



Arteria coronaria descendente anterior doble: reporte de un caso y revisión de la literatura

Dual left anterior descending coronary artery: a case report and literature review

Fernando Fortich, MD.⁽¹⁾; Carlos E. Uribe, MD.⁽²⁾; Carlos A. Tenorio, MD.⁽²⁾; Carlos A. Eusse, MD.⁽²⁾; Juan C. Ortiz, MD.⁽¹⁾

Medellín, Colombia.

La arteria coronaria descendente anterior es la arteria coronaria con el trayecto más constante; sin embargo en algunas ocasiones puede presentarse un sistema doble. Se reporta y se realiza una revisión de la literatura de un caso de un paciente con arteria coronaria descendente anterior doble tipo 1, con bloqueo de rama izquierda pero sin lesiones ateromatosas significativas.

PALABRAS CLAVE: arteria descendente anterior, anomalía coronaria, coronarias, variante anatómica, arteria descendente anterior dual, doble sistema.

The left anterior descending coronary artery has one of the most constant anatomy course of all coronary arteries. Rarely however, interventional cardiologists might be facing with a dual left anterior descending artery during routine angiography. A case of a patient presenting with left bundle branch block and a coronary angiography showing a rare anatomic variant of a type 1, dual left anterior descending coronary artery is reported. The available literature was also reviewed.

KEYWORDS: left anterior descending, dual LAD, anatomic variant.

(Rev Colomb Cardiol 2012; 19: 96-99)

Introducción

La arteria descendente anterior normalmente se origina del tronco principal izquierdo y desciende sobre el surco interventricular anterior hasta el ápex, y da las ramas diagonales que irrigan la pared anterior del ventrículo izquierdo y las perforantes septales al septum interventricular. Es la arteria coronaria con origen, trayecto y distribución más constante (1). De otro lado, la arteria descendente anterior doble es una anomalía rara que consiste en una porción corta que finaliza en

la parte alta del surco interventricular anterior y en una porción larga que llega hasta el ápex (2). Reconocer la existencia de una arteria descendente anterior doble es vital para planear una revascularización quirúrgica adecuada, y evitar así la ubicación incorrecta de una arteriotomía.

Descripción del caso

Paciente de género masculino, de 74 años de edad, hipertenso crónico, quien consultó por episodio de parestesias en el brazo izquierdo de quince días de evolución sin otros síntomas asociados; negó angina de algún tipo, y se le clasificó en estado funcional I. Su médico tratante le ordenó varios estudios, entre ellos un electrocardiograma, el cual evidenció bloqueo de rama izquierda del haz de His (Figura 1); luego el paciente comentó que quince años atrás, en un chequeo de rutina, le habían diagnosticado el bloqueo descrito durante un electrocardiograma.

(1) Universidad Pontificia Bolivariana, Medellín, Colombia.

(2) Clínica Cardiovascular Santa María, Medellín, Colombia.

Correspondencia: Dr. Fernando Fortich. Clínica Cardiovascular Santa María, Calle 78B No. 75-21. Teléfono: (574) 4 45 40 00. Correo electrónico: fortich@une.net.co.

Recibido: 07/03/2011. Aceptado: 09/08/2011.

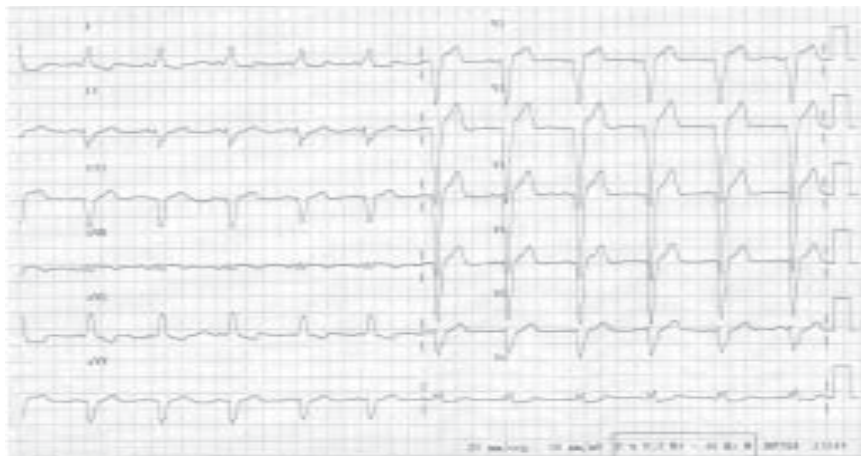

Figura 1. Electrocardiograma que muestra bloqueo de rama izquierda del haz de His.

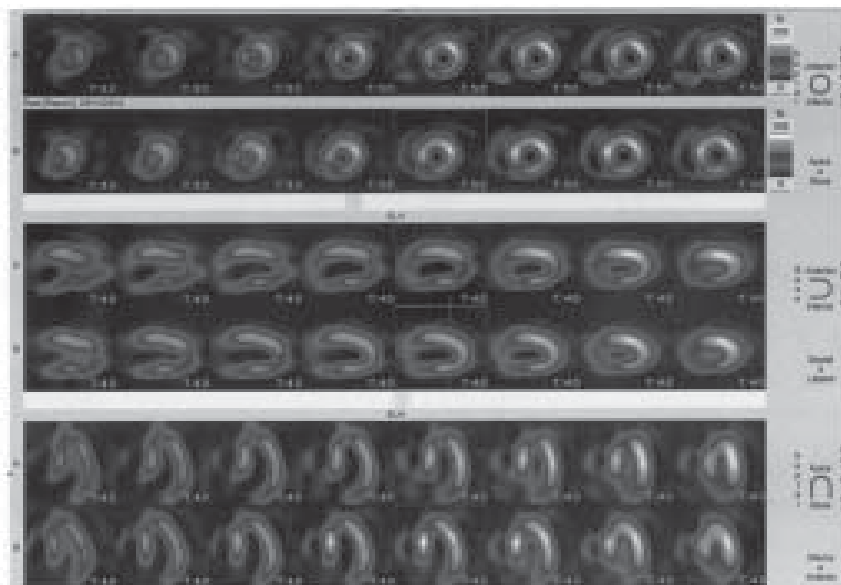


Figura 2. Gammagrafía de perfusión miocárdica en estrés y en reposo. Se evidencian los cambios isquémicos en la cara inferior, septal y apical durante el estrés, con mejoría parcial durante el reposo.

En la consulta actual y con base en los hallazgos previos, se le realizó gammagrafía de perfusión miocárdica, la cual fue positiva para isquemia inferoseptoapical con defecto fijo inferior y septal compatible con fibrosis, cavidad ventricular de tamaño normal y fracción de expulsión del 56% (Figura 2). Dado este resultado, se decidió llevarlo a coronariografía en la que se encontraron arterias coronarias sin lesiones significativas pero se evidenció una variante anatómica de la arteria coronaria descendente anterior consistente en un sistema doble, tipo 1 (Figuras 3 a 5). Al momento del cateterismo del paciente llevaba varias semanas asintomático.

Discusión

Las anomalías de las arterias coronarias son raras, puesto que se observan en aproximadamente 1,3% (rango de 0,3% a 5,6%) de la población (3). Con frecuencia, constituyen un hallazgo incidental en pacientes asintomáticos. Cerca de 20% de los pacientes con anomalías coronarias pueden desarrollar entidades iniciales que amenacen su vida, tales como infarto del miocardio, arritmias o muerte súbita (4). La mayoría de los pacientes no tendrán un desenlace adverso; no obstante, en ocasiones estas anomalías pueden estar asociadas con enfermedad cardíaca congénita o aorta bicúspide (5, 6).

En el caso específico de la arteria descendente anterior doble, en la serie publicada por Spindola-Franco, se reporta una prevalencia de 1% (23 casos en 2.140 personas). Este autor propuso una clasificación en cuatro tipos dependiendo de la localización de la porción larga con respecto al surco interventricular (2):

- Tipo 1: la parte proximal de la porción larga cursa paralela al surco interventricular anterior sobre el ventrículo izquierdo y origina las arterias diagonales mayores. La porción corta provee las perforantes septales.
- Tipo 2: la porción larga cursa sobre el ventrículo derecho, paralela al surco interventricular anterior. La porción corta provee las perforantes septales, y la arteria descendente anterior propia da origen a las diagonales que van al ventrículo izquierdo.
- Tipo 3: la porción larga sigue un curso intramiocárdico.
- Tipo 4: la porción larga tiene un origen anómalo, surgiendo a partir de la coronaria derecha para luego recorrer el surco interventricular anterior.

El caso que se reporta muestra la porción larga de la arteria descendente anterior con recorrido sobre el ventrículo izquierdo paralela al surco interventricular anterior, lo cual corresponde a una variante tipo 1 (Figuras 3 a 5).

Tuncer y colaboradores (7), en un análisis de 70.850 coronariografías de adultos, encontraron 171 casos con anomalías coronarias, de los cuales 0,017% (doce pacientes) correspondieron a la arteria descendente anterior doble. La arteria descendente anterior doble tipo IV es el hallazgo más común; sin embargo en la publicación de Spíndola-Franco, la tipo 1 fue la más frecuente (2).

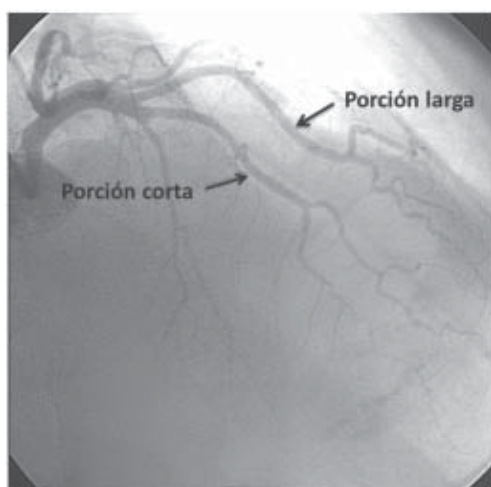


Figura 3. Arteriografía coronaria en proyección oblicua anterior derecha craneal en la que se observa arteria descendente anterior con porciones larga y corta.

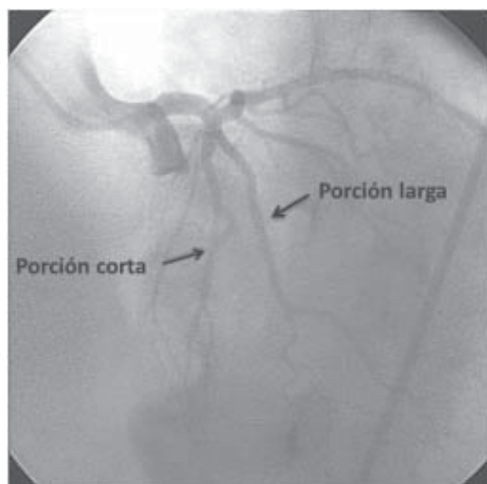


Figura 4. Arteriografía coronaria en proyección anterior craneal izquierda que muestra arteria descendente anterior con porciones, larga y corta.

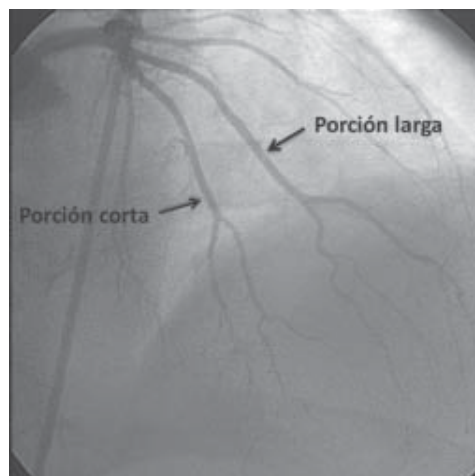


Figura 5. Arteriografía coronaria en proyección anterior craneal en la que evidencia arteria descendente anterior con porciones larga y corta.

Es importante diferenciar la variante tipo 4, del origen anómalo de la arteria coronaria izquierda procedente de la coronaria derecha; dicha diferencia radica en que en este último no hay tronco coronario izquierdo, mientras que la tipo 4 sí lo tiene. Esto se evidencia con claridad en el artículo publicado por López, en donde no se encuentra tronco coronario izquierdo en la resonancia magnética nuclear ni en la angiografía (8).

Recientemente se describió la existencia de la que podría ser la arteria descendente anterior tipo V, en donde la porción corta tiene un origen separado del seno coronario izquierdo y termina en la parte proximal del surco interventricular, originando la primera diagonal; la porción larga se origina en el seno coronario derecho y continúa de manera intramiocárdica hasta el segmento distal del surco interventricular (9). También algunos autores discuten realmente su existencia y se refieren a una arteria descendente anterior paralela más que realmente doble (10, 11).

Por muchos años el diagnóstico de las anomalías coronarias ha requerido de la angiografía coronaria o de estudios *pos mortem* en los casos fatales. Pese a ello el curso de una coronaria anómala usualmente es difícil de determinar mediante angiografía; además, el árbol coronario es una estructura tridimensional compleja, por lo que cada día se hacen necesarios otros estudios como la ecocardiografía transesofágica, la tomografía axial computarizada y la resonancia magnética nuclear para definir con exactitud la anatomía coronaria (12-14).

Cabe resaltar que en los centros de hemodinámica con alto flujo de pacientes, no es infrecuente encontrar variantes anatómicas de las arterias coronarias, razón de peso para que tanto hemodinamistas como cirujanos cardiovasculares conozcan estas variantes y así planeen la estrategia de tratamiento más adecuada.

Bibliografía

1. James TN. Anatomy of the coronary arteries in health and disease. *Circulation* 1965; 32: 1020-33.
2. Spindola-Franco H, Grose R, Solomon N. Dual left anterior descending coronary artery angiographic description of important variants and surgical implications. *Am Heart J* 1983; 105: 445-55.
3. Angelini P. Coronary artery anomalies –current clinical issues: definitions, classification, incidence, clinical relevance, and treatment guidelines. *Tex HeartInst J* 2002; 29: 271-78.
4. Patel S. Normal and anomalous anatomy of the coronary arteries *Semin Roentgenol* 2008; 43: 100-112.
5. Fedak PW, Verma S, David TE, et al. Clinical and pathophysiological implications of a bicuspid aortic valve. *Circulation* 2002; 106: 900-04.
6. Shrivastava S, Mohah JC, Mukhopadhyay S, et al. Coronary artery anomalies in tetralogy of Fallot. *Cardiovasc Intervent Radiol* 1987; 10: 215-18.
7. Tuncer C, Batyraliev T, Yilmaz R, Gokce M, Eryonucu B, Koroglu S. Origin and distribution anomalies of the left anterior descending artery in 70,850 adult patients: multicenter data collection. *Catheter Cardiovasc Interv* 2006; 8: 574-585.
8. López N, Uribe CE, Abad P, Villegas F. Origen anómalo de la arteria coronaria izquierda en la arteria coronaria derecha y curso ínter-arterial. *Rev Colomb Cardiol* 2010; 17: 282-85.
9. Manchanda A, Qureshi A, Brofferio A, Go D, Shirani J. Novel variant of dual left anterior descending coronary artery. *J Cardiovasc Comput Tomogr* 2010; 4: 139-41.
10. Tuncer C, Gumusalan Y, Sokmen A, Sokmen G, Koroglu S, Suner A. A previously undescribed anomaly of left anterior descending artery type V dual left anterior descending artery. *Int J Cardiol* 2009; 134: 41-42.
11. Antreou AY. The parallel left anterior descending coronary artery. *Int J Cardiol* 2010; 138: 219-20.
12. Duran C, Kantarci M, Durur I, Gulbaran M, Sevimli S, et al. Remarkable anatomic anomalies of coronary arteries and their clinical importance: a multidetector computed tomography angiographic study. *J Comput Assist Tomogr* 2006; 30: 939-48.
13. Agarwal PP, Kazerooni EA. Dual left anterior descending coronary artery: CT findings. *AJR* 2008; 191: 1698-1701.
14. Belostotsky V, Veljanosvska L, Hristov N, Mitrev Z. Dual left anterior descending artery distribution. *Interact Cardio Vasc Thorac Surg* 2010; 10: 648-49.