



Valoración de la función contráctil del ventrículo derecho por deformación en escala de grises bidimensional en una población con hipertensión pulmonar

Assessment of the right ventricle contractile function by two dimensional speckle tracking in a population with pulmonary hypertension

Jairo A. Rendón, MD. ⁽¹⁾; Gustavo Restrepo, MD. ^(1, 2); Néstor R. Duarte, MD. ⁽¹⁾

Medellín, Colombia.

La cuantificación de la función del ventrículo derecho continúa en evolución, pese a que su valoración es difícil debido a la geometría compleja de esta cámara cardiaca.

OBJETIVO: caracterizar la función del ventrículo derecho mediante el cálculo de la deformación, la tasa de deformación longitudinal de la pared libre del ventrículo derecho, la fracción de eyección y los volúmenes de dicho ventrículo, a través de la valoración por deformación en imágenes de seguimiento por escala de grises bidimensional. Así mismo, realizar una comparación con la medición del desplazamiento del anillo tricúspide en pacientes con hipertensión pulmonar y en población sana.

METODOLOGÍA: estudio observacional, descriptivo.

RESULTADOS: se incluyeron 120 pacientes, de los cuales 80 sufría hipertensión pulmonar y 40 eran sanos. La deformación global de la pared libre del ventrículo derecho fue significativamente menor en el grupo con hipertensión pulmonar en comparación con los pacientes sanos ($-20,5 \pm 6$ vs $-25 \pm 4,5$; $p < 0,001$); la deformación regional presentó un comportamiento similar. La tasa de deformación longitudinal global, no mostró diferencias significativas entre los grupos. Se encontró una correlación significativa entre el desplazamiento del anillo tricúspide y la fracción de eyección del ventrículo derecho ($r=0,49$; $p < 0,001$) y una correlación inversa entre el desplazamiento del anillo tricúspide y la deformación longitudinal global de la pared libre del ventrículo derecho ($r = -0,41$; $p < 0,001$).

CONCLUSIÓN: la valoración de la función ventricular regional del ventrículo derecho por deformación en imagen de seguimiento por escala de grises bidimensional, puede ser una herramienta útil para la valoración de la función sistólica ventricular derecha en pacientes con hipertensión arterial pulmonar.

PALABRAS CLAVE: función ventricular, ecocardiografía, hipertensión arterial pulmonar.

Quantification of right ventricular function continues to evolve, even though his assessment is difficult due to the complex geometry of this cardiac chamber.

OBJECTIVE: to characterize right ventricular function by calculating the strain, the longitudinal strain rate of the right ventricular free wall and the ejection fraction and volumes of the ventricle through assessment of the strain by two-dimensional speckle tracking, and to compare it with tricuspid annulus peak systolic excursion (TAPSE) in patients with pulmonary hypertension and in healthy population.

(1) Clínica Medellín. Medellín, Colombia.

(2) Universidad CES. Medellín, Colombia.

Correspondencia: Dr. Jairo Alonso Rendón Giraldo. Calle 33a No. 70A-175. Medellín, Colombia. Teléfono: 4 11 24 21. Correo electrónico: docjare@hotmail.com.

Recibido: 10/06/2011. Aceptado: 09/07/2012.

METHODS: observational descriptive study.

RESULTS: We included 120 patients, of whom 80 suffered from pulmonary hypertension and 40 were healthy. The overall strain of the right ventricular free wall was significantly lower in the group with pulmonary hypertension compared to healthy subjects (-20.5 ± 6 vs. -25 ± 4.5 ; $p < 0.001$); regional strain showed similar behavior. The overall longitudinal strain rate showed no significant differences between groups. We found a significant correlation between TAPSE and ejection fraction of the right ventricle ($r = 0.49$; $p < 0.001$) and an inverse correlation between TAPSE and global longitudinal strain of the right ventricle free wall ($r = -0.41$; $p < 0.001$).

CONCLUSION: the assessment of regional right ventricular function by two dimensional speckle tracking can be a useful tool for assessing right ventricular systolic function in patients with pulmonary arterial hypertension.

KEYWORDS: ventricular function, echocardiography, pulmonary arterial hypertension.

(Rev Colomb Cardiol. 2012; 19(5): 217-222)

Introducción

Por tradición, la importancia del ventrículo derecho en la función cardiaca ha sido subestimada. Esta cámara cardiaca posee una geometría compleja que representa un reto para su adecuada evaluación, razón por la cual la valoración de su función es un tópico de investigación actual. La resonancia magnética es el estándar de oro para la valoración del ventrículo derecho (1); sin embargo, este método diagnóstico carece de disponibilidad y la reproducibilidad de los parámetros del ventrículo derecho es inferior a la del ventrículo izquierdo (2). Las técnicas de ecocardiografía modernas surgen como una alternativa de bajo costo y amplia disponibilidad para la evaluación del ventrículo derecho. Con este fin se han descrito múltiples parámetros, entre ellos las imágenes de deformación (*strain*) y la tasa de deformación tisular (*strain rate*), introducidas recientemente para la valoración de la función regional (3, 4). A la fecha existen pocos trabajos que evalúan la utilidad de la valoración de la deformación por escala de grises bidimensional en los pacientes con hipertensión pulmonar, de ahí que el objetivo de este estudio sea caracterizar la función del ventrículo derecho, mediante el cálculo de la deformación y la tasa de deformación longitudinal de la pared libre del ventrículo derecho, y la fracción de eyección y los volúmenes valorados mediante *speckle tracking* bidimensional, y compararlos con la medición del desplazamiento del anillo tricúspide en pacientes con hipertensión pulmonar y en población sana.

Metodología

Se realizó un estudio observacional, descriptivo, que incluyó pacientes con hipertensión pulmonar definida como presión arterial pulmonar media mayor de 25 mm Hg y

presión sistólica pulmonar igual o mayor a 35 mm Hg documentada por ecocardiografía y evaluada por medición del tiempo de aceleración del flujo pulmonar y velocidad pico de la insuficiencia tricúspide respectivamente. Además, se incluyó un grupo de controles sanos pareados por edad y género en una relación de 2:1 elegidos dentro de los pacientes remitidos al servicio para evaluación ecocardiográfica convencional. Se consideraron criterios de exclusión el ritmo cardiaco diferente al sinusal, la presencia de un dispositivo de estimulación cardiaca (marcapaso), la ventana acústica inadecuada y la estenosis pulmonar.

A todos los pacientes se les realizó una ecocardiografía transtorácica convencional mediante equipo Philips IE33® con captura de imágenes del ventrículo derecho en apical cuatro cámaras, con una frecuencia de adquisición mayor de 60 Hz o más del 80% de la frecuencia cardiaca del paciente durante la evaluación (5).

La toma de imágenes se realizó con sincronización con electrocardiograma y se tomaron al menos dos ciclos para su valoración posterior en la estación de trabajo. También se midió del desplazamiento pico del anillo tricúspide (DAT) en su porción lateral con modo M dirigido por ecocardiografía bidimensional.

Los estudios fueron almacenados en formato digital para su posterior análisis. La presión sistólica pulmonar se estimó mediante la medición del pico máximo de velocidad en la onda obtenida con Doppler continuo en el jet central de la insuficiencia tricúspide más la presión venosa central estimada (6).

Se utilizó el programa para análisis de imágenes Q-Lab® (Philips, Andover, Massachusetts, Estados Unidos), que provee análisis e información volumétrica y de fun-

ción regional. Los bordes endocárdicos se detectaron de manera automática y se ajustaron de forma manual en quienes fue necesario, a fin de mejorar el seguimiento. Las imágenes se analizaron con el método de seguimiento de escala de grises bidimensional, usualmente referido como *speckle-tracking*.

La pared libre del ventrículo derecho se dividió en tres segmentos: basal, medio y apical; para cada uno se obtuvo la deformación y la tasa de deformación longitudinal. La porción del tabique interventricular no se tuvo en cuenta para el análisis de deformación pero sí para la evaluación de volúmenes y la fracción de eyección derivadas de éstos.

Para el análisis los pacientes con hipertensión pulmonar fueron divididos en grupos según el valor de presión sistólica pulmonar, en leve (36 a 49 mm Hg), moderada (50 a 69 mm Hg) y severa (> 70 mm Hg).

El mismo operador fue el encargado de evaluar todos los estudios. Para la valoración de la variación intraobservador se midieron los parámetros de deformación y la tasa de deformación longitudinal en veinte estudios escogidos de manera aleatoria y con separación de la toma de medidas de al menos treinta días.

Análisis estadístico

Se utilizó estadística descriptiva mediante el cálculo de medidas de tendencia central para las características demográficas. Las diferencias en las variables demográficas y ecocardiográficas entre los pacientes y los controles, se compararon usando la prueba t de Student. Se aplicó la correlación de Pearson para analizar la relación entre el desplazamiento tricúspide, la deformación y la tasa de deformación longitudinal, la fracción de eyección y volumen de fin de diástole. Todos los análisis estadísticos se hicieron mediante el programa SPSS 19.0 (SPSS, Chicago, Illinois, USA). Se consideró de significancia estadística una $p < 0,05$.

La reproductibilidad de los datos intraobservador será presentada por su diferencia en porcentaje de la medida de tendencia central y desviación estándar.

Resultados

Se incluyeron 80 pacientes con hipertensión pulmonar y 40 controles pareados por edad y género. La edad promedio fue 70 ± 15 vs. 66 ± 14 respectivamente para casos y controles, sin diferencias significativas.

El 48% de los sujetos eran hombres, tanto en el grupo de estudio como en el control. La presión sistólica en el grupo de hipertensión pulmonar fue en promedio de 61 ± 18 de los cuales 25% tenían hipertensión pulmonar leve, 48,7% moderada y 26,25% hipertensión pulmonar severa (Tabla 1).

Tabla 1
CARACTERÍSTICAS ECOCARDIOGRÁFICAS DE LA POBLACIÓN DE ESTUDIO

	Hipertensión pulmonar		Normales		P
	Media	DS	Media	DS	
PASP	61,1	18,4	27,8	3,9	<0,001
DAT	1,9	0,5	2,2	0,42	0,01
FEVD	42,4	13,6	50,8	8,7	0,01
VFDVD	73	17,2	58	19,2	0,01
DLG	-20,6	6	-25,4	4,4	0,001
TDLG	1,45	0,8	2,1	3,1	NS

PASP: presión arterial pulmonar sistólica, FEVD: fracción de eyección del ventrículo derecho. DAT: desplazamiento del anillo tricúspide. DLG: deformación longitudinal global. TDLG: tasa de deformación longitudinal global. VFDVD: volumen de fin de diástole del ventrículo derecho.

Se realizó el cálculo de la deformación global de la pared libre del ventrículo derecho y se encontró que ésta era significativamente menor en el grupo con hipertensión pulmonar vs. el control ($-20,5 \pm 6$ vs. $-25 \pm 4,5$ $p < 0,001$); la deformación regional tuvo un comportamiento similar (Figura 1).

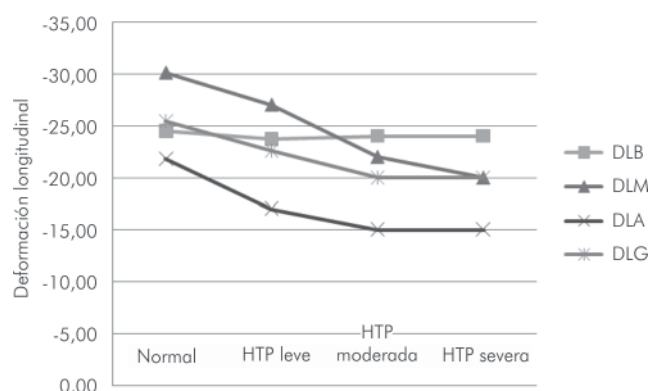


Figura 1. Comparación de los valores de deformación longitudinal de la pared libre del ventrículo derecho en los segmentos basal, medial y apical y la deformación global de la pared con relación a la severidad de la hipertensión pulmonar (HTP).

La tasa de deformación longitudinal global (global longitudinal strain rate), no presentó diferencias significativas entre los grupos.

La fracción de eyección del ventrículo derecho mostró una disminución progresiva a medida que se incrementaban los valores de la presión pulmonar con una media de $42,4\% \pm 13,6$ en los pacientes con hipertensión pulmonar y de $50,8\% \pm 8,7$ en el grupo control ($p=0,002$). Los volúmenes ventriculares derechos en diástole tuvieron un comportamiento opuesto, incrementándose de forma proporcional al aumento de la presión pulmonar sistólica (Tabla 2).

El desplazamiento tricúspide también presentó una disminución progresiva con el incremento de la severidad de la hipertensión pulmonar, $2,2 \text{ cm} \pm 0,17$ en los pacientes con hipertensión pulmonar leve, $1,9 \text{ cm} \pm 0,48$ en los de moderada y $1,7 \pm 0,42$ en los de severa.

En el análisis de correlación de Pearson respecto al desplazamiento del anillo tricúspide, se encontró una correlación significativa entre éste y la fracción de eyección del ventrículo derecho ($r=0,49$; $p<0,001$). También se halló correlación inversa entre el desplazamiento del anillo tricúspide y la deformación longitudinal global de la pared libre del ventrículo derecho ($r=-0,41$; $p<0,001$).

La variación intraobservador para deformación global y la tasa de deformación global de la pared libre del ventrículo derecho, se evaluaron en dos lecturas consecutivas de veinte pacientes escogidos de manera aleatoria. Se obtuvo un índice de correlación de 0,95 para la deformación longitudinal con una diferencia media de $-0,015\% (\pm 0,024)$ y para la tasa de deformación un coeficiente de correlación de 0,65 con una diferencia media de $-0,04\% (\pm 0,28)$.

Discusión

La ecocardiografía es una herramienta ampliamente recomendada para el diagnóstico, el seguimiento de la respuesta al tratamiento y la definición del pronóstico de

los pacientes con hipertensión pulmonar (7-9). Ha sido validada previamente como un método adecuado para la estimación de la presión arterial sistólica pulmonar y las resistencias pulmonares (10), pero no así en la medición de la función sistólica del ventrículo derecho. La capacidad de delimitar los contornos de las paredes por el método automatizado de deformación en imagen de seguimiento por escala de grises bidimensional, *speckle tracking*, y la posibilidad de la evaluación de parámetros de contractilidad regional, son alternativas novedosas recientemente descritas en la literatura, que sugiere que la deformación y la tasa de deformación son índices adecuados para valorar la contractilidad ventricular (11-15).

El análisis de la deformación bidimensional es mejor que el derivado del Doppler tisular por su independencia angular y resolución espacial (16), y los parámetros globales son menos sensibles al ruido, lo cual ha sido un problema en la evaluación de la deformación y la tasa de deformación derivados del Doppler tisular. Múltiples estudios evalúan la sensibilidad y especificidad de la técnica de deformación en imagen de seguimiento por escala de grises bidimensional en la detección de disfunción ventricular izquierda en pacientes que han sufrido infarto del miocardio (17, 18), así como en aquellos con miocardiopatía hipertrófica (19), y más recientemente se han empleado los parámetros de deformación y tasa de deformación tisular en la evaluación del ventrículo derecho en pacientes sanos (20) así como con hipertensión pulmonar (21, 22). También se han publicado trabajos que valoran este método de cuantificación de la función ventricular del ventrículo derecho con otras patologías como tetralogía de Fallot (23) y transposición de grandes vasos (24). La fracción de eyección del ventrículo izquierdo evaluada por este método ha mostrado poca diferencia comparativa con la valoración del eco 3D (25, 26), y de la medición por ecocardiografía tridimensional con la resonancia magnética (27, 28). Estos hallazgos no han sido reproducibles en los estudios del ventrículo derecho en los cuales no se ha encontrado buena correlación entre los volúmenes ventriculares y la fracción de eyección del ventrículo derecho evaluados por resonancia magnética y ecocardiografía 3D (29).

Tabla 2.
CARACTERÍSTICAS DE LOS PACIENTES SEGÚN SEVERIDAD DE LA HIPERTENSIÓN PULMONAR

HTP	FEVD	p	VFD	p	DLG	p	DAT	p
Leve	$48\% \pm 10,3$	0,31	$56,6 \text{ mL} \pm 17,2$	0,55	$-23\% \pm 6,4$	0,10	$22 \text{ mm} \pm 0,17$	0,43
Moderada	$43\% \pm 14$	0,19	$70,5 \text{ mL} \pm 25,2$	0,01	$-20,3\% \pm 5,5$	0,23	$19 \text{ mm} \pm 0,48$	0,04
SEVERA	$35\% \pm 14$	0,24	$91,7 \text{ mL} \pm 56$	0,40	$-19,0\% \pm 5,8$	0,8	$17 \text{ mm} \pm 0,42$	0,18

HTP: hipertensión pulmonar, FE: fracción de eyección del ventrículo derecho, VFD: volumen de fin de diástole, DLG: deformación longitudinal global, DAT: desplazamiento del anillo tricúspide.

El estudio que se expone sugiere que la deformación longitudinal es el parámetro que se correlaciona mejor con la fracción de eyección, hallazgos que concuerdan con los estudios previamente realizados de manera invasiva en los cuales se relaciona la deformación con el índice del volumen de eyección del ventrículo derecho (30).

De otra parte, el desplazamiento sistólico del plano tricúspide (DAT) es una herramienta simple para realizar una estimación de la función longitudinal de la pared libre del ventrículo derecho, parámetro de importancia en la práctica clínica pues tiene valor pronóstico en los pacientes con hipertensión pulmonar (31); sin embargo, en los estudios de validación se han obtenido resultados conflictivos. Adicionalmente, Kaul y colaboradores (32) encontraron una excelente correlación entre el DAT y la fracción de eyección del ventrículo derecho evaluada por angiografía con radionucleótidos, mientras que Anavekar y colegas (33) no evidenciaron relación entre éste y la fracción de eyección del ventrículo derecho evaluada por resonancia magnética. Herbots y su equipo (34) reportaron una correlación pobre de éste con la función ventricular en los pacientes con hipertensión pulmonar secundaria a tromboembolismo pulmonar que se sometieron a trombectomía, y mostraron una mejor correlación de la deformación y la tasa de deformación de la pared libre del ventrículo derecho. Los resultados del presente estudio mostraron una correlación adecuada entre los valores de desplazamiento tricúspide y la fracción de eyección del ventrículo derecho así como de la deformación longitudinal evaluada por deformación en imagen de seguimiento por escala de grises bidimensional, pero no se encontraron diferencias significativas en la tasa de deformación longitudinal; similar a lo reportado por Pirat y colaboradores (21) estos resultados se pueden explicar por el tamaño pequeño de la muestra de los estudios. La deformación del segmento basal fue la que presentó mejor correlación con los valores de presión arterial pulmonar sistólica. A pesar de encontrar disminución de los valores de DAT de manera progresiva con la severidad de la hipertensión pulmonar, es llamativo que el promedio permanece por encima de 16 mm, valor considerado como normal (35), lo cual podría evidenciar una falta de sensibilidad del método para la detección temprana de la disfunción ventricular derecha asociada con hipertensión pulmonar. Esto, además, se explicaría por ser la deformación del segmento basal, que sería el factor que más aportaría al desplazamiento, la última en declinar, como se mostró en el análisis de ésta por subgrupos.

Es importante resaltar la alta reproductibilidad intra-observador de las medidas de deformación obtenidas por escala de grises bidimensional encontrada en este estudio, la cual es similar a la reportada por Chow y colaboradores, con un valor de 0,06 (1,39%) (24).

El incremento progresivo de los volúmenes diastólicos y la disminución de la fracción de eyección evidenciada en los resultados, se consideran secundarios a los efectos de la sobrecarga crónica de presión en el ventrículo derecho.

Las limitaciones del estudio incluyen la ausencia de comparación de los parámetros de función ventricular derecha con los obtenidos por resonancia nuclear magnética, el tamaño de la muestra, que no permite un análisis estadístico adecuado de los subgrupos según la severidad de la hipertensión pulmonar, y la posibilidad de sesgo por tratarse de una población extractada de un centro de referencia lo cual puede no ser aplicable para la población general.

Conclusiones

Los resultados del estudio sugieren que la valoración de la función ventricular regional derecha por el método de deformación por escala de grises bidimensional, podría ser una herramienta complementaria para la valoración de la función sistólica del ventrículo derecho en los pacientes con hipertensión arterial pulmonar. Se requieren estudios prospectivos y con mayor tamaño de muestra para caracterizar los valores normales y definir la importancia pronóstica de estas medidas en este grupo de pacientes.

Bibliografía

1. McLure LER, Peacock AJ. Imaging of the heart in pulmonary hypertension *Int J Clin Pract* 2007; 61 (Suppl. 156): 15-26.
2. Grothues F, Moon JC, Bellenger NG, Smith GS, Klein HU, Pennell DJ. Interstudy reproducibility of right ventricular volumes, function, and mass with cardiovascular magnetic resonance. *Am Heart J* 2004; 147: 218-23.
3. Nelghitia H, Brette S, Lafitte S, Reant P, Picard F, Serrri K, et al. Automated function imaging: a new operator-independent strain method for assessing left ventricular function. *Arch Cardiovasc Dis* 2008; 101 (3): 163-9.
4. Jamal F, Bergerot C, Argaud L, Loufouat J, Ovize M. Longitudinal strain quantitates regional right ventricular contractile function. *Am J Physiol Heart Circ Physiol* 2003; 285: H2842-H2847
5. Ha JS, Walker WF, Hossack JA. Determination of an optimal image frame interval for frame-to-frame ultrasound image motion tracking. *IEEE Trans Ultrason Ferroelectr Freq Control* 2005; 52 (3): 386-96.
6. Quinones MA, Otto CM, Stoddard M, Waggoner A, Zoghbi WA. Recommendations for quantification of Doppler echocardiography: a report from the Doppler Quantification Task Force of the Nomenclature and Standards Committee of the American Society of Echocardiography. *J Am Soc Echocardiogr* 2002; 15: 167-184.

7. McLaughlin V, Archer S, Badesch D, Barst R, Farber H, Lindner J et al. ACCF/AHA 2009 Expert Consensus Document on Pulmonary Hypertension. *J Am Coll Cardiol* 2009; 53: 17.
8. Galìè N, Hoepfer M, Humbert M, Torbicki A, Vachiery J, Barberá J, Beghetti M et al. Guía de práctica clínica para el diagnóstico y tratamiento de la hipertensión pulmonar. *Rev Esp Cardiol* 2009; 62 (12): 1464e1-e58.
9. Torres C, Villamil R, Londoño D, et al. Guías para el diagnóstico y tratamiento de la hipertensión arterial pulmonar. Documento de Consenso. Feb 2010. 134 págs. Disponible en: <http://www.phassociation.org/document.doc?id=943>
10. Kitabatake A, Inoue M, Asao M, Masuyama T, Tanouchi J, Morita T, et al. Non-invasive evaluation of pulmonary hypertension by a pulsed Doppler technique. *Circulation* 1983; 68: 302-309.
11. Leitman M, Lysyansky P, Sidenko S, Shir V, Peleg E, Binenbaum M, et al. Two-dimensional strain—a novel software for real-time quantitative echocardiographic assessment of myocardial function. *J Am Soc Echocardiogr* 2004; 17: 1021-9.
12. Greenberg NL, Firstenberg MS, Castro PL, Main M, Travaglini A, Odabashian JA, et al. Doppler-drive myocardial systolic strain rate is a strong index of left ventricular contractility. *Circulation* 2002; 105: 99-105.
13. Weidemann F, Jamal F, Kowalski M, Kukulski T, D'Hooge J, Bijns B, et al. Can strain rate and strain quantify changes in regional systolic function during dobutamine infusion, β -blockade and atrial pacing implications for quantitative stress echocardiography. *J Am Soc Echocardiogr* 2002; 15: 416-24.
14. Jamal F, Bergerot C, Argaud L, Loufouat J, Ovide M. Longitudinal strain quantifies regional right ventricular contractile function. *Am J Physiol Heart Circ Physiol* 2003; 285: H2842-7.
15. Pellerin D, Sharma R, Elliott P, Veyrat C. Tissue Doppler, strain and strain rate echocardiography for the assessment of left and right systolic ventricular function. *Heart* 2003; 89 (Suppl III): 9-17.
16. Reisner SA, Lysyansky P, Agmon Y, Mutlak D, Lessick J, Friedman Z. Global longitudinal strain: a novel index of left ventricular systolic function. *J Am Soc Echocardiogr* 2004; 17: 630-3.
17. Fujimoto H, Honma H, Ohno T, Mizuno K, Kumita S. Longitudinal Doppler strain measurement for assessment of damaged and/or hibernating myocardium by dobutamine stress echocardiography in patients with old myocardial infarction. *J Cardiol* 2010; 55 (3): 309-16.
18. Ghio S, Revera M, Mori F, Klersy C, Raisaro A, Raineri C, et al. Regional abnormalities of myocardial deformation in patients with hypertrophic cardiomyopathy: correlations with delayed enhancement in cardiac magnetic resonance. *Eur J Heart Fail* 2009; 11 (10): 952-7.
19. Serri K, Reant P, Lafitte M, Berhouet M, Le Bouffes V, Roudaut R, et al. Global and regional myocardial function quantification by two-dimensional strain: application in hypertrophic cardiomyopathy. *J Am Coll Cardiol* 2006; 47: 1175-81.
20. Chun Tong Ch, Li Ch, Song J, Liu H, Deng Y. Assessment of right ventricular free wall longitudinal myocardial deformation using speckle tracking imaging in normal subjects. *J Huazhong Univ Sci Technol* 2008; 28 (2): 194-196.
21. Pirat B, McCulloch ML, Zoghbi WA. Evaluation of global and regional right ventricular systolic function in patients with pulmonary hypertension using a novel speckle tracking method. *Am J Cardiol* 2006; 98: 699-704.
22. Borges AC, Knebel F, Eddicks S, Panda A, Schattke S, Witt C, et al. Right ventricular function assessed by twodimensional strain and tissue Doppler echocardiography in patients with pulmonary arterial hypertension and effect of vasodilator therapy. *Am J Cardiol* 2006; 98: 530-4.
23. Scherptong R, Mollema S, Blom N, Kroft L, Roos A, Vliegen E, et al. Right ventricular peak systolic longitudinal strain is a sensitive marker for right ventricular deterioration in adult patients with tetralogy of Fallot. *Int J Cardiovasc Imaging* 2009; 25: 669-676.
24. Chow PC, Liang XC, Cheung EW, Lam WW, Cheung YF. New two-dimensional global longitudinal strain and strain rate imaging for assessment of systemic right ventricular function. *Heart* 2008; 94 (7): 855-9. Epub 2008 Jan 29.
25. Nishikage T, Nakai H, Mor-Avi V, Lang RM, Salgo IS, Settlemier SH, et al. Quantitative assessment of left ventricular volume and ejection fraction using two-dimensional speckle tracking echocardiography. *Eur J Echocardiogr* 2009; 10 (1): 82-8.
26. Rendón JA, Ruiz M, Mesa D, Delgado M, Romo E, Suárez J. Valoración de la función ventricular izquierda por análisis de deformación miocárdica con ecocardiografía bidimensional (speckle tracking) y comparación con ecocardiografía tridimensional. *Rev Colom Cardiol* 2010; 17 (supl. 2) 17 (Resumen).
27. King DL, Gopal AS, Keller AM, Sapin PM and Schroder KM. Three-dimensional echocardiography. Advances for measurement of ventricular volume and mass. *Hypertension* 1994; 23: 1172-179.
28. Iwase M, Kondo T, Hasegawa K, Kimura M, Matsuyama H, Watanabe Y, et al. Three-dimensional echocardiography by semi-automatic border detection in assessment of left ventricular volume and ejection fraction: comparison with magnetic resonance imaging. *J Cardiol* 1997; 30: 97-105.
29. Takahiro Shiota. 3D echocardiography: evaluation of the right ventricle. *Curr Op Cardiol* 2009; 24: 410-414
30. Urheim S, Cauduro S, Frantz R, McGoon M, Belohlavek M, Green T, et al. Relation of tissue displacement and strain to invasively determined right ventricular stroke volume. *Am J Cardiol* 2005; 96: 1173-1178.
31. Forfia PR, Fisher MR, Mathai SC, Houston-Harris T, Hemnes AR, Borlaug BA et al. Tricuspid annular displacement predicts survival in pulmonary hypertension. *Am J Respir Crit Care Med* 2006; 174 (9): 1034-1041.
32. Kaul S, Tei C, Hopkins JM, Shah PM. Assessment of right ventricular function using two-dimensional echocardiography. *Am Heart J* 1984; 107 (3): 526-531.
33. Anavekar NS, Gerson D, Skali H, Kwong RY, Yucel EK, Solomon SD. Two-dimensional assessment of right ventricular function: an echocardiographic-MRI correlative study. *Echocardiography* 2007; 24 (5): 452-456.
34. Giusca S, Dambrauskaite V, Scheurwegs C, D'hooge J, Claus P, Herbots, et al. Deformation imaging describes rv function better than longitudinal displacement of the tricuspid ring (TAPSE). *Heart* 2010; 96: 281-288.
35. Rudski L, Wyman Ch, Afilalo J, Hua L, Handschumacher M, Chandrasekaran K, et al. Guidelines for the echocardiographic assessment of the right heart in adults: a report from the American Society of Echocardiography. *J Am Soc Echocardiogr* 2010; 23: 685-713.