



## Elevación diafragmática con colapso de la aurícula derecha y síntomas de falla cardíaca: reporte de un caso

### *Diaphragmatic elevation with collapse of the right atrium and symptoms of heart failure: a case report*

Juan C. Díaz, MD.<sup>(1)</sup>; Mauricio Duque, MD.<sup>(1,2)</sup>; Julián M. Aristizábal, MD.<sup>(1)</sup>; Jorge E. Velásquez, MD.<sup>(1)</sup>; Laura Duque<sup>(1)</sup>; Jorge E. Marín, MD.<sup>(3)</sup>; Eduardo Medina, MD.<sup>(3)</sup>; William Uribe, MD.<sup>(3)</sup>

Medellín, Colombia.

La elevación diafragmática es una entidad caracterizada por la alteración en la fuerza contráctil de las fibras musculares del diafragma, que conlleva prolapso de las estructuras abdominales hacia la cavidad torácica. En la mayoría de los casos, los síntomas se presentan por la compresión del parénquima pulmonar subyacente; la compresión de estructuras cardíacas es menos frecuente.

Se reporta el caso de una paciente que presentó signos y síntomas compatibles con falla cardíaca derecha y en quien los diferentes estudios demostraron una elevación diafragmática con colapso de la aurícula derecha como causa de su sintomatología.

**PALABRAS CLAVE:** insuficiencia cardíaca, miocardiopatía, aurícula.

Diaphragmatic elevation is a disorder characterized by impaired contractile force of the muscle fibers of the diaphragm, which results in prolapse of abdominal structures into the chest cavity. In most cases, symptoms occur by the underlying lung parenchyma compression. The compression of cardiac structures is less frequent.

We report the case of a female patient who developed signs and symptoms consistent with right heart failure and in whom several studies showed a diaphragmatic elevation with collapse of the right atrium as cause of her symptomatology.

**KEYWORDS:** heart failure, cardiomyopathy, atrial.

*Rev Colomb Cardiol 2013; 20(1): 40-42.*

### Introducción

La elevación del diafragma es una entidad que usualmente se encuentra de manera casual en estudios imagenológicos, y que rara vez produce síntomas o requiere algún otro tipo de intervención para su corrección. De acuerdo con su mecanismo, se divide en eventración

del diafragma (alteración congénita caracterizada por una disminución en la cantidad y calidad de las fibras musculares sin que haya ruptura de las fibras o de los sitios de inserción del diafragma) o en parálisis diafragmática (lesión adquirida por daño del nervio frénico); no obstante, ambas situaciones conllevan al mismo fenotipo consistente en prolapso de estructuras abdominales y compresión de estructuras torácicas. Si bien lo más frecuente es la compresión del pulmón, también se describen pocos casos de compresión de estructuras cardiovasculares. A continuación se reporta un caso clínico en el cual la elevación del diafragma derecho produjo compresión de la aurícula derecha con signos y síntomas sugestivos de disfunción del ventrículo derecho.

(1) Universidad CES. Medellín, Colombia.

(2) Clínica Las Américas. Medellín, Colombia.

(3) CES Cardiología. Medellín, Colombia.

Correspondencia: Dr. Mauricio Duque. Correo electrónico: mauricioduque@une.net.co

Recibido: 10/04/2012. Aceptado: 29/08/2012.

## Descripción del caso

Paciente de género femenino, de 86 años de edad, quien consultó al servicio de cardiología por un cuadro de aproximadamente un año evolución, de fatiga, edema de miembros inferiores y leve disnea de esfuerzo. Al examen llamó la atención la presencia de signos y síntomas de falla cardíaca de predominio derecho (ingurgitación yugular a 45 grados, hepatomegalia dolorosa sin ascitis y edema grado II en miembros inferiores). A la auscultación cardíaca no se encontraron soplos ni galopes. Como parte del estudio inicial se realizó un ecocardiograma transtorácico en el cual se evidenció fracción de eyección del ventrículo izquierdo de 60%, y llamó la atención el colapso de la aurícula derecha secundaria a una compresión extrínseca (Figura 1) y sin trastornos de la contractilidad u otras alteraciones estructurales. Ante este hallazgo se realizó una tomografía torácica en la cual no se evidenciaron masas mediastinales pero sí una elevación significativa de la cúpula diafragmática derecha (Figura 2). La fluoroscopia confirmó una disminución discreta de la movilidad diafragmática con los movimientos respiratorios, observándose además una imagen de doble contorno en las proyecciones laterales (Figura 3) compatible con una eventración diafragmática. No se documentó parálisis del diafragma. La paciente recibió tratamiento con diuréticos y se obtuvo una mejoría ostensible de su sintomatología.

## Discusión

La elevación del diafragma es una entidad que con frecuencia se halla en radiografías de tórax incluso en pacientes asintomáticos. Si bien existen múltiples causas reversibles para dicha condición, la elevación persis-

tente puede ser secundaria a eventración o a parálisis diafragmática. La primera es una anomalía congénita en la cual las fibras musculares son reemplazadas por tejido fibroso, lo cual produce una disminución de la capacidad de contracción del diafragma. La segunda es consecuencia de una lesión del nervio frénico, asociada en varias oportunidades a cirugía torácica, particularmente a cirugía cardiovascular o a procedimiento de ablación por radiofrecuencia de arritmias principalmente en la aurícula derecha. También se han descrito casos de parálisis del frénico secundarias a infecciones virales (1), enfermedades neuromusculares (2) o por compresión por aneurismas aórticos o lesiones tumorales. Ambas se manifiestan como elevación del diafragma, existiendo dificultades para hacer un diagnóstico diferencial mediante estudios imagiológicos. En la mayoría de los casos los pacientes son asintomáticos; cuando presentan

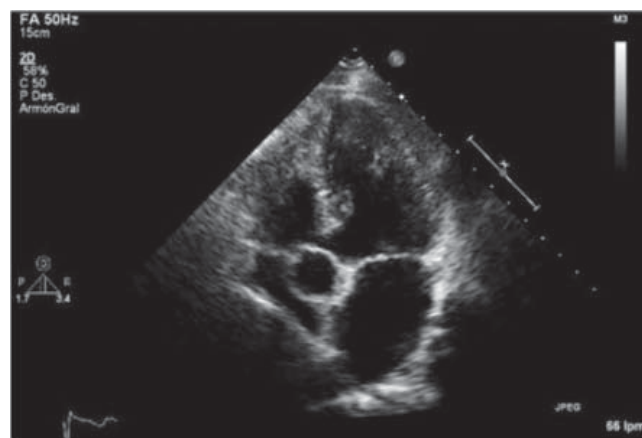


Figura 1. Ecocardiograma transtorácico en el cual es evidente el colapso casi total de la aurícula derecha por una masa extrínseca.

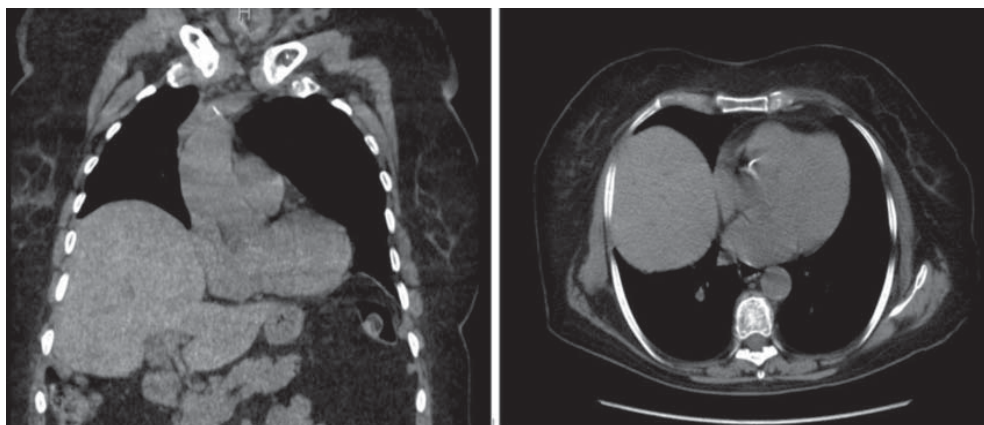
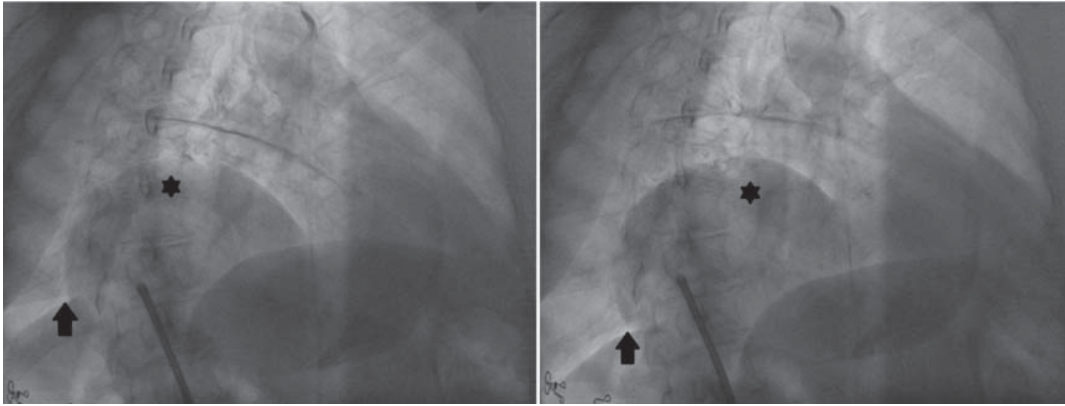


Figura 2. Corte coronal (izq.) y axial (der.) donde se observa la compresión extrínseca de la aurícula derecha, con imagen de doble contorno diafrágico. No se evidenciaron masas mediastinales.



**Figura 3.** Fluoroscopia en proyección oblicua anterior derecha en la que se observa la protrusión del hígado (\*) hacia la cavidad torácica, con adecuado descenso diafragmático (flechas).

síntomas generalmente se manifiesta disnea secundaria a la compresión del parénquima pulmonar y la subsiguiente disminución de la capacidad vital. La compresión de la aurícula derecha es un hallazgo poco frecuente, que en la mayoría de los casos se asocia con tumores (mediastinales o pulmonares) o estructuras vasculares torácicas (dilatación aneurismática de venas o arterias). Sin embargo, en la literatura médica existen pocos casos descritos de elevación de la cúpula diafragmática que genere compresión de la aurícula derecha en adultos (3-6). Buena parte de los pacientes mejora con tratamiento sintomático y en pocas ocasiones se recomienda el tratamiento quirúrgico con plicatura del diafragma, particularmente cuando hay eventración.

En el caso que se expone no está clara la etiología de la elevación del diafragma: la ausencia de traumatismos o cirugías previas apunta hacia un origen congénito o hacia una infección subclínica que haya podido lesionar el nervio frénico. Dada la mejoría sintomática de la paciente no se consideró prudente la toma de biopsias para establecer un diagnóstico específico ni tampoco la realización de una plicatura diafragmática. Pese a ello, el caso demuestra una complicación muy poco frecuente de la elevación del diafragma derecho, que puede tenerse en cuenta a fin de evitar procedimientos diagnósticos invasivos o estudios imaginológicos. Adicionalmente, nos recuerda el carácter relativamente benigno de esta patología que en la mayoría de los casos responde a tratamiento médico sin requerimiento de intervención quirúrgica.

## Conclusión

La elevación del diafragma es una entidad clínica que con frecuencia constituye un hallazgo casual en los estudios radiológicos; cuando produce algún síntoma generalmente está asociado a la compresión del parénquima pulmonar subyacente. Si bien la compresión de estructuras cardiacas es un hallazgo poco frecuente, puede generar signos y síntomas compatibles con disfunción del ventrículo derecho, de ahí que deba tenerse en cuenta para evitar evaluaciones e intervenciones innecesarias.

## Bibliografía

1. Stowasser M, Cameron J, Oliver WA. Diaphragmatic paralysis following cervical herpes zoster. *Med J Aust.* 1990; 153 (9): 555-6.
2. Stojkovic T, De Seze J, Hurtevent JF, Fourrier F, Vermersch P. Phrenic nerve palsy as a feature of chronic inflammatory demyelinating polyradiculoneuropathy. *Muscle and Nerve.* 2003; 27 (4): 497-9.
3. Kiziltunc E, Abaci A, Acikgoz E. Right atrial compressing mass appearance: a rare aetiological cause. *European journal of echocardiography: the Journal of the Working Group on Echocardiography of the European Society of Cardiology.* 2011; 12 (10): 766.
4. Hountis P, Ikonomidis P, Stamatelopoulos A, Douzinas M. Compression of the right atrium due to coexistence of diaphragmatic eventration and Chilaiditi's syndrome. *Thorac Cardiovasc Surg.* 2008; 56 (6): 365-7.
5. Tayyareci Y, Bayazit P, Tastan CP, Aksoy H. Right atrial compression due to idiopathic right diaphragm paralysis detected incidentally by transthoracic echocardiography. *Turk Kardiyoloji Dernegi arsivi: Turk Kardiyoloji Derneginin yayin organidir.* 2008; 36 (6): 412-4.
6. Dogan U, Ozdemir K, Paksoy Y, Gok H. Dynamic obstruction of inferior vena cava flow caused by right-sided diaphragmatic elevation. *Anadolu kardiyoloji dergisi: AKD = the Anatolian Journal of Cardiology* 2010; 10 (5): E19-20.