



Uso de ecocardiografía intracardiaca para cierre percutáneo de foramen ovale permeable

Use of intracardiac echocardiography for percutaneous closure of patent foramen ovale

Celin Malkun, MD.⁽¹⁾; John Liévano, MD.⁽²⁾; Oscar Isaac, MD.⁽¹⁾; Jorge Morales, MD.⁽¹⁾

Barranquilla; Bogotá, Colombia.

OBJETIVO: determinar la utilidad del ecocardiograma intracardiaco como ayuda para la implantación de dispositivo de cierre percutáneo de foramen ovale permeable.

MATERIAL Y MÉTODOS: se expone el caso de un paciente de género masculino, de 38 años de edad, con antecedentes de isquemia cerebral transitoria, diagnosticada un año antes, quien presentó cuadro de accidente cerebrovascular isquémico criptogénico y se le detectó foramen ovale permeable por ecocardiograma transesofágico. Se candidatizó para cierre percutáneo con dispositivo de cierre tipo Amplatzer, y se programó el procedimiento con ecocardiograma intracardiaco mediante sonda AcuNav para guiar la colocación del Amplatzer, junto con el ecocardiograma transesofágico tradicional requerido en estos casos.

RESULTADOS: se realizó cierre del foramen ovale permeable mediante la técnica aceptada, guiado por ecocardiografía intracardiaca y se verificó mediante angiografía y ecocardiograma transesofágico. Se obtuvieron imágenes de la anatomía cardiaca mediante ecocardiograma intracardiaco en tiempo real sin interferencia, con lo cual pudo hacerse el implante del dispositivo en forma rápida y adecuada. Se corroboró su correcta implantación a través de angiografía y ecocardiograma transesofágico. En este caso, el procedimiento de cierre percutáneo con dispositivo de Amplatzer fue exitoso, rápido y sin complicaciones.

CONCLUSIONES: el ecocardiograma intracardiaco es útil para guiar la implantación de dispositivos de cierre del foramen ovale permeable así como en casos de comunicación interauricular. Es una técnica fácil y segura. La introducción de la sonda de ecocardiograma intracardiaco, su manipulación y su posicionamiento en el atrio derecho fueron rápidos y sencillos. Se obtuvieron imágenes adecuadas con una buena identificación de las estructuras del septum que permitieron el cierre exitoso del foramen ovale permeable con dispositivo tipo Amplatzer.

Según esta investigación, en la literatura no se reporta el ecocardiograma intracardiaco como ayuda para guiar este procedimiento, por lo que se considera que pudiera ser el primer caso realizado en Colombia.

De otra parte, se hace necesario el uso más generalizado de la sonda intracardiaca para realizar ecocardiograma intracavitario e implementarlo en lugar del ecocardiograma transesofágico como guía para cierre de comunicación interauricular y foramen ovale permeable. Es conveniente llevar a cabo más estudios que permitan valorar mejor esta ayuda que puede suprimir la necesidad del ecocardiograma transesofágico en estos pacientes y a su vez el requerimiento de anestesia general para estos procedimientos.

PALABRAS CLAVE: foramen ovale permeable, ecocardiograma intracardiaco, dispositivo de cierre.

Departamento de Hemodinámica, Clínica General del Norte. Barranquilla, Colombia.

(1) Departamento de Hemodinamia, Clínica General del Norte. Barranquilla, Colombia.

(2) Departamento de Hemodinamia Clínica Saludcoop – Clínica San Rafael. Bogotá, Colombia.

Correspondencia: Dr. Celin Malkun Paz. Cra. 49 C No. 80-125 (Of. 712). Barranquilla, Colombia. Tel.: (57 5) 3 56 57 24. Fax (57 5) 3 56 40 82. Correo electrónico: cmalkun@yahoo.com

Recibido: 18/05/2012. Aceptado: 25/11/2012.

OBJECTIVE: to determine the utility of intracardiac echocardiography to assist in the implantation of the device for percutaneous closure of patent foramen ovale.

MATERIAL AND METHODS: we report the case of a 38 years old male patient with a history of transient cerebral ischemia diagnosed a year earlier, who presented a clinical picture of ischemic cryptogenic stroke. A transesophageal echocardiogram showed a patent foramen ovale. He was scheduled for percutaneous closure of the patent foramen ovale with Amplatzer closure device, and the procedure was programmed with intracardiac echocardiography probe through AcuNav to guide the placement of the Amplatzer, along with the traditional TEE required in these cases.

RESULTS: we performed foramen ovale closure using the accepted technique, guided by intracardiac echocardiography and verified by angiography and transesophageal echocardiography. We obtained images of cardiac anatomy using intracardiac echocardiography in real time without interference, which made possible the implant of the device quickly and appropriately. Proper implementation was confirmed by angiography and transesophageal echocardiography. In this case, the procedure of percutaneous closure with Amplatzer device was successful, fast and without complications.

CONCLUSIONS: intracardiac echocardiography is useful to guide the implantation of devices for closure of patent foramen ovale as well as in cases of atrial septal defect. This technique is easy and safe. The introduction of intracardiac echocardiography catheter, its handling and positioning in the right atrium were quick and easy. Adequate images were obtained with a good identification of the structures of the septum that allowed the successful closure of the foramen ovale with Amplatzer device.

According to this research, the literature does not report intracardiac echocardiography as an assistance to guide this procedure, so that we believe this may be the first case performed in Colombia.

Moreover, it is necessary a more widespread use of intracardiac catheter for intracavitary echocardiography and implement it instead of transesophageal echocardiography as guide for closure of atrial septal defect and patent foramen ovale. It is convenient to carry out more studies to better assess this assistance which may eliminate the need of transesophageal echocardiography in these patients and in turn the requirement of general anesthesia for these procedures.

KEYWORDS: patent foramen ovale, intracardiac echocardiography, closing device.

(Rev Colomb Cardiol 2013; 20(2):88-93)

Introducción

La causa de accidentes cerebro-vasculares en algunos pacientes, permanece desconocida a pesar de investigaciones exhaustivas para determinar su etiología. A este tipo de accidente cerebrovascular se le conoce como criptogénico, y en tal sentido, se ha reconocido que la presencia de foramen ovale permeable, es un riesgo para desarrollar accidente cerebrovascular oclusivo de tipo criptogénico, en especial en pacientes menores de 55 años.

El foramen ovale es una comunicación que se establece en la circulación fetal para permitir el paso de sangre oxigenada proveniente de la placenta, de la aurícula derecha hacia la aurícula izquierda y luego de que ésta llegue a la circulación sistémica. Esto es posible debido a que la circulación pulmonar no se está realizando en la vida intrauterina. Al momento del nacimiento, funcionalmente se cierra el paso de sangre por el foramen ovale y se espera que se cierre anatómicamente durante el primer año de edad. Al respecto, se calcula

que cerca de 30% de toda la población nunca presenta cierre anatómico completo (1). Hagen encontró que el foramen ovale permanece en 27% de las autopsias de pacientes con accidente cerebrovascular (2). En presencia de éste y en situaciones que provoquen incremento de la presión intraauricular derecha, puede pasar material embolisado de la circulación venosa por el foramen ovale permeable y causar así un accidente cerebrovascular por embolia paradójica.

De otra parte, el diagnóstico de foramen ovale permeable se establece por ecocardiografía, demostrando permeabilidad mediante el estudio Doppler, observando flujos de derecha a izquierda en tres a cuatro ciclos de opacificación con contraste. El diagnóstico se confirma con ecocardiografía transesofágica y aplicación de medio de contraste (microburbujas) y maniobra de Valsalva, apreciándose el paso de las mismas del atrio derecho al izquierdo (3-4).

Se ha establecido que el foramen ovale permeable proporciona el sustrato anatómico para embolia paradójica (5). La asociación de accidente cerebrovascular con

foramen ovale permeable es mayor en pacientes menores de 55 años (6), así como también lo es la incidencia de recurrencia de accidente cerebrovascular en pacientes con foramen ovale permeable (7). El cierre percutáneo del foramen ovale permeable ha probado ser el mejor método para el tratamiento de pacientes con esta patología y en presencia de accidente cerebrovascular por embolismo paradójico (8-15).

Material y métodos

Paciente de género masculino, de 38 años de edad, sin antecedentes de importancia, no portador de factores de riesgo cardiovascular, quien en julio de 2010 tuvo isquemia cerebral transitoria y fue estudiado con ecocardiograma transtorácico sin evidenciarse origen cardiogénico como causa de la misma. Fue tratado con antiagregantes plaquetarios y un año después presentó cuadro clínico de accidente cerebrovascular oclusivo que requirió hospitalización. Fue estudiado mediante ecocardiograma transesofágico que evidenció foramen ovale permeable. La decisión del cierre percutáneo fue consensuada por un equipo multidisciplinario con base en el evento clínico, la recurrencia de eventos isquémicos, la edad y el tamaño del defecto.

El 7 de diciembre de 2011 se realizó procedimiento de cierre percutáneo del foramen con dispositivo Amplatzer, bajo sedación y anestesia local, de acuerdo con el protocolo convencional establecido para cierre con dispositivo. Se canalizaron ambas venas femorales y mediante introductor 10F vía femoral izquierda, se pasó sonda de ultrasonido intracardiaca AcuNav de 10F y 90 centímetros de largo (Figura 1) la cual se conectó a un equipo de ultrasonido ACUSON Sequoia. Se manipuló la sonda para visualizar el septum interauricular y el foramen con exactitud, encontrando dichas imágenes de referencia; se dejó posicionada en la aurícula derecha, para que sirviera como imagen ecográfica de guía para implantar el dispositivo de cierre. Las imágenes del ecocardiograma intracardiaco se corroboraron y correlacionaron con las imágenes obtenidas mediante el ecocardiograma transesofágico.

Resultados

Se obtuvieron imágenes de la anatomía cardiaca con ecocardiograma intracardiaco en tiempo real, sin interferencias, con una adecuada visualización del foramen ovale, el septum y las estructuras vecinas, que permitieron realizar el implante del dispositivo en forma rápida

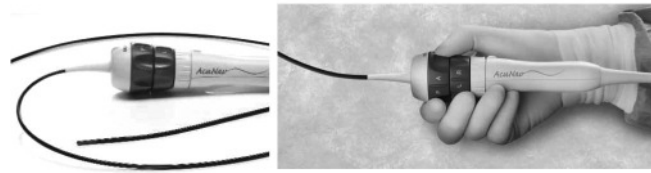


Figura 1. Sonda de ecocardiograma intracardiaco AcuNav.

y adecuada. Mediante angiografía y ecocardiograma transesofágico se verificó su adecuada implantación y el mecanismo de cierre, el cual fue liberado de manera satisfactoria. En la figura 2 se observan simultáneamente las sondas del ecocardiograma transesofágico y la sonda intracardiaca.

La sonda de ecocardiograma intracardiaco se insertó fácilmente en la aurícula derecha donde se manipuló para observar convenientemente el foramen ovale permeable. Las imágenes obtenidas mediante el ecocardiograma intracardiaco fueron óptimas y de alta definición. En la figura 3 se evidencia la imagen ecocardiográfica del septum interauricular y el Doppler color donde se aprecia cortocircuito de derecha a izquierda por el foramen ovale permeable.

La técnica de liberación del dispositivo de cierre tipo Amplatzer, es la misma que se usa para el cierre de comunicación interauricular, la cual, en este caso, se realiza

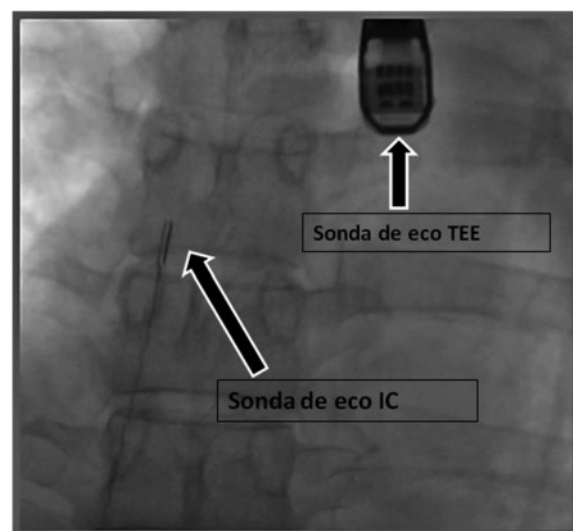


Figura 2. Se observa la colocación de la sonda de ecocardiograma intracardiaco y al mismo tiempo el ecocardiograma transesofágico; este último sirvió para corroborar las imágenes obtenidas con la sonda intracardiaca.

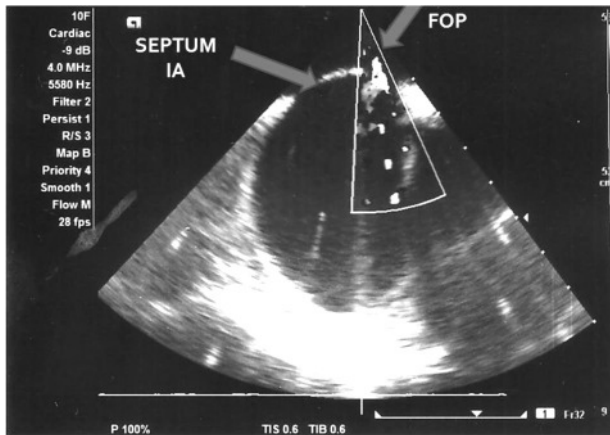


Figura 3. Imágenes obtenidas mediante la sonda de ecocardiograma intracardiaco donde se aprecia adecuadamente el septum interauricular. El Doppler color muestra el sitio del foramen ovale permeable evidenciándose cortocircuito de derecha a izquierda por el foramen.

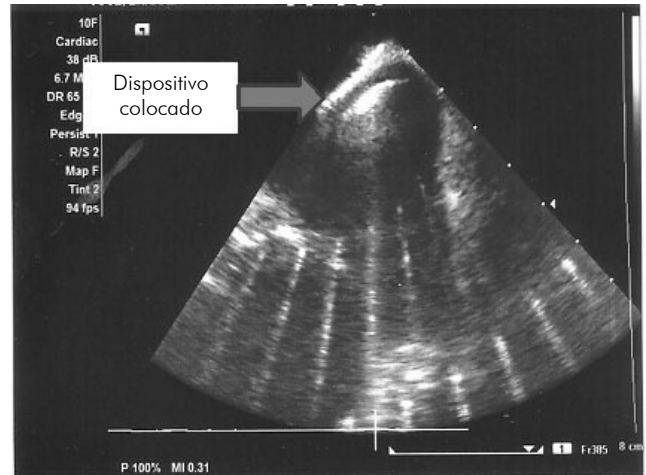


Figura 5. Se observa ya el dispositivo de cierre colocado adecuadamente cerrando en forma esperada al foramen ovale permeable. Mediante Doppler se corrobora que no exista cortocircuito residual.

sin inconveniente alguno. En la figura 4 se aprecia el momento en que ya liberado el lado auricular izquierdo, se apoya sobre el septum interauricular ocluyendo el foramen ovale permeable. Las imágenes obtenidas por ecocardiograma intracardiaco y Doppler aseguraron la posición correcta del dispositivo.

En la figura 5 se observa el dispositivo de cierre ya colocado y liberado e imágenes adecuadas del ecocardiograma intracardiaco, asegurando además, mediante el Doppler color, la ausencia de cortocircuito residual.

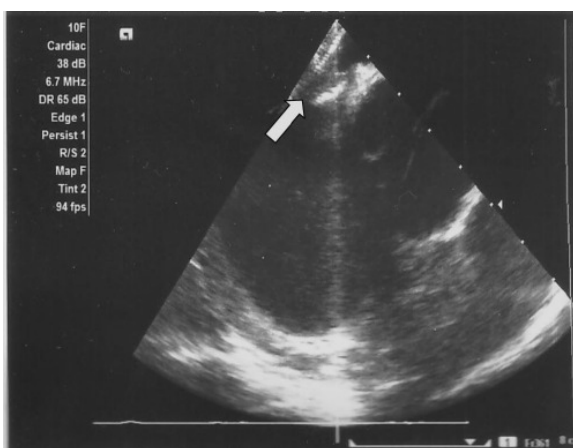


Figura 4. Imagen de ecocardiograma intracardiaco donde se aprecia el dispositivo de cierre y el momento cuando se está liberando sobre el septum interauricular en el lado izquierdo.

En este paciente el procedimiento de cierre percutáneo con dispositivo Amplatzer fue exitoso, rápido y sin complicaciones. La utilización de la sonda de ecocardiograma intracardiaco fue sencilla, permitió una visualización apropiada y arrojó imágenes de alta resolución.

Conclusión

El cierre percutáneo del foramen ovale permeable con dispositivo Amplatzer en pacientes seleccionados con accidente cerebrovascular criptogénico previo, es un método seguro, de buenos resultados a mediano plazo y sin mayores complicaciones.

La ecocardiografía transesofágica se ha utilizado con éxito para dirigir el cierre de la comunicación interauricular tipo ostium secundum y del foramen ovale permeable; sin embargo, su empleo en el cierre de estos defectos, requiere anestesia general en la mayoría de los casos.

Aunque el ultrasonido intravenoso ha sido desarrollado desde hace veinte años (19), hubo varios problemas por superar respecto a la penetración del ultrasonido y la facilidad de manipulación de las sondas ecográficas. Fue hasta principios de la década del 2000 que se dio inicio a su utilización en las intervenciones cardiacas, en especial en los cierres de comunicación interauricular y de foramen ovale permeable (20-22). La sonda de ultrasonido intracavitario AcuNav proporciona una exploración sectorial de 90°, tiene penetración del tejido de hasta 10 cm y la articulación principal de cuatro

terminales para permitir la obtención de imágenes en múltiples ángulos. Adicionalmente, ay una empuñadora que permite mantener la forma angular del catéter.

El ecocardiograma intracardiaco es útil para guiar la implantación de dispositivos de cierre de foramen ovale permeable y de comunicación interauricular. Es una técnica fácil y segura. La introducción de la sonda de ecocardiograma intracardiaco, su manipulación y su posicionamiento en el atrio derecho fueron rápidos y sencillos. Se obtuvieron imágenes adecuadas con muy buena identificación de las estructuras del septum que permitieron el cierre exitoso del foramen ovale permeable con dispositivo.

La ecocardiografía intracardiaca es una técnica cada vez más disponible como alternativa a la ecocardiografía transesofágica para dirigir procedimientos percutáneos intervencionistas. La sonda del ecocardiograma intracardiaco se inserta bajo anestesia local y puede utilizarse principalmente durante el cierre de defectos septales interatriales, punción del septum interauricular y colocación de dispositivos de cierre de la orejuela auricular izquierda en casos de fibrilación auricular. Además, puede ser útil en casos de valvuloplastia mitral con balón.

Las ventajas principales del ecocardiograma intracardiaco frente a la ecocardiografía transesofágica, incluyen la eliminación de la necesidad de anestesia general, una proyección de imagen más clara y tiempos de procedimiento y de fluoroscopia más cortos ya que se minimizan los de colocación del dispositivo (20-23). La interpretación de las imágenes del ecocardiograma intracardiaco por parte del médico que realiza la intervención, es fácil, por lo que se podría abolir la necesidad del ecocardiografista en la sala de procedimientos.

Según esta investigación, el ecocardiograma intracardiaco como ayuda para guiar este procedimiento se ha utilizado en otros lugares del mundo (20-23). Según las búsquedas, en Colombia no se encontraron referencias bibliográficas publicadas hasta el momento de efectuar el procedimiento, por lo que se considera puede ser el primer caso del que se tenga conocimiento en el país.

Discusión

El grupo de investigación considera que se hace necesario el uso más generalizado de la sonda intracardiaca para realizar ecocardiograma intracardiaco y así su implementación como única guía para el cierre percutáneo de comunicación interauricular y foramen

ovale permeable mediante dispositivo tipo Amplatzer. De igual forma, es indispensable realizar más estudios para valorar mejor esta ayuda, suprimir la necesidad del ecocardiograma transesofágico y del ecocardiografista en la sala, y, a la vez, pasar del requerimiento de anestesia general o sedación, al de anestesia local en este tipo de procedimientos. Por otro lado, deben tenerse en cuenta los costos inherentes al uso de la sonda de ecocardiograma intracardiaco, que podrían ser limitantes en Colombia para un uso más generalizado; en tal sentido también sería útil plantear el desarrollo de estudios de costoefectividad a fin de determinar que es un procedimiento válido en este aspecto.

Bibliografía

1. Contreras AE, et al. Cierre percutáneo de foramen ovale permeable en pacientes con crisis isquémica transitoria o accidente cerebrovascular criptogénico. *Experiencia Médica*: 2010; 28 (2).
2. Hagen PT, Scholz DG, Edwards WD. Incidence and size of patent foramen ovalee during the first 10 decades of life: an autopsy study of 965 normal hearts. *Mayo Clin. Pron.* 1984; 59 (1): 17-20.
3. Attaran RR, Ata I, Kudithipudi V, Foster L, Sorrell VL. Procol for optimal detection and exclusion of a patent foramen ovalee using transthoracic echocardiography with agitated saline microbubbles. *Echocardiography*. 2006; 23: 616-22.
4. González-Alujasm T, et al. Diagnóstico y cuantificación del foramen ovale permeable. ¿Cuál es la técnica de referencia? Estudio simultáneo con Doppler transcraneal, ecocardiografía transtorácica y transesofágica. *Rev Esp Cardiol*. 2011; 64 (2): 133-9.
5. Srivastava TN. Patent foramen ovalee. *NEJM*. 1997; 337: 681.
6. Handke M, et al. POF in olders patiens. *NEJM*. 2007; 357: 2262.
7. Almekhlafi MA, et al. Recurrent cerebral ischemia in medically treated patent foramen ovalee: a meta-analysis. *Neurology* 2009; 73: 89-97.
8. Munayer Calderón JE, et al. Cierre percutáneo de foramen ovale permeable con dispositivo de Amplatzer. Presentación de dos casos. *Archivos de Cardiología de México*. 2005; 75 (3): 306-309.
9. Khositseth A, et al. Transcatheter Amplatzer device closure of atrial septal defect and patent foramen ovalee in patients with presumed paradoxical embolism. *Mayo Clin Proc.* 2004; 79: 35-41.
10. Hung J, et al. Closure of patent foramen ovalee for paradoxical emboli: intermediate-term risk of recurrent neurological events following transcatheter device placement *JACC*. 2000; 35 (5).
11. Morandi E, Anziola GP, Angeli S, Melzi G, Honorato E. Transcatheter closure of patent foramen ovalee: a new migraine treatment? *J Interv Cardiol*. 2003; 16: 39-42.
12. Martínez Sepúlveda A. Intervenciones cardíacas II: "accidente vascular encefálico y foramen ovale permeable". *Boletín Educativo SOLACI*. 2008; 4 (4): 6.
13. Martín F, et al. Percutaneous transcatheter closure of patent foramen ovalee in patients with paradoxical embolism. *Circulation* 2002; 106: 1121-1126.
14. Pinto Slottow TL, Steinberg DH, Waksman R. Overview of the 2007 Food and Drug Administration Circulatory System Devices Panel Meeting on Patent Foramen Ovalee Closure Devices. *Circulation* 2007; 116: 677-682.
15. Pomés Iparraguirre H. Cierre percutáneo del foramen ovale permeable para la prevención del accidente cerebrovascular (stroke) criptogénico. *Revista Argentina de Cardiología* 2009; 77 (4).
16. Dearani JA. Embolism-related cerebrovascular ischemic events surgical patent foramen ovalee closure for prevention of paradoxical. *Circulation* 1999; 100: 1171-1175.
17. Flores Ríos, X. CLOSURE Trial ¿cierra el debate sobre el cierre del foramen ovale permeable en el ictus criptogénico? Disponible en: www.cardioatrio.com

18. Mitchell ARJ, Puwanarajah P, Timperley J, Becher H, Wilson N, Ormerod OJ. The emerging role of intracardiac echocardiography—Into the ICE age. *Br J Cardiol.* 2007; 14 (1): 31-36.
19. Glassman E, Kronzon I. Transvenous intracardiac echocardiography. *Am J Cardiol.* 1981; 47: 1255-9.
20. Mullen MJ, Dias BF, Walker F, Siu SC, Benson LN, McLaughlin PR. Intracardiac echocardiography guided device closure of atrial septal defects. *J Am Coll Cardiol.* 2003; 41: 285-92.
21. Earing MG, Cabalka AK, Seward JB, Bruce CJ, Reeder GS, Hagler DJ. Intracardiac echocardiographic guidance during transcatheter device closure of atrial septal defect and patent foramen Ovale. *Mayo Clin Proc.* 2004; 79: 24-34.
22. Koenig P, Cao QL, Heitschmidt M, Waight DJ, Hijazi ZM. Role of intra-cardiac echocardiographic guidance in transcatheter closure of atrial septal defects and patent foramen ovale using the Amplatzer device. *J Interv Cardiol.* 2003; 16: 51-62.
23. Sang-Chol Lee, Seung Woo Park, Seol Hwa Kim, et al. Experience with intracardiac echocardiography for guiding transcatheter device closure of atrial septal defects. *Korean Circulation J.* 2006; 36: 612-616.