



Endocarditis bacteriana por *Kocuria kristinae* en paciente inmunocompetente. Reporte de un caso

Bacterial endocarditis by Kocuria kristinae in an immunocompetent patient. Case report

Alirio R. Bastidas, MD.⁽¹⁾; Carlos A. Vélez, MD. ⁽¹⁾; Carol V. Gutiérrez M.⁽¹⁾; Nancy J. Bahamón⁽¹⁾

Chía, Colombia.

Las infecciones por microorganismos del género *Kocuria spp.* han sido descritas con mayor frecuencia en pacientes con enfermedades crónicas y estados de inmunosupresión. Comúnmente, no se ha reportado su aislamiento como causa de endocarditis en pacientes jóvenes e inmunocompetentes. Se deben diferenciar de las infecciones producidas por *Staphylococcus spp.* ya que su evolución clínica puede ser similar y sólo el aislamiento y tipificación en cultivos permite hacer el diagnóstico etiológico definitivo y dirigir la terapia antibiótica adecuada. Se describe el caso de un paciente joven e inmunocompetente que cursó con endocarditis bacteriana, aislándose *Kocuria kristinae* en hemocultivos.

PALABRAS CLAVE: endocarditis, adultos, infección.

Infections by microorganisms of the genus *Kocuria spp.* have been reported more frequently in patients with chronic diseases and immunosuppression. Its isolation has not been reported as cause of endocarditis in young and immunocompetent patients. It should be differentiated from infections caused by *Staphylococcus spp.* given that their clinical course may be similar and that only the isolation and typification in cultures allows definitive etiologic diagnosis and direct appropriate antibiotic therapy. We describe the case of an immunocompetent young patient who presented bacterial endocarditis and in whose blood cultures *kristinae Kocuria* was isolated.

KEYWORDS: endocarditis, adults, infection.

Rev Colomb Cardiol 2013; 20(5): 316-319.

Introducción

El género *Kocuria* pertenece a la familia *Micrococcaceae*, subgénero *Micrococcineae*, género *Actinomyetales*, clase *Actinobacteria* (1, 2). En la coloración de Gram se observan como cocos gram positivos y en las pruebas enzimáticas se reportan como catalasa positiva y coagulasa negativa.

Kocuria spp. es un microorganismo cuyo reservorio es generalmente el suelo, pero también se encuentra como flora normal de la piel y la orofaringe de humanos y algunos mamíferos (1, 3, 7, 9). En el ser humano son patógenos poco comunes, pero se han aislado con alguna frecuencia en pacientes inmunosuprimidos, comportándose como gérmenes oportunistas (1, 3, 4, 7, 9). Son pocos los reportes de infección en pacientes inmunocompetentes y raros como agente causal de endocarditis bacteriana. No es de fácil identificación debido a que presenta características morfológicas similares y el curso clínico de la infección es similar al producido por otros gérmenes (1-4), por esta razón puede ser confundida con otras bacterias grampositivas como *Staphylococcus spp.* El objetivo de este escrito es dar a conocer el caso de un paciente inmunocompetente quien padeció endocarditis bacteriana producida por este germen poco frecuente.

(1) Servicio de Neumología - Medicina Interna, Clínica Universidad de la Sabana, Chía, Colombia.

Correspondencia: Dr. Alirio R. Bastidas. Kilómetro 21 vía la Caro - Chía, Colombia. Clínica Universidad de la Sabana. Correo electrónico: aliriorodrigo@yahoo.com

Recibido: 14/12/2012. Aceptado: 10/04/2013.

Presentación de caso

Hombre de 42 años de edad, procedente de Toronto (Canadá), comerciante, quien consultó al servicio de urgencias por cuadro clínico de un mes y medio de evolución, que consistía en astenia, adinamia, hiporexia, fiebre hasta 40°C, diaforesis profusa, pérdida de seis kilogramos de peso y dolor supraescapular izquierdo irradiado a miembro superior ipsilateral. En la revisión por sistemas reportó lesión en la mano derecha días previos al realizar labores domésticas. No manifestó otros síntomas.

Al ingreso hospitalario se reportó presión arterial de 130/70 mm Hg, frecuencia cardiaca de 130 latidos por minuto y temperatura de 39,0°C; mucosa semiseca, palidez mucocutánea, diaforesis y leve tinte icterico en escleras. A la auscultación cardiaca, soplo pansistólico grado II/IV en todos los focos auscultatorios con predominio en el pulmonar. El resto del examen físico fue normal.

En los paraclínicos de ingreso se reportaron leucocitos en 17.590, neutrófilos en el 80%, hemoglobina 13,5 mg/dL, hematocrito 43%, tiempos de coagulación normales, gases arteriales sin trastorno ácido básico y sin trastornos de oxigenación, uroanálisis negativo para infección, Gram de orina negativo, electrolitos y función renal normal, transaminasas con leve elevación de ALT en 64 UI/L con bilirrubinas normales. Para descartar otras causas infecciosas de síndrome febril se solicitó: gota gruesa sin observación de parásitos, VIH: negativo, VDRL: no reactivo, antígenos febriles: negativos, IgG de CMV: positivo e IgM de CMV: negativo, Epstein Barr: negativo y Toxoplasma: negativo. Así mismo, se solicitó BK seriado: negativo, y tomografía axial computarizada (TAC) de abdomen y pelvis donde se apreció importante grado de esplenomegalia sin lesiones focales o calcificaciones. Se solicitó un electrocardiograma en donde se evidenció trazo compatible con taquicardia sinusal y bloqueo de rama derecha. El ecocardiograma transesofágico mostró una imagen móvil pediculada de 1,6 cm x 2,2 cm con múltiples ecogenicidades sobre las valvas sigmoides pulmonares, fracción de eyección de 60%, sin signos de hipertensión pulmonar y mínima regurgitación mitral. Con estos datos fue hospitalizado con diagnóstico de endocarditis bacteriana y se inició tratamiento antibiótico empírico con gentamicina 80 mg intravenosa cada 8 horas y oxacilina 2 g intravenosa cada 4 horas. Posteriormente se obtuvo el resultado final de los hemocultivos y antibiogramas, los cuales fueron positivos para *Kocuria kristinae* y cuyo perfil de resistencia

fue informado como sensible a casi todos los grupos de antibióticos como se observa en la tabla 1. Se continuó el tratamiento instaurado por seis semanas, al cabo de las cuales hubo resolución clínica y microbiológica de la infección.

Discusión

El caso que se reporta corresponde a un hombre de 42 años, sin antecedentes de importancia e inmunocompetente, quien sufrió endocarditis bacteriana causada por el germen *Kocuria kristinae*. Este diagnóstico se basa en el hallazgo de dos criterios mayores para endocarditis a saber: hallazgo ecocardiográfico y aislamiento del germen responsable en cultivos (10), en presencia de síndrome febril, con respuesta inflamatoria sistémica, sin ningún otro foco infeccioso y aislamiento de *Kocuria kristinae* en sangre. Este germen ha sido reportado como agente causal de endocarditis bacteriana en pacientes inmunocomprometidos pero hasta el momento en la literatura no había sido reportado como causa de este tipo de infecciones en población inmunocompetente, como es el caso que se relata, en quien el único antecedente de importancia para adquirir la infección fue la presencia de una herida en la palma de la mano con material de origen vegetal (madera) que no recibió tratamiento.

Tabla 1.
INFORME DE MICROBIOLOGÍA REALIZADO PARA *Kocuria kristinae*.

Antimicrobiano	*MIC interpretaciones
Amox/A. clavulánico	≤ 4/2
Amp/sulbactam	≤ 8/4
Ampicilina	≤ 2
Ceftriaxona	≤ 8
Ciprofloxacina	≤ 1
Clindamicina	≤ 0,5
Daptomicina	≤ 0,5
Eritromicina	≤ 0,5
Gentamicina	≤ 4
Levofloxacina	≤ 1
Linezolid	≤ 1
Moxifloxacina	≤ 0,5
Nitrofurantoína	≤ 32
Oxacilina	≤ 0,25
Penicilina	≤ 0,03
Rifampicina	≤ 1
Synercid	≤ 0,5
Tetraciclina	≤ 4
Trimet/sulfa	≤ 0,5/9,5
Vancomicina	≤ 0,25

*MIC: concentración mínima inhibitoria.

Kocuria kristinae es una bacteria clasificada como coco gram positivo, aerobio facultativo, no móvil, catalasa positivo y coagulasa negativo, la cual ha sido previamente reportada en pacientes con enfermedades crónicas, inmunocomprometidos y con malignidades, siendo muy rara su aparición en pacientes sanos (1, 3, 9).

En diferentes artículos y reportes de casos, el género *Kocuria spp.* se ha asociado a infecciones como abscesos cerebrales, meningitis, peritonitis, colecistitis y artritis séptica, y en menor proporción a endocarditis, enfermedad más frecuentemente causada por *S. aureus* y *S. viridans* (1, 2, 4-6, 8, 9). En dichos reportes y otros estudios microbiológicos se ha afirmado que este es un germen oportunista debido a su baja virulencia (4, 8); sin embargo este paciente desarrolló la enfermedad a pesar de no tener factores predisponentes para la infección por este microorganismo. Los cuadros clínicos producidos por la *Kocuria spp.* y los otros gérmenes no difieren entre sí, tanto unos como otros se manifiestan de forma similar con los signos y síntomas típicos de la endocarditis bacteriana (3, 4, 9). Como se observó en el caso, la enfermedad tuvo una evolución similar a los cuadros tradicionales de endocarditis bacteriana manifestados por episodios febriles, respuesta inflamatoria sistémica y presencia de soplo cardiaco en foco pulmonar, y su diagnóstico se confirmó mediante los hallazgos del ecocardiograma transesofágico y el aislamiento microbiológico en los hemocultivos. En este hecho radica la importancia del estudio microbiológico completo, el cual hace posible diferenciar entre los distintos microorganismos capaces de producir este tipo de infecciones, como son las especies de gram positivos, entre ellas la especie *Kocuria*. El otro punto a destacar es la capacidad que tuvo el germen de producir infección en un hospedero inmunocompetente, situación que no había sido reportada con frecuencia en la literatura, por lo cual es importante sospechar su presencia en este tipo de pacientes a fin de que puedan recibir tratamiento adecuado (7-9), ya que la *Kocuria* al igual que sucede con el *Staphylococcus* meticilinoresistente puede, en algunos casos, desarrollar resistencia a eritromicina, ampicilina, oxacilina y otras penicilinas (1, 2). Se desconoce el mecanismo exacto de resistencia

pero se cree que, al igual que ocurre con el *Staphylococcus*, se puede presentar mutación de la proteína ligadora a penicilina, impermeabilidad de la membrana a antibióticos o bombas de expulsión de antibióticos, generando resistencia a penicilinas, quinolonas y algunos aminoglucósidos, entre otros (1, 2, 3, 9).

Los medios de cultivo utilizados para este microorganismo son medios simples (agar de sangre de oveja). Las colonias se caracterizan por presentar un diámetro de 0,7 a 1,1 μm con agrupaciones que pueden ser en tétradas, grupos inespecíficos o sola. Puede estar crenada o completa, de textura lisa o áspera y color naranja a crema pálido. Crece a 25°C a 37°C y se debe dejar en incubación más de 48 horas para diferenciar bien la pigmentación (2, 9). En la figura 1 se observa el crecimiento de *Kocuria kristinae* en cultivo en agar sangre en el caso reportado.

Para la diferenciación de este germen es necesario realizar la prueba con oxidasa, la cual es positiva para *Kocuria spp.* y negativa para *Staphylococcus spp.* (1, 4, 9). En la tabla 2 se observan las características bioquímicas (1, 2, 11).

Se considera que la frecuencia de infecciones causadas por *Kocuria spp.* es baja; sin embargo, pensamos que su presencia se subestima como responsable de infec-

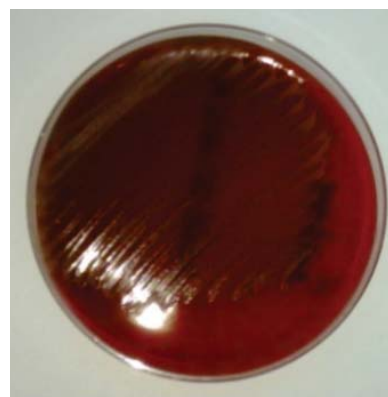


Figura 1. Cultivo de *Kocuria kristinae* del paciente.

Tabla 2.
DIFERENCIAS MICROBIOLÓGICAS ENTRE *Staphylococcus* y *Kocuria kristinae*.

	Catalasa	Oxidasa citocromo C	Acidificación de glicerol en aerobios	Resistencia a nitrofurantoina (300 mcg)	Resistencia bacitracina y lizosima	Resistencia a furazolidona y lisostafina
<i>Staphylococcus spp.</i>	+	-	+	-	-	-
<i>Kocuria kristinae</i>	+	+	+	+	+	+

ciones serias en hospederos tanto inmunocompetentes como inmunocomprometidos. Además, los pacientes hospitalizados, inmunocomprometidos y con enfermedades crónicas debilitantes, que poseen dispositivos intravasculares o presentan alteración en continuidad de la piel, están en mayor riesgo de sufrir infecciones graves a causa de esta bacteria (1-6, 9). Estos hechos obligan al clínico a tener en mente a este germen como uno de los responsables de infecciones graves del torrente sanguíneo por cocos gram positivos.

Conclusión

La *Kocuria kristinae* puede ser un agente etiológico de la endocarditis infecciosa en pacientes inmunocompetentes; debe ser diferenciada de las especies de *Staphylococcus spp.* y al igual que éstas considerarse la posibilidad de resistencia antimicrobiana.

Bibliografía

1. Savini V, Catavittello C, Masciarelli G, Astolfi D, Balbinot A, Bianco A, et al. Drug sensitivity and clinical impact of members of the genus *Kocuria*. *J Med Microbiol*. 2010; 59: 1395-1402.
2. Shashikala S, Kavitha R, Prakash K, Chithra J, Shailaja T, Shamsul P. *Kocuria varians* infective endocarditis. *The Internet Journal of Microbiology*. 2008; 5 (2).
3. Basaglia G, Caretto E, Barbarini D, Barbarini D, Moras L, Scalone S, Marone P, et al. Catheter - related bacteremia due to *Kocuria kristinae* in a patient with ovarian cancer. *J Clin Microbiol*. 2002; 40 (1): 311-313.
4. Lai C, Wang J, Lin S, Tan C, Wang C, Liao C, et al. Catheter-related bacteraemia and infective endocarditis caused by *Kocuria* species. *Clin Microbiol Infect*. 2011; 17: 190-2.
5. Tsai C, Su S, Cheng Y, Chou Y, Tsai T, Lieu A. *Kocuria varians* infection associated with brain abscess: A case report. *BMC Infect Dis*. 2010; 10 (102): 1-4.
6. MA E, Wong C, Lai K, Chan E, Yam W, Chan A. *Kocuria kristinae* infection associated with acute cholecystitis. *BMC Infect Dis*. 2005; 5 (60): 1-3.
7. Altuntas F, Yildiz O, Eser B, Gündogan K, Sumerkan B, Çetin M. Catheter - related bacteremia due to *Kocuria rosea* in a patient undergoing peripheral blood stem cell transplantation. *BMC Infect Dis*. 2004; 4 (62): 1-3.
8. Habib G, Hoen B, Tornos P, et al. Guidelines on the prevention, diagnosis and treatment of infective endocarditis. The task Force on the Prevention, Diagnosis, and Treatment of infective endocarditis of the European Society of Cardiology (ESC). *European Heart Journal*. 2009; 30: 2369-2413.
9. Dunn R, Bares S, David M. Central venous catheter-related bacteremia caused by *Kocuria kristinae*: Case report and review of the literature. *Annals of Clinical Microbiology and Antimicrobials*. 2011; 10 (31): 1-5.
10. Vallés F, Anguita M, Escribano M, Perez F, Pousibet H, Tornos P, et al. Guías de práctica clínica de la Sociedad Española de Cardiología en endocarditis. *Rev Esp Cardiol*. 2000; 53: 1384-1396.
11. Bes M, Brun Y. *Staphylococcus*: actualités taxonomiques et identification. *Revue Francaise des laboratoires*. 2002; 343: 23-30.