

CARDIOLOGÍA DEL ADULTO – ARTÍCULO ORIGINAL

## Valoración de la función del apéndice auricular izquierdo por *speckle tracking*

Jairo A. Rendón\*, Néstor R. Duarte

Clínica CES, Medellín, Colombia

Recibido el 23 de mayo de 2013; aceptado el 7 de octubre de 2013

### PALABRAS CLAVE

Fibrilación auricular;  
Ecocardiografía;  
Isquemia cerebral

### Resumen

**Objetivo:** Caracterizar la función del apéndice auricular izquierdo por *speckle tracking* bidimensional, en pacientes en ritmo sinusal y en fibrilación auricular.

**Métodos:** Se realizó ecocardiografía transesofágica para valorar la deformación longitudinal, la tasa de deformación longitudinal, las velocidades del tejido, el volumen y la fracción de eyección del apéndice auricular izquierdo a través de *speckle tracking* bidimensional, en pacientes en ritmo sinusal y con fibrilación auricular.

**Resultados:** Se incluyeron 91 pacientes de quienes fue posible analizar 80 (88%). El 25% estaba en fibrilación auricular y de éstos el 9% tenía trombo en el apéndice auricular izquierdo; el 46% correspondía a hombres con edad media de 60 años (18-93). Se encontraron diferencias significativas entre los pacientes con fibrilación auricular vs. ritmo sinusal en la fracción de eyección del apéndice auricular izquierdo (26,7% vs. 50,1%), las velocidades de vaciamiento por Doppler (28,5 vs. 55,6 cm/s), las velocidades tisulares (3,6 vs. 9,9 cm/s), la deformación longitudinal (5,7% vs. 17%), la tasa de deformación longitudinal (0,9 vs. 3,1) y los volúmenes mínimos del apéndice auricular izquierdo (6,3 vs. 3,0 mL). No se encontraron diferencias significativas entre los pacientes en fibrilación auricular con trombo o sin éste.

**Conclusión:** La valoración de la función del apéndice auricular izquierdo por medio de *speckle tracking*, es una herramienta útil para caracterizar la función de esta estructura; su alteración se podría relacionar con el riesgo de desarrollar trombos y eventos embólicos secundarios.

© 2013 Sociedad Colombiana de Cardiología y Cirugía Cardiovascular. Publicado por Elsevier España, S.L. Todos los derechos reservados.

\*Autor para correspondencia.

Correo electrónico: docjare@hotmail.com (J.A. Rendón).

**KEYWORDS**

Atrial fibrillation;  
Echocardiography;  
Cerebral ischemia

**Assessment of left atrial appendage function by speckle tracking****Abstract**

**Objective:** To characterize the function of the left atrial appendage by two-dimensional speckle tracking in patients in sinus rhythm and atrial fibrillation.

**Methods:** Transesophageal echocardiography was performed to assess the longitudinal deformation, the rate of longitudinal deformation, tissue velocities, volume, and ejection fraction of the left atrial appendage through two-dimensional speckle tracking in patients in sinus rhythm and atrial fibrillation.

**Results:** 91 patients were included and it was possible to analyze 80 (88%). 25% had atrial fibrillation and of these 9% had thrombus in the left atrial appendage; 46% were men with a mean age of 60 years (18-93). Significant differences were found between patients with atrial fibrillation vs. sinus rhythm in the left atrial appendage ejection fraction (26.7% vs. 50.1%), the Doppler emptying velocities (28.5 vs. 55.6 cm/s), tissue velocities (3.6 vs. 9.9 cm/s), the longitudinal deformation (5.7% vs. 17%), the longitudinal deformation rate (0.9 vs. 3.1) and minimum volumes of the left atrial appendage (6.3 vs. 3.0 mL). No significant differences were found between patients with atrial fibrillation with or without thrombus.

**Conclusion:** The assessment of left atrial appendage function by speckle tracking is a useful tool to characterize the function of this structure. Its alteration could be related to the risk of the development of thrombus and secondary embolic events.

© 2013 Sociedad Colombiana de Cardiología y Cirugía Cardiovascular. Published by Elsevier España, S.L. All rights reserved.

## Introducción

El apéndice auricular izquierdo tiene un papel importante en la función miocárdica<sup>1</sup> y su disfunción se ha relacionado con complicaciones tromboembólicas<sup>2-5</sup>. La ecocardiografía transesofágica permite visualizar de manera adecuada el apéndice auricular izquierdo y evaluar su función por medio de la medición de las velocidades de flujo por Doppler y el cálculo de la fracción de eyección<sup>6,7</sup>.

El apéndice auricular izquierdo es el lugar más frecuente de asentamiento de trombos; el flujo rápido en éste usualmente previene su formación. Múltiples patologías que comprometen la función del apéndice auricular izquierdo pueden predisponer a la formación de trombos y a embolia sistémica<sup>2</sup>. La caracterización anatómica y funcional forma parte de la evaluación rutinaria de un examen de ecocardiografía transesofágica<sup>3,4</sup>. Recientemente se introdujeron los nuevos métodos de imágenes de deformación (strain) y la tasa de deformación tisular (strain rate) para la valoración de la función ventricular regional<sup>8,9</sup>; sin embargo, hasta la fecha no se han publicado estudios que utilicen este método en la valoración de esta estructura.

## Metodología

Se llevó a cabo un estudio observacional, descriptivo, que incluyó 91 pacientes evaluados de manera consecutiva desde diciembre de 2009 a junio de 2010, a quienes se les realizó una ecocardiografía transesofágica. Se consideró criterio de exclusión la ventana acústica inadecuada.

Previa autorización por medio de consentimiento informado se hizo una ecocardiografía transesofágica convencio-

nal mediante equipo Philips IE33; además se realizó captura de imágenes del apéndice auricular izquierdo, con una frecuencia de adquisición mayor de 60 Hz o más del 80% de la frecuencia cardíaca del paciente durante la evaluación<sup>10</sup>. La toma de imágenes se realizó con sincronización del electrocardiograma y se tomaron al menos tres ciclos para su valoración posterior en la estación de trabajo. Se efectuó la medición de velocidades Doppler de flujo de vaciamiento en el apéndice auricular izquierdo y se valoró la presencia o no de contraste espontáneo e insuficiencia mitral y se catalogó su severidad según los parámetros del consenso de enfermedad valvular<sup>11</sup>.

Los estudios se digitalizaron y almacenaron para su posterior análisis en la estación de trabajo. Las imágenes se procesaron en el programa Q-Lab® (Philips, Andover, Massachusetts, Estados Unidos), que permite obtener información volumétrica y de función global. Los bordes endocárdicos se detectaron de manera automática y se ajustaron de forma manual en quienes fue necesario a fin de mejorar el seguimiento. Las imágenes se analizaron con el método de evaluación de deformidad en escala de grises, usualmente referido como *speckle tracking*.

Se obtuvieron la velocidad del tejido, la deformación y la tasa de deformación longitudinal global y la fracción de eyección del apéndice auricular izquierdo promediado de los tres ciclos cardíacos adquiridos. Todos los estudios fueron evaluados por un mismo operador.

## Análisis estadístico

Se utilizó estadística descriptiva mediante el cálculo de medidas de tendencia central para las características demográficas. Las diferencias en las variables demográficas y

ecocardiográficas entre los pacientes y los controles se compararon usando la prueba t de Student; se realizó un análisis similar en el subgrupo de pacientes con fibrilación auricular con el objetivo de evaluar las diferencias según la presencia a no de trombo en el apéndice auricular izquierdo. Todos los análisis estadísticos se realizaron utilizando el programa SPSS 15.0 (SPSS, Chicago, Illinois, USA). Se consideró de significancia estadística una  $p < 0,05$ .

## Resultados

Se evaluaron 91 pacientes durante el periodo del estudio. El estudio de la función del apéndice auricular izquierdo por *speckle tracking* fue posible en 80 de los pacientes; esto es, en el 88%. En 8 pacientes no se realizó por ventana acústica inadecuada (8,8%), y en 3 por cierre quirúrgico previo de éste. De los pacientes evaluados, 46 (52%) eran hombres, con una edad promedio de 60 años; rango de 18 a 93 (DS 18,5); 55 estaba en ritmo sinusal y 25 en fibrilación auricular durante el estudio. En 9 se documentó trombo en el apéndice auricular izquierdo. No se hallaron diferencias en cuanto a edad, género ni fracción de eyección del ventrículo izquierdo entre los grupos. Los pacientes que se encontraban en fibrilación auricular tenían fracción de eyección del apéndice auricular izquierdo, velocidades de vaciamiento por Doppler y deformación longitudinal global significativamente menores que aquellos en ritmo sinusal, así como menores volúmenes telesistólicos (tabla 1, figura 1).

En el análisis del subgrupo de pacientes con fibrilación auricular se encontró una tendencia a presentar menores velocidades de vaciamiento por Doppler, así como valores inferiores de deformación, tasa de deformación y presencia

de contraste espontáneo aunque sin alcanzar significancia estadística (tabla 2).

## Discusión

Los resultados de este estudio sugieren que la evaluación de la función del apéndice auricular izquierdo con *speckle tracking* podría ser útil para la caracterización del riesgo embólico.

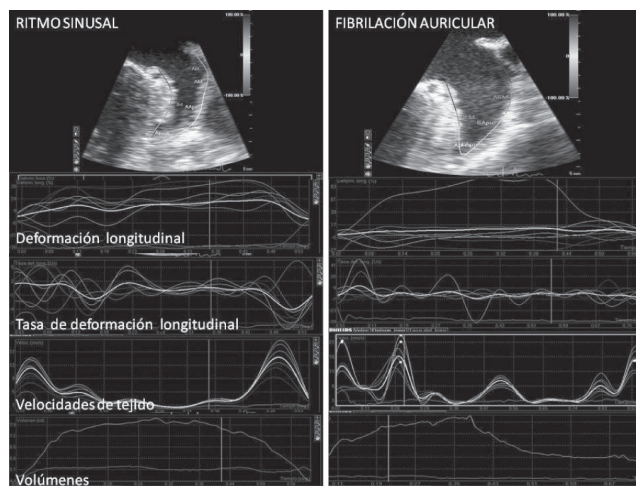


Figura 1 Evaluación del apéndice auricular izquierdo por *speckle tracking*.

Tabla 1 Comparación de las poblaciones en ritmo sinusal y con fibrilación auricular

	Ritmo sinusal n = 55		Fibrilación auricular n = 25		p
	Media	DS	Media	DS	
Hombres	28		18		0,078
Edad – años	57	21,3	64,8	13	0,168
FEVI	50,8%	13,1	45,3%	15	0,19
Área de la aurícula izquierda	20,7 cm <sup>2</sup>	7,8	26,9 cm <sup>2</sup>	9,3	0,01
Diámetro de la aurícula izquierda	3,5 cm	0,6	4,3 cm	0,6	< 0,001
VTDa	5,8 mL	2,9	7,6 mL	4,5	0,09
VTSa	3,0 mL	2,3	6,3 mL	4,0	< 0,001
FEa	50%	22,5	26,7%	13,5	< 0,001
Insuficiencia mitral > leve N	10		6		0,7
VDop	55,6 c/s	27	28,5 c/s	12	< 0,001
Velocidad máxima del tejido	9,9 c/s	11,7	3,6 c/s	1,1	< 0,05
DLG	17%	16	5,7%	6	< 0,001
TDLG	3,1	3,8	0,9	0,7	< 0,05
VFDa	5,8 mL	2,9	7,8 mL	4,5	< 0,05
Trombo N	9		0		< 0,001
Contraste espontáneo N	23		11		< 0,001

FEVI: fracción de eyección del ventrículo izquierdo, VTDa: volumen telediastólico del apéndice auricular izquierdo, VTSa: volumen telesistólico del apéndice auricular izquierdo, FEa: fracción de eyección del apéndice auricular izquierdo VDop: velocidades de vaciamiento del apéndice auricular izquierdo por Doppler, DLG: deformación longitudinal global, TDLG: tasa de deformación longitudinal global, VFDa: volumen de fin de diástole del apéndice auricular izquierdo.

**Tabla 2** Comparación entre pacientes con fibrilación auricular, con o sin trombos en el apéndice auricular izquierdo

	Sin trombo n = 16		Con trombo n = 9		p
	Media	DS	Media	DS	
Hombres N	12		6		1,00
Edad años	63,5	12,3	69,7	16,5	0,51
FEVI	49,5	11,5	33,7	21,3	0,24
FEa	20,5	11,4	21,4	15,5	0,89
VTDa	7,8	5	7,2	3,7	0,73
AiA	26	10,5	28,6	7,4	0,56
VTSa	6,6	4,4	5,9	3,4	0,73
AID	4,4	0,7	4	0,4	0,25
IM			1		0,65
Vdop	31,4	13,6	23,6	7,2	0,08
VT	3,5	1	3,9	1,4	0,47
DLG	4,3	3,4	5,3	4	0,33
TDLG	0,9	0,7	0,8	0,5	0,50
Contraste	2		3,3		0,07

FEVI: fracción de eyección del ventrículo izquierdo, FEa: fracción de eyección del apéndice auricular izquierdo, Vdop: velocidades de vaciamiento del apéndice auricular izquierdo por Doppler, VT: velocidad máxima del tejido, DLG: deformación longitudinal global, TDLG: tasa de deformación longitudinal global, VFDa: volumen de fin de diástole del apéndice auricular izquierdo. IM: severidad de la insuficiencia mitral.

Los accidentes cerebrales embólicos continúan siendo una importante causa de morbilidad y mortalidad; la principal fuente embolígena son los trombos intracardiacos<sup>12</sup>, y la ubicación más frecuente es el apéndice auricular izquierdo<sup>13,14</sup>. La formación de los mismos está estrechamente ligada a la pérdida de la función contráctil de este apéndice, hecho que favorece su aparición. La valoración de la función del apéndice auricular izquierdo se practica de manera rutinaria a través de la medición de las velocidades de vaciamiento y, de manera subjetiva, por la presencia o no de contraste espontáneo. Los trabajos que evalúan estos parámetros han arrojado resultados contradictorios en cuanto a su asociación con el riesgo embólico<sup>17</sup>.

Pese a que existen antecedentes en la literatura acerca de la valoración de la función ventricular izquierda y derecha, y de la aurícula por medio de *speckle tracking*, al momento de la realización de este trabajo no se habían publicado estudios en los que se usara esta técnica para la valoración de la función del apéndice auricular izquierdo<sup>15-18</sup>.

Cabe anotar que una de las limitaciones para la evaluación de la deformación por *speckle tracking* es la dificultad para mantener la ventana durante el ciclo cardiaco debido al movimiento rotacional del corazón; sin embargo, en el este estudio fue posible obtener imágenes adecuadas para el análisis en la mayoría de los pacientes (88%).

Los resultados coinciden con los de reportes previos que han identificado con claridad la correlación negativa existente entre las velocidades de vaciamiento del apéndice auricular izquierdo y la presencia de contraste espontáneo, el cual es un factor asociado a la disfunción del apéndice auricular izquierdo y a la formación de trombos<sup>19-22</sup>.

Aunque las velocidades pico de vaciamiento son mucho más fáciles de evaluar que los volúmenes y la fracción de eyección, los flujos Doppler no reflejan el grado de dilata-

ción del apéndice auricular izquierdo, el cual es, a su vez, un factor que predispone a la formación de trombos y a embolia sistémica secundaria. Por ello, algunos autores han manifestado que posiblemente la medición de los volúmenes y la fracción de eyección del apéndice auricular izquierdo, podrían ser tan importantes como las del ventrículo izquierdo en los pacientes con riesgo embólico<sup>19,20</sup>.

La presencia de contraste espontáneo está definida con exactitud como un factor de riesgo importante para el desarrollo de trombos y eventos embólicos secundarios, lo cual también se pudo insinuar en este trabajo, aunque no se alcanzó significancia estadística, probablemente por el escaso número de pacientes que manifestaba este hallazgo<sup>23,24</sup>.

En aquellos con fibrilación auricular el significado clínico de las velocidades de flujo en el apéndice auricular izquierdo se ha establecido como un factor pronóstico para la aparición de trombos (3, 4, 25-27). No obstante, algunos autores ponen en duda este parámetro dado que no han encontrado una relación tan evidente entre éstas<sup>19,28</sup> y a que las consideran inadecuadas como parámetro para evaluar la función global del apéndice auricular izquierdo<sup>29</sup>. La medición de las velocidades del tejido por Doppler tisular del apéndice auricular izquierdo han sido validadas<sup>30</sup> y se han mostrado como un marcador independiente de la formación de trombos en éste<sup>31,32</sup>, y como seguimiento de la mejoría en la función luego de procedimientos como la valvuloplastia<sup>33</sup>. La valoración de las velocidades tisulares por el método de deformación en imágenes de seguimiento por *speckle tracking* ha mostrado ser más precisa que aquella realizada por Doppler tisular<sup>34,35</sup>. Con la ayuda de las nuevas tecnologías disponibles, la medición de la función del apéndice auricular izquierdo podría ayudar a caracterizar a los pacientes con mayor riesgo de formación de trombos y, por ende, de embolismos sistémicos secundarios. Aunque en este trabajo

no se encontraron diferencias estadísticamente significativas entre los pacientes en fibrilación auricular en quienes se identificaron trombos, esto puede atribuirse al número reducido de pacientes a quienes se les documentó el evento. Pese a ello, los resultados sugieren una tendencia a presentar valores inferiores en estos pacientes. Se requieren trabajos adicionales para la identificación de los valores normales de estas variables y de seguimiento para la identificación de nuevos factores que ayuden a una mejor estratificación del riesgo embólico en estos pacientes.

Puede decirse que las limitaciones del estudio radican en el bajo número de pacientes y en la falta de seguimiento en el tiempo para poder realizar análisis de pronóstico.

## Conclusión

Los hallazgos del estudio sugieren que la valoración de la función del apéndice auricular izquierdo con los nuevos métodos ecocardiográficos, podría ser útil en la identificación de los pacientes con mayor riesgo para la formación de trombos en esta ubicación y en el incremento del riesgo embólico.

Se requieren estudios prospectivos para evaluar la utilidad de estos parámetros en la identificación de pacientes con disfunción del apéndice auricular izquierdo y el riesgo embólico aumentado.

## Conflicto de intereses

Los autores declaran no tener ningún conflicto de intereses.

## Bibliografía

1. Tabata T, Oki T, Yamada H, Iuchi A, Ito S, Hori T et al. Role of left atrial appendage in left atrial reservoir function as evaluated by left atrial appendage clamping during cardiac surgery. *Am J Cardiol.* 1998;81:327-32.
2. Verhorst PMJ, Kamp O, Visser CA, Verheugt FWA. Left atrial appendage flow velocity assessment using transesophageal echocardiography in nonrheumatic atrial fibrillation and systemic embolism. *Am J Cardiol.* 1993;71:192-96.
3. Pozzoli M, Febo O, Torbicki A, Tramarin R, Calsamiglia G, Cobelli F et al. Left atrial appendage dysfunction: a cause of thrombosis? Evidence by transesophageal echocardiography-Doppler studies. *J Am Soc Echocardiogr.* 1991;4:435-41.
4. Pollick C, Taylor D. Assessment of left atrial appendage function by transesophageal echocardiography: implications for the development of thrombus. *Circulation.* 1991;84:223-31.
5. The Stroke Prevention in Atrial Fibrillation Investigators Committee on Echocardiography. Transesophageal echocardiographic correlates of thromboembolism in high-risk patients with nonvalvular atrial fibrillation. *Ann Intern Med.* 1998;128:639-47.
6. Kortz RAM, Delemarre BJ, van Dantzig JM, Bot H, Kamp O, Visser CA. Left atrial appendage blood flow determined by transesophageal echocardiography in healthy subjects. *Am J Cardiol.* 1993;71:976-81.
7. Verhorst PM, Kamp O, Welling RC, van Eenige MJ, Visser CA. Transesophageal echocardiographic predictors for maintenance of sinus rhythm after electrical cardioversion of atrial fibrillation. *Am J Cardiol.* 1997;79:1355-59.
8. Nelghitia H, Brette S, Lafitte S, Reant P, Picard F, Serri K, et al. Automated function imaging: a new operator-independent strain method for assessing left ventricular function. *Arch Cardiovasc Dis.* 2008;101:163-9.
9. Jamal F, Bergerot C, Argaud L, Loufouat J, Ovize M. Longitudinal strain quantitates regional right ventricular contractile function. *Am J Physiol Heart Circ Physiol.* 2003;285:H2842-H2847.
10. Ha JS, Walker WF, Hossack JA. Determination of an optimal image frame interval for frame-to-frame ultrasound image motion tracking. *IEEE Trans Ultrason Ferroelectr Freq Control.* 2005;52:386-96.
11. Lancellotti P, Moura L, Pierard LA, Agricola E, Popescu BA, Zamorano JL et al. European Association of Echocardiography. European Association of Echocardiography recommendations for the assessment of valvular regurgitation. Part 2: mitral and tricuspid regurgitation (native valve disease). *Eur J Echocardiogr.* 2010;11:307-32.
12. Cerebral Embolism Task Force. Cardiogenic brain embolism. *Arch Neurol.* 1986;43:71-84.
13. Takada T, Yasaka M, Nagatsuka K, Minematsu K, Yamaguchi T. Blood flow in the left atrial appendage and embolic stroke in non-valvular atrial fibrillation. *Eur Neurol.* 2001;46:148-52.
14. Garcia-Fernandez MA, Torrecilla EG, San Roman D, Azevedo J, Bueno H, Moreno MN, et al. Left atrial appendage Doppler flow patterns: implications on thrombus formation. *Am Heart J.* 1992;124:955-61.
15. Valocik G, Kamp O, Mihciokur M, Mannaerts H, Li Y, Ripa S, Visser C. Assessment of the left atrial appendage mechanical function by three-dimensional echocardiography. *Eur J Echocardiogr.* 2002;3:207-13.
16. Rendón Jairo A, Restrepo Gustavo, Duarte Néstor R. Valoración de la función contráctil del ventrículo derecho por deformación en escala de grises bidimensional en una población con hipertensión pulmonar. *Rev Colomb Cardiol.* 2012;19:217-22.
17. Motoji Y, Tanaka H, Fukuda Y, Ryo K, Emoto N, Kawai H, et al. Efficacy of right ventricular free-wall longitudinal speckle-tracking strain for predicting long-term outcome in patients with pulmonary hypertension. *Circ J.* 2013;77:756-63.
18. Mugge A, Daniel WG, Hausmann D, Godke J, Wagenbreth I, Lichtlen PR. Diagnosis of left atrial appendage thrombi by transesophageal echocardiography: clinical implications and follow-up. *Am J Card Imaging.* 1990;4:173-79.
19. Mugge A, Kuhn H, Nikutta P, Grote J, Lopez JA, Daniel WG. Assessment of left atrial appendage function by biplane transesophageal echocardiography in patients with non rheumatic atrial fibrillation: identification of a subgroup of patients at increased embolic risk. *J Am Coll Cardiol.* 1994;23:599-07.
20. Siostrzonek P, Koppensteiner R, Gössinger H, Zangeneh M, Heinz G, Kreiner G et al. Hemodynamic and hemorheologic determinants of left atrial spontaneous echo contrast and thrombus formation in patients with idiopathic dilated cardiomyopathy. *Am Heart J.* 1993;125:430-34.
21. Heppell RM, Berkin KE, McLenachan JM, Davies JA. Haemostatic and haemodynamic abnormalities associated with left atrial thrombosis in non-rheumatic atrial fibrillation. *Heart* 1997; 77:407-11.
22. Pozzoli M, Febo O, Torbicki A, Tramarin R, Calsamiglia G, Cobelli F, et al. Left atrial appendage dysfunction: A cause of thrombosis? Evidence by transesophageal echocardiography-Doppler studies. *J Am Soc Echocardiogr.* 1991;4:435-41.
23. Leung D, Blackl, Cranney G, Hopkins A, Walsh W. Implications of left atrial spontaneous echo contrast in non valvular atrial fibrillation. *J Am Coll Cardiol.* 1994;24:755-82.
24. Akasaka T, Yoshikawa J, Yoshida K, Kato H, Yanagihara K, Okumachi F, et al. Echocardiographic characteristics and

- clinical significance of the spontaneous contrast echoes. *J Cardiol*. 1987;17:159-68.
- 25 Zabalgoitia M, Halperin JL, Pearce LA, Blackshear JL, Asinger RW, Hart RG. Transesophageal echocardiographic correlates of clinical risk of thromboembolism in nonvalvular atrial fibrillation: Stroke Prevention in Atrial Fibrillation III Investigators. *J Am Coll Cardiol*. 1998;31:1622-6.
- 26 Kimura M, Wasaki Y, Ogawa H, Nakatsuka M, Wakeyama T, Iwami T, et al. Effect of low-intensity warfarin therapy on left atrial thrombus resolution in patients with nonvalvular atrial fibrillation: A transesophageal echocardiographic study. *Jpn Circ J*. 2001;65:271-74.
- 27 Agmon Y, Khandheria BK, Petterson TM. Are left atrial appendage flow velocities adequate surrogates of global left atrial function? A population-based transthoracic and transesophageal echocardiographic study. *J Am Soc Echocardiogr*. 2002;15:433-40.
- 28 Yoshida N, Okamoto M, Beppu S. Validation of transthoracic tissue doppler assessment of left atrial appendage function. *J Am Soc Echocardiogr*. 2007;20:521-6.
- 29 Tamura H, Watanabe T, Hirono O, Nishiyama, S, Sasaki S, Shishido T, et al. Low wall velocity of left atrial appendage measured by trans-thoracic echocardiography predicts thrombus formation caused by atrial appendage dysfunction. *J Am Soc Echocardiogr*. 2010;23:545-52.
- 30 Takahashi N, Nakamura Y, Komatsu S, Kusano KF, Ohe T. The feasibility of tissue Doppler acceleration as a new predictor of thrombogenesis in the left atrial appendage associated with nonvalvular atrial fibrillation. *Echocardiography*. 2008;25:64-71.
- 31 Karakaya O, Turkmen M, Bitigen A, Saglam M, Barutcu I, Esen A, et al. Effect of percutaneous mitral balloon valvuloplasty on left atrial appendage function: a doppler tissue study. *J Am Soc Echocardiogr*. 2006;19:434-37.
- 32 Pirat B, Khoury DS, Hartley CJ, Tiller L, Rao L, Schulz DG, et al. A novel feature-tracking echocardiographic method for the quantitation of regional myocardial function: validation in an animal model of ischemia reperfusion. *J Am Coll Cardiol*. 2008;51:651-9.
- 33 Bansal M, Cho G, Chan J, Leano R, Haluska B, Marwick T. Feasibility and accuracy of different techniques of two-dimensional speckle based strain and validation with harmonic phase magnetic resonance imaging. *J Am Soc Echocardiogr*. 2008;21:1318-25.
- 34 Vianna R, Moreno C, BS, Baxter Ch, Lee K, M, Tsang T, Appleton Ch. Two-dimensional speckle-tracking echocardiography of the left atrium: feasibility and regional contraction and relaxation differences in normal subjects. *J Am Soc Echocardiogr*. 2009;22:299-305.
- 35 Okamatsu K, Takeuchi M, Nakai H, Nishikage T, Salgo I, Husson S, et al. Effects of aging on left atrial function assessed by two-dimensional speckle trackin echocardiography. *J Am Soc Echocardiogr*. 2009;22:70-75.