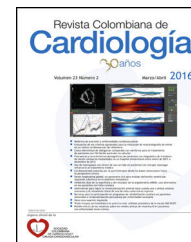




SOCIEDAD
COLOMBIANA
DE CARDIOLOGÍA Y
CIRUGÍA CARDIOVASCULAR

Revista Colombiana de Cardiología

www.elsevier.es/revcolcar



CARDIOLOGÍA DEL ADULTO – PRESENTACIÓN DE CASOS

Estenosis mitral por mixoma auricular izquierdo



Orlando D. Navarro^{a,*} y Luis J. Fernández^b

^a *Cardiología Universidad del Sinú, Seccional Cartagena, Clínica Cartagena del Mar, Cartagena, Colombia*

^b *Neurología, Universidad del Sinú, Seccional Cartagena, Clínica Cartagena del Mar, Cartagena, Colombia*

Recibido el 24 de julio de 2015; aceptado el 13 de agosto de 2015

Disponible en Internet el 26 de septiembre de 2015

PALABRAS CLAVE

Ecocardiografía;
Estenosis;
Mixoma;
Tumores;
Válvula mitral

Resumen Los tumores cardiacos representan el 0.2% y pueden ser primarios o metastásicos (secundarios), siendo estos últimos 20 a 40 veces más comunes que los primarios. De los tumores primarios, el 75% son benignos y aproximadamente el 50-85% de estos corresponden a mixomas, con una incidencia de 0.5-1 por 10⁶ individuos por año. Se presenta el caso de un paciente de 56 años de edad, sin factores de riesgo cardiovascular ni antecedentes patológicos, con un mixoma auricular izquierdo de 4,6 × 4,5 cm, que prolapsaba hacia la válvula mitral en diástole provocando obstrucción intermitente de la misma y estenosis mitral severa. El diagnóstico se realizó mediante una ecocardiografía transtorácica, sin requerir de otras pruebas diagnósticas. Se realizó resección quirúrgica, lográndose la resección completa del tumor. La evolución posterior del paciente fue satisfactoria, siendo egresado a los 11 días de la intervención.

© 2015 Sociedad Colombiana de Cardiología y Cirugía Cardiovascular. Publicado por Elsevier España, S.L.U. Este es un artículo Open Access bajo la licencia CC BY-NC-ND (<http://creativecommons.org/s/by-nc-nd/4.0/>).

KEYWORDS

Echocardiogram;
Stenosis;
Myxoma;
Tumors;
Mitral valve

Mitral valve stenosis due to left atrial myxoma

Abstract Cardiac tumors account for 0.2% and can either be primary or metastatic (secondary), the latter being 20 to 40 times more frequent than the primary ones. When it comes to primary tumors, 75% are benign and approximately 50-85% of those represent myxomas, with an incidence of 0.5-1 in 10⁶ individuals per year. We present the case of a 56 year-old patient, without cardiovascular risk factors or pathological history, with a 4.6 × 4.5 cm left atrial myxoma prolapsing into the mitral valve during diastole causing an intermittent obstruction and severe mitral valve stenosis. Diagnosis was reached with a transthoracic echocardiogram without need of further diagnostic tests. Surgical resection was performed, achieving complete resection of the tumor. Patient's evolution was satisfactory, he was discharged 11 days after the surgery.

© 2015 Sociedad Colombiana de Cardiología y Cirugía Cardiovascular. Published by Elsevier España, S.L.U. This is an open access article under the CC BY-NC-ND license (<http://creativecommons.org/licenses/by-nc-nd/4.0/>).

* Autor para correspondencia.

Correo electrónico: onu1954@gmail.com (O.D. Navarro).

Introducción

El mixoma es el tumor cardíaco benigno más frecuente en el adulto, constituyendo del 50 al 85% de todos los tumores benignos del corazón. Presenta un verdadero desafío diagnóstico al simular muchas enfermedades cardiovasculares o sistémicas¹. Su nombre deriva de la matriz extracelular mixta rica en glicoproteínas y proteoglicanos. Los mixomas cardíacos son neoplasias benignas, proliferan lentamente, no se infiltran en el miocardio y, por lo general, no se forman lesiones metastásicas. En el 80% de los casos se origina en la aurícula izquierda, aunque se ha encontrado en las cuatro cavidades cardíacas^{2,3}. Su imagen histológica es característica, por lo que su identificación no representa un reto para los patólogos quirúrgicos¹.

Aunque se trata de tumores histológicamente benignos, no dejan de representar un peligro, debido a que pueden generar arritmias, émbolos a distancia y alteraciones en la hemodinámica del corazón cuando obstruyen el tracto de entrada o el tracto de salida del ventrículo izquierdo, lo cual puede ocasionar síncope y muerte súbita. Además, pueden infectarse. La tríada clásica la conforman los síntomas cardíacos obstructivos, fenómenos embólicos sistémicos o pulmonares y síntomas constitucionales. Localmente el tumor puede causar un deterioro hemodinámico bien por la obstrucción al flujo o la deformación de la válvula mitral⁴⁻⁶.

A continuación se presenta el caso de un paciente de 56 años de edad, con un mixoma auricular izquierdo grande, asociado a estenosis valvular mitral, que requirió extirpación.

Caso clínico

Hombre de 56 años de edad, sin factores de riesgo cardiovascular conocidos ni antecedentes patológicos. Consultó por clínica de disnea en reposo y palpitaciones de tres días de evolución. En la exploración física se apreciaban: ruidos cardíacos arrítmicos y un soplo diastólico mitral. En la exploración analítica se destacaban: hemograma sin anemia, sin alteraciones en la línea blanca ni megacariocítica, creatinina y nitrógeno ureico normales. Las cardioenzimas fueron negativas. El electrocardiograma mostró fibrilación auricular con respuesta ventricular acelerada a 99 latidos/min. En la radiografía de tórax existía cardiomegalia. Al ingreso se le realizó impresión diagnóstica de fibrilación auricular con respuesta ventricular acelerada y falla cardíaca. En el ecocardiograma transtorácico modo bidimensional y Doppler color (figs. 1 y 2), se documentó: masa intracardiaca en la aurícula izquierda, única, sin infiltración ni derrame pericárdico asociado, eco densidad baja heterogénea, redondeada, de 4,6 × 4,5 cm. de superficie regular, pediculada, con anclaje en el tabique interauricular en región de la fosa oval, movilidad alta con prolapso hacia la válvula mitral en diástole, provocando obstrucción intermitente de la misma, estenosis dinámica severa de la válvula y dilatación auricular izquierda severa. Con la sospecha de mixoma auricular, se remitió el paciente de manera urgente al servicio de cirugía cardíaca para extirpación de la masa. A través de una auriculotomía izquierda por vía transeptal superior se procedió a la exéresis del tumor con

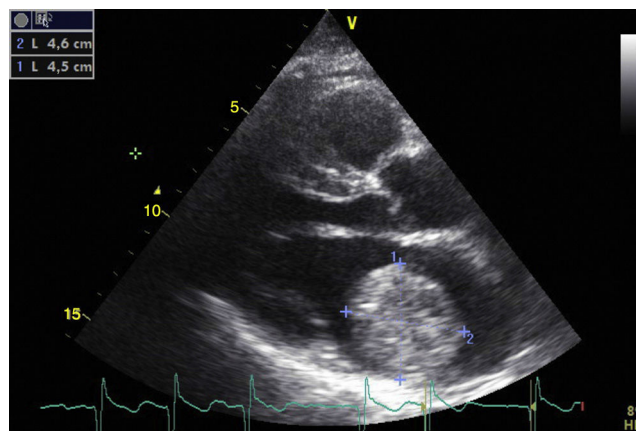


Figura 1 Ecocardiograma en eje largo paraesternal en donde se aprecia la masa en la aurícula izquierda.

cauterización de la base de implantación. La anatomía patológica confirmó el diagnóstico de mixoma. La evolución posterior del paciente fue satisfactoria, siendo dado de alta a los 11 días de la intervención.

En la revisión a los 9 meses el paciente se encontró asintomático, con ecocardiograma control sin evidencia de masa, con función normal de la válvula mitral y disminución del tamaño de la aurícula izquierda (fig. 3).

Discusión

Los tumores cardíacos se clasifican en: primarios y secundarios. Los tumores primarios son aquellos que se originan directamente en el corazón, y los secundarios los que se encuentran en el corazón o pericardio como metástasis de un tumor localizado en otro tejido. Los tumores cardíacos primarios son una entidad poco frecuente y la mayoría son benignos. Mucho más frecuentes son: las metástasis de tumores de la mama, el pulmón, los sarcomas de partes blandas, el melanoma, las leucemias y los linfomas. Los tumores malignos primarios y las metástasis son más frecuentes en las cavidades derechas, mientras los benignos aparecen más

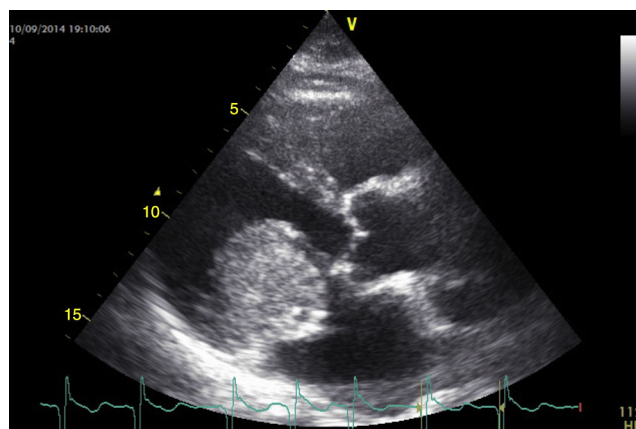


Figura 2 Ecocardiograma en eje largo paraesternal con la masa prolapsando en diástole hacia el ventrículo izquierdo, originando una obstrucción intermitente a nivel de la válvula mitral.

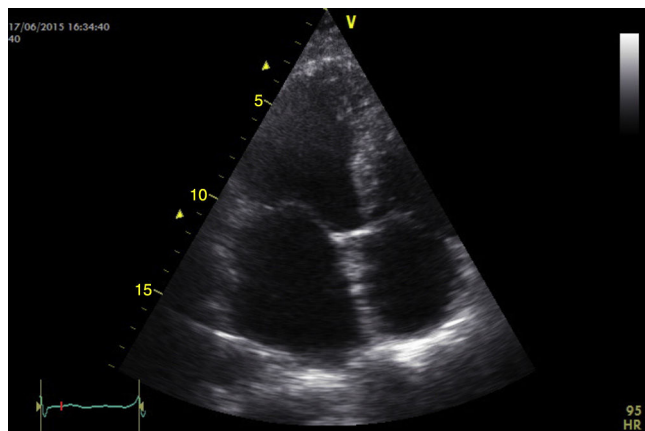


Figura 3 Ecocardiograma control (9 meses después), en 4 cámaras apical se aprecia la zona de extirpación del mixoma en el septum interauricular.

en las izquierdas. Los tumores del cerebro son los únicos que no dan metástasis al corazón. Los tumores cardíacos primarios tienen una incidencia que varía de 0.0017% a 0.19% en autopsias de pacientes no seleccionados⁷, representando el mixoma el 50% de los que se presentan en la población adulta y el 15% en menores de 18 años. Su presentación es más frecuente en las mujeres que en los hombres con una relación 2:1 y su pico de incidencia se encuentra entre los treinta y sesenta años de vida^{1,3,7}.

Aunque la mayoría de los mixomas son localizados en la aurícula izquierda anclados en la fosa oval del *septum* interauricular, pueden también estar comprometiendo las superficies valvulares y la pared de las cámaras cardíacas. Aproximadamente, el 75% de los mixomas son encontrados en la aurícula izquierda, el 20% en la aurícula derecha y son raros los casos encontrados en los ventrículos, especialmente en el derecho⁸.

Los mixomas se caracterizan por un estroma mixoide en el cual predominan células de mixoma o células lipídicas que se caracterizan por: un núcleo ovalado, un nucléolo central poco prominente y un citoplasma eosinofílico abundante con bordes pobremente definidos. Las células del mixoma forman también estructuras complejas perivasculares o en forma de anillo. Se observan, además, otros cambios secundarios como: la fibrosis, la calcificación, la inflamación crónica mononuclear y la presencia de hemosiderófagos^{2,3,8}.

La tríada clásica la constituyen: los síntomas cardíacos obstructivos, los fenómenos embólicos sistémicos o pulmonares y los síntomas constitucionales:

- **Síntomas cardiovasculares**, presentes en el 67% de los casos. Más comunes, son aquellos que semejan síntomas de obstrucción de la válvula mitral y se asocian frecuentemente con evidencia electrocardiográfica de dilatación de la aurícula izquierda. Aunque las anomalías auscultatorias pueden encontrarse en el 64% de los pacientes, el clásico tumor "plop" se identifica sólo en el 15% de los pacientes.
- **Embolismo sistémico**, presente en el 29% de los pacientes, el 20% con déficit neurológico. A pesar de la gran frecuencia de los mixomas en la mujer, los hombres tienen la mayor probabilidad de embolización.

- **Síntomas constitucionales**, como fiebre y pérdida de peso se presentan en el 34% de los pacientes. Anormalidades del laboratorio como la anemia, la elevación de los reactantes de fase aguda (VSG, PCR) se presentan en el 37% de los casos^{1,7}.

En nuestro paciente el mixoma por su gran tamaño (46 × 45 mm) y movilidad alta, produjo obstrucción de la válvula mitral causando estenosis dinámica que se manifestó clínicamente.

Manzur, et al., reportó un caso de mixoma auricular izquierdo en la ciudad de Cartagena, asociado a insuficiencia severa de la válvula mitral, en paciente de género femenino de 31 años de edad en quien el ecocardiograma Doppler color, reveló la existencia de una masa móvil flotante en la aurícula izquierda, que correspondió a un mixoma de aproximadamente 5,6 cm. que pasaba la válvula mitral hasta la mitad del ventrículo con obstrucción del tracto de entrada del mismo. El mixoma se extirpó quirúrgicamente⁹.

La Clínica Cardiovascular Santa María de Medellín, publicó un informe de tumores cardíacos durante un registro de 15 años de experiencia entre los años 1989 y 2004¹⁰, describiendo la distribución anatómica, por edades y los síntomas de los pacientes con diagnóstico de tumores cardíacos secundarios y primarios. El mixoma correspondió al 76% de los casos, en pacientes mayores de 45 años de edad, con mayor localización en la aurícula izquierda. El principal síntoma fue la disnea, seguido por síntomas neurológicos incluido el síncope, y por último el dolor torácico, el cual se ubicó en tercer lugar. Hubo mayor frecuencia de mixomas en el género masculino.

La ecocardiografía transtorácica usualmente es suficiente para diagnosticar mixomas, pero si el resultado no es óptimo puede utilizarse la ecocardiografía transesofágica. La sensibilidad del ecocardiograma transtorácico para el diagnóstico de los mixomas es cercana al 95% y la de la ecocardiografía transesofágica es del 100%. El caso que se presenta solo necesitó la ecocardiografía transtorácica para realizar un diagnóstico preciso y esta fue suficiente para realizar la intervención quirúrgica del paciente^{1,9}.

La ecocardiografía juega un papel fundamental para poder realizar un diagnóstico precoz en estos pacientes. Nos permite descartar otras entidades que cursan con la disnea y el soplo, como la miocardiopatía hipertrófica y las valvulopatías. Es importante hacer el diagnóstico diferencial con los trombos intracardiacos, dado la diferente estrategia terapéutica en ambos casos. Como regla general, los trombos suelen aparecer en los pacientes con fibrilación auricular, aurícula izquierda dilatada, estenosis o prótesis mitral y tricuspídea, situación de bajo gasto cardíaco y presencia de ecocontraste espontáneo en la aurícula izquierda⁴.

La resección quirúrgica es el tratamiento de los mixomas cardíacos. La cirugía debe ser urgente, para evitar complicaciones como los fenómenos embólicos o la muerte súbita. En ocasiones es necesario actuar también sobre la válvula mitral si existe dilatación del anillo o están afectados los velos o las cuerdas por el tumor. El pronóstico de estos tumores es en general bueno. La cirugía es curativa en la mayoría de los casos, aunque hay que realizar un seguimiento periódico con la ecocardiografía durante varios años, ya que existen casos de recidiva, la mayoría debidas a una inadecuada resección quirúrgica^{1,7,9,10}.

Conclusiones

Los mixomas cardíacos se encuentran entre las enfermedades más difíciles de diagnosticar, debido a la baja frecuencia en la población y la presentación clínica inespecífica. Es comprensible que al primer contacto médico se atribuyan los síntomas a enfermedades más frecuentes.

La clave para diagnosticar un tumor cardíaco está en incluirlo en el diagnóstico diferencial. Es necesaria una historia clínica exhaustiva y un buen examen físico sobre todo en presencia de datos atípicos, así como las pruebas complementarias entre las cuales tenemos la ecocardiografía transtorácica.

El tratamiento del mixoma cardíaco sintomático es la resección quirúrgica rápida del tumor, con resección amplia de la zona circundante a la base tumoral para evitar recidivas.

Responsabilidades éticas

Protección de personas y animales. Los autores declaran que los procedimientos seguidos se conformaron a las normas éticas del comité de experimentación humana responsable y de acuerdo con la Asociación Médica Mundial y la Declaración de Helsinki.

Confidencialidad de los datos. Los autores declaran que han seguido los protocolos de su centro de trabajo sobre la publicación de datos de pacientes.

Derecho a la privacidad y consentimiento informado. Los autores han obtenido el consentimiento informado de los pacientes y/o sujetos referidos en el artículo. Este documento obra en poder del autor de correspondencia.

Fuente de financiación

Recursos propios de los autores.

Conflicto de intereses

Los autores declaran no tener conflicto de intereses.

Bibliografía

1. Pinede L, Duhaut P, Loire R. Clinical presentation of left atrial cardiac myxoma. A series of 112 consecutive cases. *Medicine (Baltimore)*. 2001;80(3):159-72.
2. Zamora Bastidas Tomás, Maya Ruiz Daira, Rángel Magda, López Garzón Nelson, Bermúdez Joaquín Milton. Mixoma: manifestaciones neurológicas y reumatológicas. Informe de casos. *Rev Urug Cardiol*. 2013;28:116-21.
3. Basso C, Valente M, Thiene G. Cardiac tumor pathology. *New York: Humana Press*; 2013. Disponible en: <http://dx.doi.org/10.1007/978-1-62703-143-1>.
4. Garcipérez de Vargas FJ, Mogollón-Jiménez MV, Ortiz C, Porro R. Insuficiencia cardíaca aguda en paciente con mixoma auricular simulando estenosis mitral severa. *SEMERGEN - Medicina de Familia*. 2014;40(3):171-2.
5. Avakian S, Takada J, Mansur A. Giant obstructive left atrial myxoma resembling mitral valve stenosis. *Clinics*. 2012;67(7):853-4.
6. González-Juanatey C, Regueiro-Abel M, López-Agreda H, Peña-Martínez F, González-Gay MA. Giant left atrial myxoma mimicking severe mitral valve stenosis. *International Journal of Cardiology*. 2008;127(3):e110-2.
7. Osío Luis Fernando, Restrepo Gustavo, Sánchez Jairo, Olaya Pastor. Mixoma atrial: múltiples formas de presentación: reporte de casos y discusión del tema. *Rev bras ecocardiogr imagem cardiovasc*. 2011;24:97-102.
8. Cubides Carlos A, Salazar Gabriel, Muñoz Alfonso, Pedraza Jairo, Hernández Édgar. Tumores cardíacos primarios. *Rev Col Cardiol*. 2003;10:472-85.
9. Mánzur Fernando J. Mixoma auricular izquierdo asociado a insuficiencia severa de válvula mitral en paciente de género femenino de 31 años de edad: reporte de caso. *Rev Col Cardiol*. 2011;18:345-9.
10. Uribe Carlos E, Fernández Andrés, Gómez Carlos A. Tumores cardíacos: registro de 15 años de experiencia en la Clínica Cardiovascular Santa María. *Rev Col Cardiol*. 2005;12(1):45-7.