



SOCIEDAD  
COLOMBIANA  
DE CARDIOLOGÍA Y  
CIRUGÍA CARDIOVASCULAR

# Revista Colombiana de Cardiología

[www.elsevier.es/revcolcar](http://www.elsevier.es/revcolcar)



## CARDIOLOGÍA DEL ADULTO – PRESENTACIÓN DE CASOS

### Miocardiopatía restrictiva por amiloidosis



Orlando D. Navarro-Ulloa<sup>a,\*</sup>, Giancarlo Conde-Cardona<sup>b</sup>,  
José A. Gamero-Tafur<sup>c</sup> y Gabriel Ibarra-Jiménez<sup>d</sup>

<sup>a</sup> Departamento de Cardiología, Universidad del Sinú, Seccional Cartagena, Cartagena, Colombia Instituto de Cardiología del Caribe, Clínica Cartagena del Mar, Cartagena, Colombia

<sup>b</sup> Departamento de Neurología Clínica, Universidad del Sinú, Clínica Cartagena del Mar, Seccional Cartagena, Colombia

<sup>c</sup> Facultad de Medicina, Corporación Universitaria Rafael Núñez, Cartagena, Colombia

<sup>d</sup> Medicina Interna Universidad del Sinú, Seccional Cartagena, Cartagena, Colombia

Recibido el 1 de diciembre de 2015; aceptado el 24 de enero de 2016

Disponible en Internet el 12 de marzo de 2016

#### PALABRAS CLAVE

Amiloidosis cardiaca;  
Miocardiopatía  
restrictiva;  
Falla cardiaca;  
Disfunción diastólica;  
Corazón

**Resumen** La miocardiopatía restrictiva es una presentación infrecuente de la amiloidosis y la forma más rara de las miocardiopatías. Hay depósito del amiloide en las paredes del corazón que limita su llenado y contribuye a largo plazo, a la insuficiencia cardiaca. Se presenta un caso, análisis de la fisiopatología, los métodos diagnósticos y su tratamiento.

© 2016 Sociedad Colombiana de Cardiología y Cirugía Cardiovascular. Publicado por Elsevier España, S.L.U. Este es un artículo Open Access bajo la licencia CC BY-NC-ND (<http://creativecommons.org/licenses/by-nc-nd/4.0/>).

#### KEYWORDS

Cardiac amyloidosis;  
Restrictive  
cardiomyopathy;  
Heart failure;  
Diastolic dysfunction;  
Heart

#### Restrictive cardiomyopathy caused by amyloidosis

**Abstract** Restrictive cardiomyopathy is an uncommon presentation of amyloidosis and the rarest form of cardiomyopathies. There is amyloid deposition on the heart walls that limit its filling and is a long-term contributing factor to heart failure. A case where pathophysiology analysis, diagnostic and treatments methods are analyzed is presented.

© 2016 Sociedad Colombiana de Cardiología y Cirugía Cardiovascular. Published by Elsevier España, S.L.U. This is an open access article under the CC BY-NC-ND license (<http://creativecommons.org/licenses/by-nc-nd/4.0/>).

## Introducción

La amiloidosis es una patología asociada a muchos trastornos de etiología hereditaria e inflamatoria, en la cual los depósitos extracelulares de las proteínas fibrilares son los

\* Autor para correspondencia.

Correos electrónicos: [onu1954@gmail.com](mailto:onu1954@gmail.com),  
[institutodecardiologia@hotmail.com](mailto:institutodecardiologia@hotmail.com) (O.D. Navarro-Ulloa).

causantes del daño tisular y del compromiso funcional y hemodinámico<sup>1-3</sup>.

La amiloidosis tiene una incidencia anual de 6 a 10 casos por millón de habitantes en el Reino Unido y Estados Unidos<sup>1</sup>. Se cree que la forma sistémica es la diagnosticada con más frecuencia. La amiloidosis debido al depósito de transtiretina (TTR), principalmente en el corazón, es muy común en autopsias de personas ancianas<sup>1</sup>. Aunque el síndrome clínico asociado conocido como amiloidosis sistémica senil, poco se diagnóstica en la vida, cada vez hay más pruebas que este trastorno es subdiagnosticado<sup>1,2</sup>.

## Presentación del caso

Paciente masculino de 90 años de edad, con antecedentes de: hipertensión arterial diagnosticada hace 10 años, insuficiencia cardíaca e hipotiroidismo desde hace 3 años, quien consultó por síntomas de 3 meses de evolución, consistentes en aumento progresivo del perímetro abdominal y edema en miembros inferiores, asociado a disnea de medianos a pequeños esfuerzos.

En el examen físico el paciente presenta: presión arterial de 120/70 mmHg, frecuencia cardíaca (FC) 80 lpm, frecuencia respiratoria 24 rpm, temperatura 36.5° c, SaO<sub>2</sub> 96%. Peso 80 kg, talla 178 cm, IMC 25.5 kg/m<sup>2</sup>. Consciente, orientado en persona, tiempo y espacio; regular estado músculo nutricional, exoftalmos, tinte icterico en la piel y las conjuntivas, tolera la posición decúbito supino, ingurgitación yugular moderada a 45°, soplo sistólico grado II/VI mitral, no irradiado; murmullo vesicular normal con estertores crepitantes escasos; abdomen globoso, distendido, hepatomegalia leve con reflejo hepatoyugular positivo y onda ascítica; miembros inferiores con edema grado III, fóvea positiva y dermatitis ocre.

Un ecocardiograma 5 meses antes, había informado: hipertrofia concéntrica severa ventricular izquierda con disfunción diastólica restrictiva e hipoquinesia global moderada con disfunción sistólica moderada y FE 36%, insuficiencia mitral moderada e insuficiencias aórtica y tricúspide de grado leve, hipertensión arterial pulmonar moderada, derrame pericárdico leve (150 ml). Un nuevo ecocardiograma confirmó los datos anteriores, agregando: dilatación biauricular severa, insuficiencia tricúspide severa y enfermedad miocárdica infiltrativa.

El electrocardiograma (EKG) resultó con bajo voltaje generalizado y la radiografía de tórax resultó con AP cardiomegalia grado I.

El Holter cardíaco registró: fibrilación auricular con FC 76 a 130 lpm, sin pausas significativas; 3 episodios de taquicardia ventricular monomorfa no sostenida. QTc normal.

La ecografía abdominal total y el Doppler documentaron: ascitis masiva, nefropatía crónica no obstructiva, quistes renales simples pequeños; además, signos de hipertensión portal.

La ecografía de la glándula tiroides reveló: bocio e ingurgitación de vasos venosos del cuello. Se solicitaron pruebas de TSH 11 µU/mL, T3 2.94 µU/mL, T4 19.3 µU/mL, fosfatasa alcalina 154 UI/L.

Análítica: creatinina sérica 1.5 mg/dL, BUN 34 mg/dL, bilirrubina total 2.63 mg/dL, bilirrubina directa 2.23 mg/dL, bilirrubina indirecta 0.4 mg/dL; proteínas séricas,

hemograma e índices globulares, electrolitos séricos, pruebas de coagulación, glucemia y transaminasas normales.

El estudio de líquido ascítico resultó ser trasudado.

La biopsia de grasa periumbilical describió: cortes de piel con ortoqueratosis, epidermis de características usuales y dermis papilar con material fibrilar positivo para amiloide con la coloración de rojo Congo. Dermis media y profunda de aspecto usual. Biopsia compatible con la amiloidosis.

Se optimizó el manejo de la falla cardíaca y al décimo día de estancia hospitalaria, el paciente se encontró estable, con disminución del edema en miembros inferiores y de la ascitis, sintiéndose mucho mejor; fue egresado con control por consulta externa para estudios de inmunohistoquímica y tipificación de la amiloidosis. No obstante, varias semanas después falleció.

## Discusión

Rudolph Virchow en el año 1854, adoptó el término "amiloid", introducido por Schneider en el año 1838 para describir una sustancia semejante a la celulosa cuando se expone al yodo<sup>4-6</sup>. Hoy sabemos que el almidón no está relacionado con esta patología<sup>7</sup>.

La amiloidosis es un trastorno infrecuente caracterizado por el mal plegamiento de las proteínas que tienden a depositarse como fibrillas en el espacio extracelular; dichos depósitos pueden presentarse en un órgano, o en forma sistémica, siendo más frecuentes en el riñón (~80%), el corazón, el tracto gastrointestinal, la lengua, la piel, el sistema nervioso y el músculo-esquelético<sup>7-9</sup>. Más de 24 proteínas anormales han sido documentadas en humanos. Esta patología se caracteriza por un fallo en el sistema ubiquitina-proteosoma y/o en el mecanismo de degradación por macrófago. La clasificación de la amiloidosis se basa en el precursor de fibrillas de amiloide implicado, siendo las más comunes la AL (cadena ligera de inmunoglobulina) y la transtiretina (TTR)<sup>8</sup> normal o mutante (proteína intermedia en el transporte de las hormonas tiroideas y retinol).

La amiloidosis cardíaca, es una entidad poco conocida y la miocardiopatía restrictiva es la forma menos frecuente de las miocardiopatías y la única sin criterios diagnósticos específicos según la WHO/ISFC Task Force<sup>4</sup>. Es necesario aclarar su origen debido a las múltiples causas e implicaciones en su manejo y pronóstico, porque esta no solo es una miocardiopatía infiltrativa, sino un fenómeno sistémico inflamatorio infiltrante con efecto tóxico para los órganos, incluyendo al corazón<sup>4,7</sup>. La amiloidosis secundaria (AA) por el amiloide A sérico afecta el corazón en el 5%, la amiloidosis primaria (AL) lo hace en el 50% y la amiloidosis senil TTR en el 100%. Otros subtipos como los hereditarios TTR, Apo-A1 y fibrinógeno A comprometen al corazón en forma variable según la mutación de la proteína, y en estos pacientes el trasplante cardíaco podría ser una opción. Así, cada una tiene un curso, pronóstico y tratamiento diferentes.

La fisiopatología se caracteriza por la infiltración progresiva del amiloide extracelular en todo el corazón, en forma de nódulos con ramificaciones que van envolviendo y separando los miocitos, produciendo el engrosamiento de las paredes de ambos ventrículos<sup>4</sup> sin generar dilatación de los mismos, pero alterando de manera gradual y consistente los mecanismos de la función diastólica, iniciando

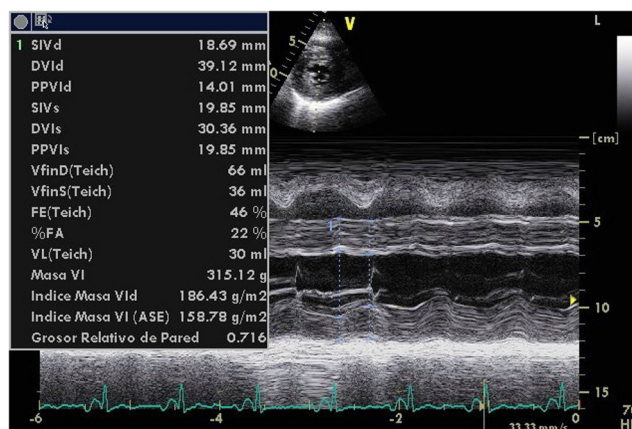
por la relajación (disfunción diastólica (DD) tipo I). A medida que avanza la infiltración, se compromete la distensibilidad (DD tipo II) y después se dificulta más el llenado ventricular elevándose la presión de fin de diástole (DD tipo III-IV o patrón restrictivo), con la consiguiente elevación retrógrada de las presiones de los circuitos, que produce la dilatación biauricular<sup>7</sup>, el aumento de la presión arterial pulmonar y la congestión del retorno venoso sistémico. La acumulación de proteínas anormales ejerce también un efecto tóxico directo sobre los cardiomiocitos estimulando la respuesta de estrés del retículo endoplásmico (RE), con transducción de señales agresoras mediante 3 vías: PERK (protein kinase R like endoplasmic reticulum kinase), IRE1 (inositol-requiring kinase 1)<sup>10</sup> y ATF6 (activating transcription factor 6), los cuales son receptores transmembrana residentes en el RE, induciendo autofosforilación y apoptosis por activación de caspasas y proteínas homólogas C/BEP (CHOP)<sup>10</sup>. Además, el amiloide al infiltrar la microvasculatura ocasiona la isquemia miocárdica difusa y los múltiples microinfartos con necrosis de los miocitos, el desarrollo de la fibrosis y la disfunción sistólica en las fases avanzadas, explicando el aumento de troponinas y NT-proBNP. La isquemia difusa microvascular puede ser la causa del daño al nodo sinusal y al sistema de conducción eléctrica His-Purkinje. Las coronarias epicárdicas en cambio, no sufren infiltración ni lesiones significativas.

Las manifestaciones clínicas son inespecíficas y las cardiacas son las primeras en aparecer, pero al principio suelen ser inexplicables. Los médicos clínicos debemos estar alertas, en especial en pacientes con la falla cardíaca derecha y la disfunción diastólica con función sistólica preservada, en los pacientes con el mieloma múltiple (MM) o enfermedades crónicas. Se debe realizar evaluación tanto cardíaca como extra cardíaca<sup>7</sup>. Si la sospecha persiste, hacer biopsia de grasa periumbilical, mucosa rectal, glándula salival, corazón o riñón. Si la biopsia es positiva para la amiloidosis, proceder a la inmunohistoquímica para identificar el tipo de proteínas implicadas<sup>7</sup>. Cuando comienzan los síntomas de falla cardíaca, esta progresa en forma rápida tornándose sombrío el pronóstico a corto plazo, si no se inicia en forma precoz el tratamiento específico para el subtipo, puesto que el tratamiento convencional solo para la falla cardíaca es poco efectivo.

La disnea progresiva, el edema periférico, la ortopnea, la pérdida de peso, el malestar torácico, el derrame pleural bilateral<sup>7</sup>, la ascitis, las arritmias por fibrilación auricular y las extrasístoles ventriculares, los síncope recurrentes por disfunción autonómica y las arritmias, y el desenlace fatal con muerte súbita por disociación electromecánica, es lo habitual.

Los estudios diagnósticos disponibles para determinar el compromiso cardíaco son: el EKG, el ecocardiograma, la biopsia endomiocárdica (gold standard), la gammagrafía cardíaca y la cardioponencia.

En el EKG, el hallazgo más frecuente es el bajo voltaje generalizado (46%)<sup>2</sup>, en su mayoría asociado a la desviación del eje eléctrico, la imagen de infarto (seudoinfarto) en el 47%, puede haber criterios para la hipertrofia ventricular izquierda (16%), los bloqueos de rama del haz de His en el 14,5%, siendo más usual el de rama derecha<sup>7</sup> en el 9%, muy raras veces se describen bloqueos A-v de segundo y tercer grado (3%) y de primer grado en el 21% de los pacientes. Fibrilación o *flutter* auricular en el 10 a 15% de los casos.



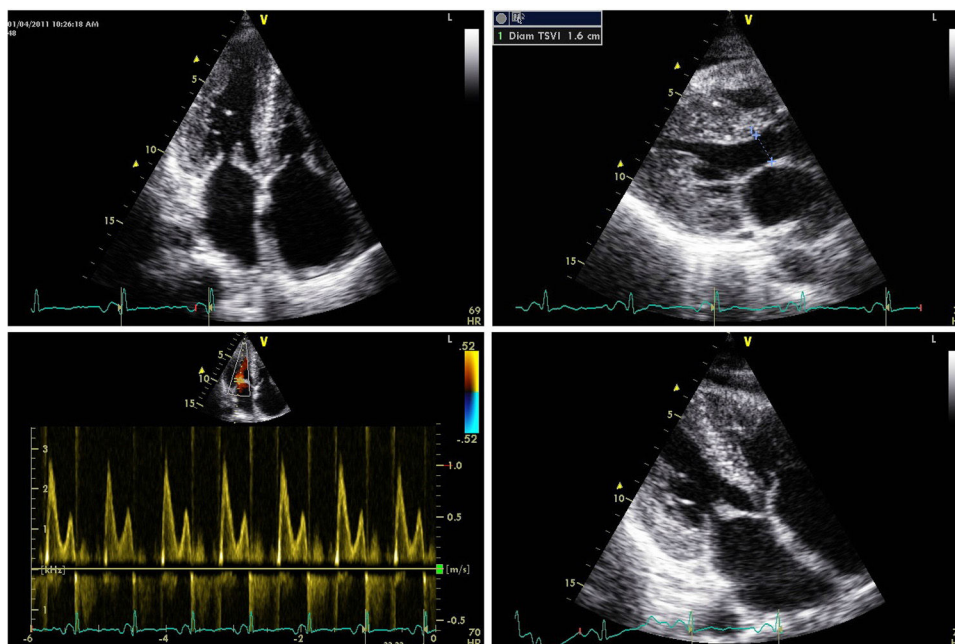
**Figura 1** Ecocardiograma modo M de paciente con miocardiopatía restrictiva por amiloidosis AL asociada a mieloma múltiple. Las paredes de ambos ventrículos están engrosadas en grado severo con aumento de la ecorrefringencia en especial de la pared libre del ventrículo derecho. Foto de archivo. Navarro-Ulloa, OD. Instituto de Cardiología del Caribe, Cartagena, 2011.

El ecocardiograma mostrará alteraciones según la magnitud de la infiltración amiloide y de la respuesta inflamatoria. Las imágenes de nuestro archivo (Figs. 1, 2 y 3), corresponden a una mujer de 62 años de edad, con extrasístoles ventriculares y disnea de esfuerzos. Son evidentes el engrosamiento de las paredes ventriculares con textura “granular” y cavidades pequeñas, prominencias valvulares, dilatación de ambas aurículas, engrosamiento del septum interauricular y derrame pericárdico leve; el Doppler PW registró patrón de llenado restrictivo de ambos ventrículos<sup>3</sup>. Otros datos fueron: la disfunción sistólica leve con FE 48%, insuficiencia mitral leve e hipertensión arterial pulmonar leve. El Doppler tisular (Fig. 3) y el *strain rate* pueden ser muy útiles al documentar la disminución de las velocidades de relajación y de contracción longitudinal desde etapas tempranas, incluso antes de producirse la hipertrofia ventricular. A esta paciente se le confirmaron los diagnósticos de miocardiopatía restrictiva por la amiloidosis AL y MM, con excelente respuesta a la quimioterapia y supervivencia actual de 56 meses, confirmada mediante contacto telefónico.

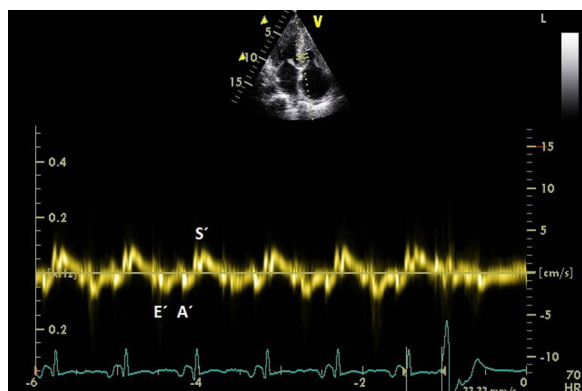
La gammagrafía cardíaca con <sup>99m</sup>Tc-ácido 3,3-difosfono-1,2-propanodicarboxílico (<sup>99m</sup>Tc-DPD), ha comprobado su capacidad para diferenciar entre la amiloidosis cardíaca TTR de la forma amiloidosis AL y de otras miocardiopatías hipertroóficas. Las amiloidosis TTR captan <sup>99m</sup>Tc-DPD y registran un depósito intenso biventricular de este radio trazador<sup>2,3</sup>, mientras que las amiloidosis AL no suelen captarlo.

En la cardioponencia con la técnica de realce tardío, el gadolinio es captado en forma muy rápida por el amiloide y acorta la fase T1 realzando el subendocardio en forma circunferencial biventricular; en casos más avanzados el realce puede ser transmural. En algunas ocasiones se describen realces parcheados o moteados y existen algunos subtipos donde el amiloide no capta el gadolinio. Este estudio permite caracterizar la morfología, el tejido y la función de maneras muy precisas.

El tratamiento debe contemplar tanto la insuficiencia cardíaca como la amiloidosis. Para la primera se prefieren



**Figura 2** Ecocardiograma de paciente femenino de 62 años de edad a quien se le diagnosticó miocardiopatía restrictiva por amiloidosis AL asociada a mieloma múltiple. Observe el engrosamiento de las paredes ventriculares con textura granular incluso en el ventrículo derecho, la disminución de la cavidad ventricular izquierda, las prominencias valvulares mitral y tricúspide, el engrosamiento del septum interauricular, el patrón restrictivo por Doppler y la dilatación biauricular. Además, derrame pericárdico leve. La paciente recibió quimioterapia con éxito. Foto archivo. Navarro-Ulloa, OD. Instituto de Cardiología del Caribe. 2011.



**Figura 3** Ecocardiograma Doppler tisular en anillo mitral septal. Ondas E; A' y S' a las velocidades de relajación y contractilidad longitudinal del ventrículo izquierdo muy disminuidas. Imagen de archivo. Navarro-Ulloa, OD. Instituto de Cardiología del Caribe, Cartagena, 2011.

los diuréticos, pero pueden necesitarse dosis más altas de lo previsto, cuando hay hipoalbuminemia por síndrome nefrótico asociado<sup>7</sup>. Respecto al tratamiento de la amiloidosis, desde el estudio de Kyle en el año 1985, se propuso como tratamiento la asociación melfalan-prednisona<sup>7</sup>, ahora con nivel de evidencia IB y la recomendación A. Para la amiloidosis AL son útiles los tratamientos que son eficaces para MM, debido a que ambas provienen de células plasmáticas anormales de la médula ósea. Estos son melfalan-dexametasona (alquilante y corticoide) (IIa-B), vincristina-adriamicina-dexametasona (IIb-B), dosis altas de melfalan-trasplante autólogo de células madre (IIa-B), talidomida-dexametasona

(IIa-B), ciclofosfamida-talidomida-prednisona, lenalidomida y polalidomida (inmunomoduladores análogos de talidomida), bortezomib (inhibidor proteosómico) y pulsos de corticoides, lográndose ahora supervivencias que superan 45 a 60 meses.

Un estudio en la fase III con ixazomib o MLN9708 (inhibidor oral experimental del proteosoma) + dexametasona, podría determinar su eficacia en el tratamiento de amiloidosis AL.

## Conclusiones

La miocardiopatía restrictiva por la amiloidosis es una enfermedad inflamatoria infiltrativa que con frecuencia no es sospechada, a pesar de los síntomas iniciales. El ecocardiograma nos permite identificar el clásico patrón infiltrativo restrictivo y algunas otras alteraciones, para avanzar hacia otros estudios que nos permitan comprobar el diagnóstico y precisar el subtipo, como la biopsia endomiocárdica y el estudio inmunohistoquímico, para decidir el tratamiento específico e iniciarlo en forma oportuna, por ser el compromiso cardíaco la causa principal de muerte de los pacientes con amiloidosis.

## Responsabilidades éticas

**Protección de personas y animales.** Los autores declaran que para esta investigación no se han realizado experimentos en seres humanos ni en animales.

**Confidencialidad de los datos.** Los autores declaran que en este artículo no aparecen datos de pacientes.



**Derecho a la privacidad y consentimiento informado.** Los autores declaran que en este artículo no aparecen datos de pacientes.

## Conflicto de intereses

Ninguno.

## Bibliografía

1. Banyersad SM, Moon JC, Whelan C, Hawkins PN, Wechalekar AD. Updates in Cardiac Amyloidosis: A Review. *J Am Heart Assoc.* 2012;1(2), e000364-e000364.
2. Idiazabal U, García-Pavía P, Azcárate PM, Idoate SF, Mercado MR. Amiloidosis cardíaca por transtiretina: la gammagrafía mostró el camino. *Revista Colombiana de Cardiología.* 2015, <http://dx.doi.org/10.1016/j.rccar.2015.06.008>.
3. Javier de Haro-del Moral F, Alicia Sánchez-Lajusticia, Manuel Gómez-Bueno, Pablo García-Pavía. Papel de la gammagrafía cardíaca con <sup>99m</sup>Tc-DPD en la discriminación del subtipo de amiloidosis cardíaca. *Rev Esp Cardiol.* 2012;65(5):440-6.
4. García JM, López AM, Gonzáles JR. Miocardiopatía restrictiva. *Medicine.* 2013;11(42):2516-23.
5. Rendón ID, Acevedo AM, Buitrago AF, Lombo B, Jaramillo M, Barrera CE. Cardiomiopatía restrictiva como presentación de amiloidosis. *Acta Médica Colomb.* 2010;35(3):126-31.
6. Gertz MA, Comenzo R, Falk RH, Fermand JP, Hazenberg BP, Hawkins PN, et al. Definition of organ involvement and treatment response in immunoglobulin light chain amyloidosis (AL): a consensus opinion from the 10th International Symposium on Amyloid and Amyloidosis, Tours, France, 18-22 April 2004. *Am J Hematol.* 2005;79(4):319-28.
7. Toro CE, Quintana MA, Restrepo JF, Rondón F, Páez O, Iglesias-Gamarrá A. Manifestaciones osteoarticulares por amiloidosis sistémica. *Rev Colomb Reumatol.* 2007;14(4):297-309.
8. García-Pavía P, Tomé-Esteban MT, Rapezzi C. Amiloidosis. También una enfermedad del corazón. *Rev Esp Cardiol.* 2011;64(9):797-808.
9. Núñez LE, Chacón S. Amiloidosis cardíaca: presentación de un caso y revisión de la literatura. *Rev Colomb Cardiol.* 2012;19:37-41.
10. Liu Z, Lv Y, Zhao N, Guan G, Wang J. Protein kinase R-like ER kinase and its role in endoplasmic reticulum stress-decided cell fate. *Cell Death and Disease.* 2015;6:e1822, <http://dx.doi.org/10.1038/cddis.2015.183>.