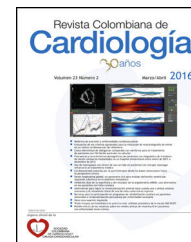




SOCIEDAD
COLOMBIANA
DE CARDIOLOGÍA Y
CIRUGÍA CARDIOVASCULAR

Revista Colombiana de Cardiología

www.elsevier.es/revcolcar



CARDIOLOGÍA PEDIÁTRICA - REVISIÓN DE TEMAS

Tumor intracardiaco en paciente adolescente



M. Luisa Bastidas-Cuéllar^{a,*}, Ernesto Vallejo Mondragón^{a,b}, Ángelo Valencia Salazar^b
y Antonio Madrid^b

^a Postgrado Pediatría, Universidad Libre, Cali, Colombia

^b Grupo de Cardiología pediátrica, Centro Médico Imbanaco, Cali, Colombia

Recibido el 4 de abril de 2016; aceptado el 14 de junio de 2016

Disponible en Internet el 11 de agosto de 2016

PALABRAS CLAVE

Tumor cardiaco;
Bloqueo
atrioventricular;
Pediatría

KEYWORDS

Cardiac tumour;
Atrioventricular
block;
Paediatrics

Resumen Son raros los reportes de tumores intracardiacos en Pediatría; los benignos constituyen el 80% de las neoplasias cardiacas primarias, mientras que los malignos corresponden aproximadamente al 15%.

Dentro del grupo de tumores benignos, el rhabdomioma y el fibroma son los más frecuentes, en tanto que los sarcomas y el linfoma son los principales tumores malignos. La sintomatología es variable y depende del tamaño y localización del tumor. El diagnóstico se realiza por medio de imágenes como el ecocardiograma transtorácico o transesofágico y la resonancia magnética nuclear; el tratamiento quirúrgico tiene buen resultado.

Se expone el caso de un adolescente de 14 años, con antecedente de soplo cardiaco diagnosticado a la edad de 8 años, asintomático hasta a la edad de 14 años, momento en el cual presentó cuadro agudo de disnea y dolor precordial. En ecocardiograma transtorácico se encontró masa intracardiaca de gran tamaño, que afectaba la conducción eléctrica por infiltración del nodo AV generando bloqueo AV de II grado, Mobitz II. Por medio de biopsia cardiaca se confirmó fibroma intracardiaco primario.

© 2016 Sociedad Colombiana de Cardiología y Cirugía Cardiovascular. Publicado por Elsevier España, S.L.U. Este es un artículo Open Access bajo la licencia CC BY-NC-ND (<http://creativecommons.org/licenses/by-nc-nd/4.0/>).

Intracardiac tumour in a teenage patient

Abstract Reports of paediatric intracardiac tumours are rare; benign tumours constitute 80% of primary cardiac neoplasms, whereas approximately 15% are malignant.

Rhabdomyoma and fibroma are the most common benign tumours, while sarcoma and lymphoma are the most frequent malignant tumours. Symptoms vary and depend on the size and location of the tumour. Diagnosis is made using imaging such as transthoracic or transoesophageal ultrasound, and nuclear magnetic resonance. Surgical treatment has a good outcome.

* Autor para correspondencia.

Correo electrónico: maria.lubacu@gmail.com (M.L. Bastidas-Cuéllar).

We present the case of a 14-year-old teenager, with a history of a heart murmur diagnosed at the age of 8. This was asymptomatic until he reached the age of 14, when he presented acute symptoms of dyspnoea and precordial pain. A large intracardiac mass was found on transthoracic echocardiogram that was affecting electrical conduction through infiltration of the AV node creating a Mobitz II 2nd degree AV block. A primary intracardiac fibroma was confirmed by heart biopsy.

© 2016 Sociedad Colombiana de Cardiología y Cirugía Cardiovascular. Published by Elsevier España, S.L.U. This is an open access article under the CC BY-NC-ND license (<http://creativecommons.org/licenses/by-nc-nd/4.0/>).

Introducción

De acuerdo con 22 datos de autopsias, la frecuencia de tumores cardiacos primarios es aproximadamente del 0,02% (200 tumores por 1 millón de autopsias) en una serie del hospital Mary Queen en Hong Kong^{1,2}. La incidencia en autopsias para tumores cardiacos primarios y secundarios fue de 0,056% y 1,23%, respectivamente. Las tres neoplasias malignas que afectan el corazón con más frecuencia son las metástasis de pulmón y de esófago, y el linfoma¹. Menos del 1% de las muertes cardiovasculares, puede ser resultado de muerte súbita por tumor primario intracardiaco³.

Los tumores intracardiacos en Pediatría, son raros y existen pocos reportes de casos en niños. Los benignos constituyen el 80% de las neoplasias cardiacas primarias, mientras que los malignos aproximadamente el 15%^{4,5}. Cerca de la mitad a tres cuartas partes de los tumores cardiacos primarios malignos son sarcomas, seguidos en frecuencia por el linfoma⁶. A continuación se presenta un caso clínico y se revisa la literatura.

Caso

Paciente de 14 años de edad, con antecedente de soplo eyectivo desde los 8 años de edad, de predominio en foco mitral, asintomático, sin controles posteriores por su familia. Tres meses atrás refirió disnea de medianos esfuerzos, palpitaciones, dolor precordial tipo punzada sin irradiación, con exacerbación de dos semanas en cuanto a disnea de pequeños esfuerzos, cianosis y desaturación de oxígeno. Realizaron paraclínicos en hospital de periferia, dentro de estos ecocardiograma, donde encontraron masa intracardiaca e interpretaron inicialmente como mixoma. Fue valorado en Cali por servicio de Cardiología pediátrica al ingresar a cuidado intensivo, donde realizaron electrocardiograma que mostró bloqueo AV completo y ecocardiograma (fig. 1) con masa en septum interauricular que se extiende hasta septum interventricular, insuficiencia mitral grave e insuficiencia tricúspide leve, hipertensión pulmonar postcapilar. Hicieron resonancia nuclear magnética cardiaca con contraste (figs. 2 y 3), la cual describió tumoración cardiaca del septum interauricular que se extiende hacia el septum interventricular y paredes inferiores del ventrículo derecho e izquierdo de bordes lisos, con imágenes hipointensas hacia las valvas septales, los ejes mayores

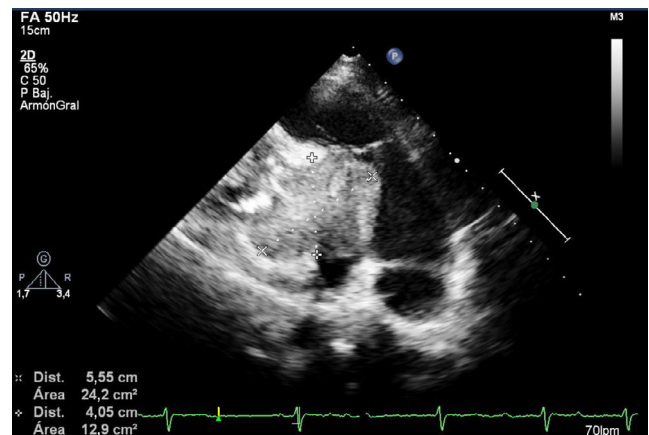


Figura 1 Ecocardiograma transtorácico.

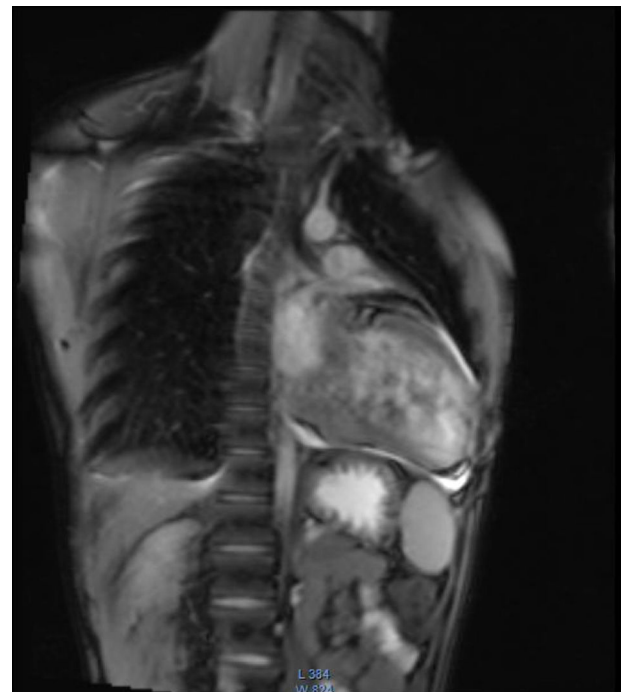


Figura 2 Resonancia nuclear magnética contrastada de corazón, vista AP.

Tabla 1 Localización y frecuencia de los distintos tumores intracardiacos

Tipo de tumor	Frecuencia relativa (%)	Proporciones de aparición en menores de 16 años (%)	Localización cardiaca más frecuente
Rabdomioma	40-60	100	Ventrículos
Fibroma	30-50	70	Ventrículos únicamente
Miocardio patía histiocitoide	<10	100	Miocardio ventricular, principalmente subendocardio y ocasionalmente válvulas
Teratoma	<10	80	Epicardio, septo ventricular
Hemangioma	<5	17	Atrio, endocardio, ventrículos
Sarcoma	<10	8	Varios sitios, incluyendo endocardio y atrio
IMFT	<5	90	Endocardio, ventrículos
Mixoma	<5	3	Atrio derecho o izquierdo

Adaptada de: Burke A, Virmani R. Cardiovascular pathology. 2008;17:193-8. IMFT: tumor miofibroblástico inflamatorio.

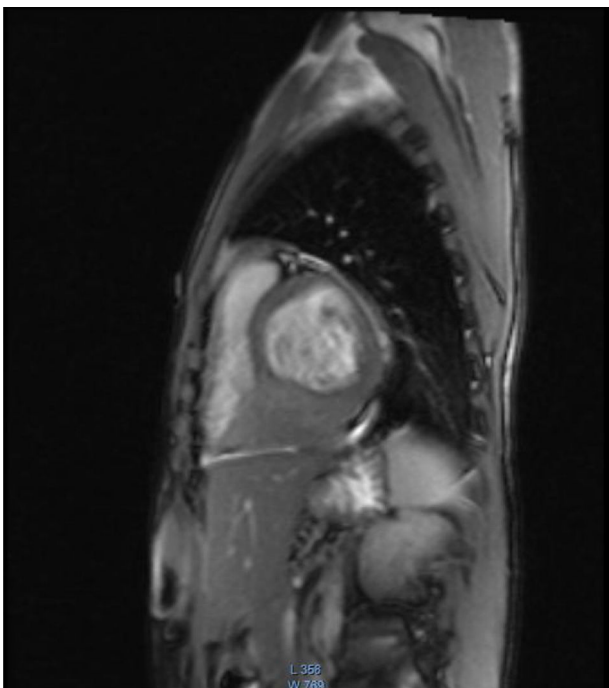


Figura 3 Resonancia nuclear magnética contrastada de corazón, vista lateral.

de la masa son de $69 \times 61 \times 55$ mm. Por su comportamiento la imagen podría corresponder a un fibroma o lesión de origen maligno. En cirugía cardiovascular realizaron esternotomía media longitudinal, encontrando: líquido pericárdico serohemático e infiltración al parecer de origen tumoral en la aorta ascendente, cara anteroinferior del ventrículo derecho, arteria pulmonar y cara inferior del ventrículo izquierdo, por lo cual ante gran infiltración determinan detener el procedimiento, tomando muestras para biopsia. Fue valorado por Hemato-Oncología quien realizaron aspirado de médula ósea sin alteraciones, además se envió pruebas diagnósticas con el fin de descartar otras patologías, dentro de estas gammagrafía ósea de tres fases sin evidencia de lesiones metastásicas, encontrando sólo cambios postquirúrgicos en el esternón, normales para el tiempo de evolución. No hay hallazgos anormales en tomografía

axial computarizada de tórax, abdomen ni cráneo simple realizadas dentro del tamizaje de neoplasias. El reporte de biopsia evidencia en pared externa de aorta ascendente proceso inflamatorio linfoplasmocitario, no concluyente; en el estudio microscópico se reconoce tejido fibroadiposo vascularizado, con edema y hemorragia, sin presencia morfológica de células grandes de morfología atípica, ni necrosis o actividad mitótica. Y por último en estudio de inmunohistoquímica encuentran que la población linfoide es heterogénea y conformada por linfocitos B, T y células plasmáticas. El resto de resultados de muestras de líquido pericárdico fueron negativos. Se considera con todos estos resultados que se trata de un proceso inflamatorio crónico moderado y la masa corresponde a un fibroma intracardiaco.

Revisión de la literatura

Por frecuencia de presentación, entre los tumores intracardiacos se encuentran: rabdomioma, fibroma, teratoma y misceláneos. El rabdomioma y el fibroma comprenden la mayoría de tumores cardiacos pediátricos de origen benigno. La proliferación mesenquimal del miocardio aparte del fibroma es extremadamente rara en la edad pediátrica. Dentro de los de origen maligno se encuentran los sarcomas, la mayoría de estos indiferenciados. El rabdomiosarcoma primario embrional cardiaco es un tumor de niños y adultos jóvenes. Recientemente se han descrito tumores miofibroblásticos inflamatorios originados del endocardio.

En la [tabla 1](#) se describe la localización y frecuencia de los distintos tumores intracardiacos en menores de 16 años, según reportes del Instituto de patología de las fuerzas armadas de Estados Unidos. En la [tabla 2](#) aparece la frecuencia de presentación en neonatos del año 2004, en el Departamento de Patología del Hospital de Niños de San Diego/California.

Manifestaciones clínicas

Los tumores cardiacos primarios malignos con frecuencia son asintomáticos, hasta que inician su crecimiento, momento en que producen síntomas inespecíficos⁷.

A continuación se describen los mecanismos por los cuales los tumores cardiacos pueden causar síntomas^{8,9}.

Tabla 2 Reporte de tumores cardiacos en neonatos y fetos en el año 2004 del departamento de patología del Hospital de Niños de San Diego/California

	Fetal n (%)	Neonatal n (%)	Hombre/Mujer	Total de porcentaje
Rabdomioma	57 (64)	63 (47)	49:42	54
Teratoma	20 (22)	20 (15)	15:18	18
Fibroma	6 (7)	22 (16)	6:20	12
Hemangioma	6 (7)	7 (5)	9:2	6
Mixoma	0 (0)	6 (4)	3:3	3
Miocardiopatía histiocitoide	0 (0)	15 (11)	0:15	7
Sarcoma	0 (0)	2 (2)	1:1	<1

Adaptada de: Isaacs H. Fetal and neonatal cardiac tumors. *Pediatr Cardiol* 2004;25:252-73.

1. Embolización; puede ser sistémica, aunque también pulmonar dependiendo de la localización anatómica del tumor.
2. Falla cardíaca, síncope e hipotensión por mecanismo de obstrucción del flujo circulatorio en el corazón.
3. Interferencia con las válvulas cardíacas, y por ende regurgitación y estenosis.
4. Invasión directa del miocardio, que conlleva alteración de la contractilidad, arritmias, bloqueo cardíaco y efusión pericárdica con o sin taponamiento.
5. Síntomas pulmonares debido a invasión del pulmón adyacente, que puede simular un cáncer broncogénico.
6. Síntomas constitucionales.
7. Síndrome coronario agudo, debido a compresión extrínseca del sistema coronario izquierdo.

Engberding et al.⁸ reportaron los síntomas vistos en 84 pacientes con tumores intracardiacos y 70 pacientes con tumores peri y paracardiacos. Los principales síntomas de los pacientes con tumores intracardiacos fueron: disnea (60,7%), síndrome de vena cava superior (22,2%), dolor torácico (20,2%) y embolización (11,9%). Los pacientes con tumores peri o paracardiacos presentaron disnea (51,4%), pérdida de peso (20%), síndrome de vena cava y dolor torácico (17,1%).

Los signos y síntomas específicos dependen de la localización del tumor intracardíaco y no de su histopatología^{10,6,11}.

El riesgo de que estos causen fenómenos embólicos depende de la localización, el tamaño, el tipo de tumor, así como la friabilidad de la superficie en tumores intraluminales. El mixoma cardíaco se ha relacionado con más fenómenos embólicos. También pueden ocasionar embolia los linfangiomas y/hemangiomas, en tanto que los tumores malignos pueden generar embolia si presentan superficie intraluminal necrótica y friable; sin embargo, es necesario descartar metástasis sistémica, que puede originar la misma manifestación clínica¹².

Los tumores atriales tienden a crecer en el lumen atrial y causar síntomas de obstrucción al flujo sanguíneo o causar regurgitación valvular. Los tumores atriales izquierdos pueden afectar la función de la válvula mitral y producir falla cardíaca y/o secundariamente hipertensión pulmonar, mientras que los tumores del atrio derecho producen signos y síntomas de falla cardíaca derecha¹³.

Evaluación diagnóstica

Para el diagnóstico es importante determinar signos y síntomas. Ya que son variables, se requiere un diagnóstico diferencial. El principal objetivo es determinar el origen (benigno, maligno) y la localización de la lesión intracardíaca. Dentro de las ayudas diagnósticas se tienen: radiografía de tórax, ecocardiograma transtorácico y transesofágico, tomografía computarizada y resonancia nuclear magnética¹⁴.

El ecocardiograma transtorácico, con sensibilidad del 93% para detección de masas cardíacas, permite un diagnóstico oportuno y sigue siendo el examen de elección en la detección de tumores intracardiacos⁸; además, es útil en la caracterización de la lesión (movilidad, extensión, presencia de lesiones contiguas, embolia). Se usa doppler color para evaluar gradientes de presión intracavitarios y el ecocardiograma transesofágico, con sensibilidad del 97% para la detección de masas cardíacas: se realiza en caso de sospecha de tumores que afecten septo interauricular, aurículas, vena cava superior y válvulas auriculoventriculares^{7,15}.

La resonancia magnética nuclear se usa en caso de tumores pericardiacos con o sin extensión a estructuras contiguas; con el contraste además se puede diferenciar entre trombos y masas, ya que el trombo no realza. También permite una mejor caracterización de lesiones de tejidos blandos en comparación con la TAC y confirmar si hay dudas diagnósticas¹⁶.

De acuerdo con los hallazgos clínicos, el diagnóstico histológico puede hacerse con métodos menos invasivos como evaluación citológica de líquido pericárdico, biopsia cardíaca percutánea o biopsia transvenosa percutánea, cada una guiada por ecografía; sin embargo, los falsos positivos de estos métodos diagnósticos pueden ser significativos, así que pueden requerirse métodos invasivos como la mediastinoscopia o toracotomía para llegar a un diagnóstico definitivo¹⁷.

Tratamiento

Dentro de las opciones terapéuticas se encuentra el tratamiento quirúrgico el cual tiene tasas bajas de complicaciones a corto y largo plazo, como lo evidenció una revisión retrospectiva de Paladino et al., en 16 centros de Europa de 1990 a 2005. De 89 pacientes menores de 18 años

de edad que requerían cirugía cardíaca por tumor, el 68,5% manifestó síntomas. Realizaron cirugía con resección completa en 62 casos (69,7%), resección parcial en 21 (23,6%) y trasplante cardíaco en 4 (4,5%). Los isotipos más frecuentes (93,2%) fueron benignos (rabdomioma, mixoma, fibroma, teratoma y hemangioma), con complicaciones postquirúrgicas en el 29,9% y mortalidad temprana y tardía del 4,5% en un seguimiento a $6,3 \pm 4,4$ años. No se encontraron diferencias estadísticamente significativas en la supervivencia, complicaciones o eventos adversos después de una resección completa o parcial en tumores benignos aparte del mixoma. El trasplante cardíaco estuvo asociado con una tasa mayor de mortalidad ($p=0,005$)¹⁸.

Como reportaron Uzun et al., en la cirugía de resección de tumores malignos, se determinó la supervivencia a largo plazo, con una tasa de mortalidad del 33% para las masas malignas versus 4,1% para las benignas. Por tanto, esos pacientes con tumores de origen maligno podrían beneficiarse actualmente de cirugía paliativa como resección parcial asociada a quimioterapia y radioterapia¹⁹.

Discusión y conclusiones

El fibroma intracardiaco es una lesión poco frecuente, que afecta principalmente la región septal interventricular, y en general es asintomática hasta que la masa alcanza tamaños considerables. Las principales manifestaciones son: afectación de la conducción cardíaca con bloqueo AV, cardiomegalia o arritmia. Para su diagnóstico se usa ecocardiograma transtorácico o transesofágico y se complementa con resonancia magnética cardíaca con contraste, a fin de aclarar el diagnóstico y obtener una ubicación más detallada; sin embargo el diagnóstico final se basa en la biopsia cardíaca. En cuanto a la extirpación quirúrgica de este tipo de tumores intracardiacos, existe descripción en la literatura sobre su realización sólo en caso de que existan signos o síntomas de obstrucción mecánica¹⁹.

En el caso clínico se describe un paciente adolescente, con un fibroma de gran tamaño localizado en el nodo auriculoventricular, asintomático por muchos años hasta que la masa alcanzó un gran tamaño, como lo describe la literatura, y generó en ese momento manifestaciones clínicas como dolor torácico, disnea y bloqueo AV. Dada la extensión de la lesión y el compromiso circundante de estructuras cruciales, se descartó el abordaje quirúrgico. Durante el seguimiento ha tenido una evolución clínica satisfactoria, frecuencias cardíacas estables, no ha requerido marcapasos intracardiaco, asiste a controles ecocardiográficos periódicos, no se ha observado extensión de la lesión ni mayor compromiso valvular y se ha mantenido una fracción de eyección del 50%. Por lo anterior, se considera continuar con seguimiento clínico y ecocardiográfico.

Responsabilidades éticas

Protección de personas y animales. Los autores declaran que para esta investigación no se han realizado experimentos en seres humanos ni en animales.

Confidencialidad de los datos. Los autores declaran que han seguido los protocolos de su centro de trabajo sobre la publicación de datos de pacientes.

Derecho a la privacidad y consentimiento informado. Los autores han obtenido el consentimiento informado de los pacientes y/o sujetos referidos en el artículo. Este documento obra en poder del autor de correspondencia.

Conflictos de interés

Los autores declaran no tener conflictos de interés.

Bibliografía

1. Reynen K. Frequency of primary tumors of the heart. *Am J Cardiol.* 1996;77:107.
2. Lam KY, Dickens P, Chan AC. Tumors of the heart. A 20-year experience with a review of 12,485 consecutive autopsies. *Arch Pathol Lab Med.* 1993;117:1027-31.
3. Cina SJ, Smialek JE, Burke AP, Virmani R, Hutchins G. Primary cardiac tumors causing sudden death: a review of the literature. *Am J Forensic Med Pathol.* 1996;17:271-81.
4. Grinda JM, Couetil JP, Chauvaud S. Cardiac valve papillary fibroelastoma: surgical excision for revealed or potential embolization. *J Thorac Cardiovasc Surg.* 1999;117:106-10.
5. Molina JE, Edwards JE, Ward HB. Primary cardiac tumors: experience at the University of Minnesota. *Thorac Cardiovasc Surg.* 1990;38 suppl 2:183-91.
6. McManus B. Primary tumors of the heart. En: Bonow RO, Mann DL, Zipes DP, Libby P, editores. *Braunwald's Heart Disease: A Textbook of Cardiovascular Disease.* 9th. ed. Philadelphia, London: Elsevier/Saunders; 2011. p. 1638-49.
7. Araoz PA, Eklund HE, Welch TJ, Breen JF. CT and MR imaging of primary cardiac malignancies. *Radiographics.* 1999;19:1421-34.
8. ElBardissi AW, Dearani JA, Daly RC, Mullany CJ, Orszulak TA, Puga FJ. Analysis of benign ventricular tumors: long-term outcome after resection. *J Thorac Cardiovasc Surg.* 2008;135:1061-8.
9. Cuisset T, Fernandez C, Jolibert M. Acute coronary syndrome due to extrinsic compression of the left coronary system by metastatic liposarcoma successful treatment with percutaneous coronary intervention. *J Am Coll Cardiol.* 2011;58:2014.
10. Engberding R, Daniel WG, Erbel R. Diagnosis of heart tumours by transoesophageal echocardiography: a multicentre study in 154 patients. *European Cooperative Study Group. Eur Heart J.* 1993;14:1223-8.
11. Miyake CY, Del Nido PJ, Alexander ME. Cardiac tumors and associated arrhythmias in pediatric patients, with observations on surgical therapy for ventricular tachycardia. *J Am Coll Cardiol.* 2011;58:1903-9.
12. Keeling IM, Oberwalder P, Anelli-Monti M, Schuchlenz H, Demel U, Tiltz GP, et al. Cardiac myxomas: 24 years of experience in 49 patients. *Eur J Cardiothorac Surg.* 2002;22:971-7.
13. Frishman W, Factor S, Jordan A. Right atrial myxoma: unusual clinical presentation and atypical glandular histology. *Circulation.* 1979;59:1070-5.
14. Araoz PA, Mulvagh SL, Tazelaar HD, Julsrud PR, Breen JF. CT and MR imaging of benign primary cardiac neoplasms with echocardiographic correlation. *Radiographics.* 2000;20:1303-19.
15. Salcedo EE, Cohen GI, White RD. Cardiac tumors: diagnosis and management. *Curr Probl Cardiol.* 1992;17:73-137.

16. Wintersperger BJ, Becker CR, Gulbins H, Knez A, Bruening R, Heuck A, et al. Tumors of the cardiac valves: imaging findings in magnetic resonance imaging, electron beam computed tomography, and echocardiography. *Eur Radiol.* 2000;10:443–9.
17. Lamba G, Frishman W. Cardiac and pericardial tumors. 2012;20(5), <http://dx.doi.org/10.1097/CRD.0b013e31825603e7>
18. Patalino et al. Surgery for cardiac tumors in children. Disponible en: <http://circ.ahajournals.org/lookup/suppl/doi:10.1161/CIRCULATIONAHA.111.037226/-/DC1>
19. Uzun O, Wilson DG, Vujanic GM, Parsons JM, De Giovanni JV. Cardiac tumors in children. *Orphanet J Rare Dis.* 2007; 1(2):11.