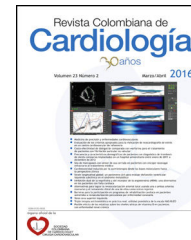




SOCIEDAD  
COLOMBIANA  
DE CARDIOLOGÍA Y  
CIRUGÍA CARDIOVASCULAR

# Revista Colombiana de Cardiología

[www.elsevier.es/revcolcar](http://www.elsevier.es/revcolcar)



## CARDIOLOGÍA DEL ADULTO – REVISIÓN DE TEMAS

# Complicaciones mecánicas del infarto agudo de miocardio: aunque infrecuentes, potencialmente letales



Jerson Quitian Moreno\*, Darwin Jhoan Ariza Rodríguez, Tatiana Rugeles y Laura Milena Bermúdez López

*Cardiología Clínica, Servicio de Urgencias. Fundación Cardiovascular de Colombia. Floridablanca, Colombia*

Recibido el 29 de noviembre de 2016; aceptado el 29 de abril de 2017

Disponible en Internet el 2 de julio de 2017

### PALABRAS CLAVE

Infarto agudo de miocardio;  
Defectos septales del corazón;  
Complicaciones;  
Insuficiencia mitral

### KEYWORDS

Acute myocardial infarction;  
Heart septal defects;  
Complications;  
Mitral insufficiency

**Resumen** Aunque la incidencia de complicaciones mecánicas en el infarto agudo de miocardio ha descendido después de la era de la intervención coronaria percutánea, la mortalidad sigue siendo significativa. La ruptura septal ventricular, la regurgitación mitral aguda y la ruptura de la pared libre del ventrículo izquierdo conforman el espectro de complicaciones mecánicas posteriores al infarto agudo de miocardio. La reparación quirúrgica es el pilar del tratamiento; sin embargo, como puente para la cirugía, el manejo médico permite estabilizar al paciente.

© 2017 Sociedad Colombiana de Cardiología y Cirugía Cardiovascular. Publicado por Elsevier España, S.L.U. Este es un artículo Open Access bajo la licencia CC BY-NC-ND (<http://creativecommons.org/licenses/by-nc-nd/4.0/>).

### Mechanical complications of acute myocardial infarction: common but potentially fatal

**Abstract** Although the incidence of complications in acute myocardial has decreased since the percutaneous coronary intervention era, there is still a significant mortality rate. Ventricular septal rupture, acute mitral regurgitation, and left ventricular free wall rupture, are part of the spectrum of mechanical complications after an acute myocardial infarction. Surgical repair is the key to their treatment, but, as a bridge for the surgery, medical management helps to stabilise the patient.

© 2017 Sociedad Colombiana de Cardiología y Cirugía Cardiovascular. Published by Elsevier España, S.L.U. This is an open access article under the CC BY-NC-ND license (<http://creativecommons.org/licenses/by-nc-nd/4.0/>).

\* Autor para correspondencia.

Correo electrónico: [jersonquitian@yahoo.com](mailto:jersonquitian@yahoo.com) (J. Quitian Moreno).

## Métodos

Se llevó a cabo una búsqueda en PUBMED acerca de los últimos estudios de las complicaciones mecánicas del infarto agudo de miocardio, restringidas a humanos y publicadas en inglés. Se seleccionaron aquellos artículos que informasen sobre aspectos claves en la epidemiología, el diagnóstico y el manejo de las patologías en cuestión.

## Introducción

Son cinco las complicaciones del infarto agudo de miocardio: mecánicas, eléctricas, inflamatorias, isquémicas y embólicas<sup>1</sup>. Las mecánicas incluyen la ruptura de la pared libre del ventrículo izquierdo, la ruptura septal ventricular y la regurgitación mitral aguda<sup>2</sup>. La incidencia de estas complicaciones ha descendido a menos del 1% desde el advenimiento de la intervención coronaria percutánea primaria<sup>3,4</sup>. Aunque infrecuentes, en la actualidad representan una emergencia clínica y son una importante causa de mortalidad a corto plazo<sup>5,6</sup>. La ecocardiografía es la modalidad de imagen diagnóstica de elección<sup>7</sup>. Después de un diagnóstico oportuno y la estabilización hemodinámica, los pacientes generalmente son referidos a cirugía, sin embargo el procedimiento de cierre percutáneo con dispositivo se ha llevado a cabo de manera exitosa como una alternativa a la cirugía en aquellos de alto riesgo<sup>8</sup>.

## Ruptura septal ventricular

Antes del uso de la trombólisis y la intervención coronaria percutánea, la incidencia de ruptura septal ventricular posterior al infarto agudo de miocardio era del 1-3%<sup>9-13</sup>. Después de que las terapias de reperfusión se convirtieran en la práctica estándar en el tratamiento del infarto agudo de miocardio, la incidencia disminuyó al 0,17-0,31%<sup>3,14-16</sup>. Así mismo, el tiempo de presentación de la ruptura septal ventricular postinfarto agudo de miocardio ha disminuido de 3 a 5 días a 24 horas con el surgimiento de las técnicas de reperfusión probablemente a causa de la hemorragia intramiocárdica<sup>17</sup>. Los factores de riesgo implicados incluyen hipertensión, edad avanzada, género femenino, ausencia de angina previa al infarto y enfermedad de único vaso<sup>14</sup>.

Teniendo en cuenta el tipo de defecto anatómico ocasionado, la ruptura septal ventricular se puede clasificar en simple, si existe un solo defecto con abertura en ambos ventrículos aproximadamente al mismo nivel, y compleja, que representa una red de canales serpiginosos con hemorragia y disrupción del tejido miocárdico siendo más común en infarto agudo de miocardio posteroinferior<sup>18</sup>.

Los pacientes característicamente se presentan sin historia previa de angina, con incremento de la disnea, a menudo deteriorándose rápidamente en choque cardiogénico<sup>19</sup>. En el 90% de los casos se encuentra un soplo pansistólico que se escucha más intensamente en el borde paraesternal izquierdo asociado a frémito paraesternal, palpable en el 50% de los pacientes<sup>20</sup>. En el electrocardiograma, además de los cambios propios del infarto, es característico encontrar un bloqueo de rama en aproximadamente el 40% de los pacientes<sup>21</sup>. La ecocardiografía con flujo Doppler color es el

gold estándar para el diagnóstico, monitorización y planificación del tratamiento, distinguiendo entre la ruptura del músculo papilar y la ruptura septal ventricular, así como para la evaluación de la función ventricular izquierda y derecha<sup>2</sup>.

A pesar del desarrollo y los prometedores resultados en el manejo no quirúrgico de la ruptura septal ventricular como los dispositivos de cierre transcatóter<sup>22</sup>, la reparación quirúrgica de los defectos septales sigue siendo el pilar del tratamiento. Las actuales guías del Colegio americano de cardiología y la Asociación americana del corazón ACCF/AHA (American College of Cardiology Foundation and American Heart Association) recomiendan la reparación quirúrgica de emergencia independientemente de la estabilidad hemodinámica en el momento del diagnóstico<sup>23</sup>. A pesar del acuerdo general entre los expertos sobre la necesidad de reparación quirúrgica, el tiempo de la reparación y el manejo terapéutico perioperativo son controversiales<sup>24-27</sup>.

El pilar del tratamiento médico consiste en lograr una reducción de la postcarga, usando métodos farmacológicos y no farmacológicos<sup>2</sup>. Dentro de los métodos farmacológicos se incluye el uso de inhibidores de la enzima convertidora de angiotensina, nitratos intravenosos o hidralazina<sup>28,29</sup>. Los inhibidores de la fosfodiesterasa 3 como el milrinone, son además usados como inodilatadores, incrementando la contractilidad y produciendo vasodilatación<sup>30</sup>. El levosimendan, un sensibilizador al calcio que mejora la inotropía sin incrementar el consumo de oxígeno miocárdico ayuda a contrarrestar el aturdimiento ventricular asociado con la injuria por reperfusión posterior al infarto agudo de miocardio<sup>31</sup>. Los pacientes con disfunción significativa del ventrículo derecho pueden además beneficiarse de vasodilatadores pulmonares como el óxido nítrico inhalado<sup>32</sup>.

Entre las técnicas no farmacológicas se incluyen el balón de contrapulsación intraaórtica y la circulación extracorpórea con oxigenación por membrana extracorpórea (ECMO, su sigla en inglés por Extra Corporeal Membrane Oxygenation)<sup>33,34</sup>. La mayor parte de la información sobre el uso de balón de contrapulsación intraaórtico está limitada a reporte de casos y a estudios retrospectivos pequeños que muestran una mejoría en la supervivencia hasta que se realiza la reparación quirúrgica de emergencia<sup>35,36</sup>. Las guías ACC/AHA recomiendan el uso del balón de contrapulsación intraaórtico en el choque cardiogénico; el cierre percutáneo de la ruptura septal ventricular puede ser una opción terapéutica en casos seleccionados<sup>23</sup>. En cuanto al uso de ECMO la información disponible está limitada a reporte de casos y hasta la fecha no hay estudios prospectivos o retrospectivos que evalúen los beneficios en la mortalidad en ruptura septal ventricular postinfarto agudo de miocardio; sin embargo, los reportes publicados evidencian beneficios en la estabilización prequirúrgica<sup>37,38</sup>.

## Regurgitación mitral aguda

La regurgitación mitral aguda severa puede ocurrir con una frecuencia que varía del 0,3 al 3% y está más relacionada con la localización del infarto que con el grado del mismo<sup>39</sup>.

Son dos los mecanismos principales por los cuales se desarrolla la regurgitación mitral aguda en el infarto agudo de miocardio; la ruptura repentina de un músculo papilar y la disfunción del músculo papilar secundaria a isquemia<sup>1</sup>. La

regurgitación mitral aguda debida a disfunción del músculo papilar, es mucho más común que la originada por ruptura del músculo papilar<sup>3</sup>.

La prevalencia de la ruptura del músculo papilar después del infarto agudo de miocardio en la era de la intervención coronaria percutánea es del 0,26%<sup>3</sup>, mientras que la prevalencia de la regurgitación mitral aguda isquémica varía de 8-74% si es determinada por ecocardiografía doppler y de 1,6-9% si es determinada por angiografía<sup>1</sup>.

La ruptura del músculo papilar posteromedial es más común que la del músculo papilar anterolateral debido a que el primero es irrigado únicamente por la arteria descendente posterior en comparación con la doble irrigación del segundo por la arteria descendente anterior izquierda y la circunfleja<sup>40</sup>.

Cuando la regurgitación mitral aguda es ocasionada por la ruptura completa de un músculo papilar, puede acompañarse de edema pulmonar inmediato, hipotensión y en algunos casos, choque cardiogénico. Es característico el soplo pansistólico de nueva aparición, escuchado más intensamente en el ápex, con un componente diastólico e irradiación a la axila<sup>2</sup>.

El ecocardiograma transtorácico es la modalidad de imagen diagnóstica inicial de elección con una sensibilidad de 65-85%; sin embargo el ecocardiograma transesofágico aporta mayor precisión diagnóstica (95-100%)<sup>41,42</sup>.

La terapia médica se asocia con muy baja supervivencia, en cuyo caso la reparación quirúrgica urgente es la piedra angular del tratamiento. No obstante, el diagnóstico oportuno y la iniciación inmediata de terapia médica agresiva como puente para la intervención quirúrgica, son de vital importancia<sup>2</sup>.

La terapia médica permite reducir la precarga e incrementar el gasto cardiaco con una disminución que conduce a la fracción de regurgitación, objetivo que puede alcanzarse con vaso- e inodilatadores<sup>43</sup>. El balón de contrapulsación intraaórtico disminuye la postcarga y por ende la regurgitación, y hay un incremento del flujo anterógrado del ventrículo izquierdo a la aorta. Además, estos pacientes pueden beneficiarse de soporte cardiaco mecánico, como dispositivos de asistencia ventricular izquierda y ECMO<sup>2</sup>.

## Ruptura de la pared libre del ventrículo izquierdo

La incidencia de ruptura de la pared libre del ventrículo izquierdo en la era pre intervencionista contaba aproximadamente para el 6% de todos los casos de infarto agudo de miocardio con una marcada reducción en la era de la angioplastia a menos del 1%<sup>44,45</sup>. Cerca del 40% de las rupturas ocurren dentro de las primeras 24 horas y 85% dentro de la primera semana<sup>46</sup>.

Los factores de riesgo descritos incluyen la edad mayor a 65 años, el género femenino, un primer infarto agudo de miocardio, enfermedad de un único vaso, ausencia de hipertrofia ventricular izquierda y localización anterior<sup>47,48</sup>.

Según el proceso patológico, la ruptura cardiaca se clasifica en tres tipos: la tipo I, que representa una ruptura espontánea en ausencia de adelgazamiento miocárdico; la tipo II, en la que ocurre una erosión del miocardio infartado, seguido por dehiscencia y subsecuente cubrimiento

por coágulos de fibrina; y la tipo III, en la que existe un adelgazamiento miocárdico y perforación posterior en la zona de debilidad. El pseudoaneurisma ventricular representa una ruptura que es contenida por adhesiones pericárdicas<sup>49</sup>.

La ruptura septal ventricular tipo I a menudo se presenta con disociación electromecánica y muerte súbita mientras que en el tipo II y III la fuga de sangre al espacio pericárdico causa taponamiento cardiaco, hipotensión y un estado de bajo gasto<sup>50</sup>.

La ecocardiografía demostrará una colección pericárdica con signos de taponamiento cardiaco, incluyendo colapso de la aurícula y ventrículo derecho en diástole, vena cava inferior dilatada y marcada variación respiratoria en el flujo de la entrada de las válvulas tricúspide y mitral<sup>51</sup>.

El tratamiento de la ruptura cardiaca es quirúrgico. El tratamiento médico permite estabilizar el paciente como puente para la cirugía e incluye fluidoterapia, inotrópicos y pericardiocentesis de pequeños volúmenes, de acuerdo con el estado clínico del paciente. El uso de la pericardiocentesis de emergencia es controversial<sup>52</sup>; aunque ésta puede proveer una mejoría del estado hemodinámico a corto plazo al aliviar el taponamiento cardiaco, también puede causar un incremento peligroso en la presión sanguínea, que a vez aumentará la tensión sobre el miocardio dañado y causará una potencial progresión de un pequeño desgarro a una ruptura<sup>2</sup>.

## Conclusión

La incidencia de complicaciones mecánicas del infarto agudo de miocardio ha descendido notablemente tras la era de la intervención coronaria percutánea. Un rápido reconocimiento basado en la sospecha clínica y el uso de la ecocardiografía transtorácica, es de especial importancia para la instauración de un manejo oportuno.

Aunque se han implementado medidas terapéuticas farmacológicas y no farmacológicas que evitan el deterioro hemodinámico rápido, la reparación quirúrgica de emergencia es la única que ha tenido impacto en la mortalidad.

El desarrollo de técnicas como el balón de contrapulsación intraaórtico, la ECMO y los dispositivos de asistencia ventricular permiten optimizar los resultados en el manejo del choque cardiogénico ocasionado por estas complicaciones, y amplían el periodo de tiempo cuando la reparación quirúrgica de emergencia no está disponible.

## Responsabilidades éticas

**Protección de personas y animales.** Los autores declaran que para esta investigación no se han realizado experimentos en seres humanos ni en animales.

**Confidencialidad de los datos.** Los autores declaran que en este artículo no aparecen datos de pacientes.

**Derecho a la privacidad y consentimiento informado.** Los autores declaran que en este artículo no aparecen datos de pacientes.

## Conflictos de interés

Ninguno.

## Bibliografía

- Bajaj A, Sethi A, Rathor P, Suppogu N, Sethi A. Acute complications of myocardial infarction in the current era: diagnosis and management. *J Investig Med Off Publ Am Fed Clin Res.* 2015;63:844–55.
- Kutty RS, Jones N, Moorjani N. Mechanical complications of acute myocardial infarction. *Cardiol Clin.* 2013;31:519–31, vii–viii.
- French JK, Hellkamp AS, Armstrong PW, Cohen E, Kleiman NS, O'Connor CM, et al. Mechanical complications after percutaneous coronary intervention in ST-elevation myocardial infarction (from APEX-AMI). *Am J Cardiol.* 2010;105:59–63.
- Goldberg RJ, Samad NA, Yarzelski J, Gurwitz J, Bigelow C, Gore JM. Temporal trends in cardiogenic shock complicating acute myocardial infarction. *N Engl J Med.* 1999;340:1162–8.
- Roffi M, Patrono C, Collet J-P, Mueller C, Valgimigli M, Andreotti F, et al. ESC Guidelines for the management of acute coronary syndromes in patients presenting without persistent ST-segment elevation: Task Force for the Management of Acute Coronary Syndromes in Patients Presenting without Persistent ST-Segment Elevation of the European Society of Cardiology (ESC). *Eur Heart J.* 2016;37:267–315, 2015.
- Depukat R, Chyrchel M, Dudek D. Left ventricular free wall rupture as a mechanical complication in ST-segment elevation acute myocardial infarction. *Kardiol Pol.* 2012;70:1309–12.
- Brunschwig T, Eberli FR, Herren T. Mechanical complications of acute myocardial infarction. *Z Kardiol.* 2004;93:897–907.
- Ermacorá D, Muraru D, Pontarollo S, Casablanca S, Livi U, Iliceto S, et al. Role of three-dimensional echocardiography in structural complications after acute myocardial infarction. *Echocardiogr Mt Kisco N.* 2014;31:E169–73.
- Hutchins GM. Rupture of the interventricular septum complicating myocardial infarction: pathological analysis of 10 patients with clinically diagnosed perforations. *Am Heart J.* 1979;97:165–73.
- Moore CA, Nygaard TW, Kaiser DL, Cooper AA, Gibson RS. Postinfarction ventricular septal rupture: the importance of location of infarction and right ventricular function in determining survival. *Circulation.* 1986;74:45–55.
- Pohjola-Sintonen S, Muller JE, Stone PH, Willich SN, Antman EM, Davis VG, et al. Ventricular septal and free wall rupture complicating acute myocardial infarction: experience in the Multicenter Investigation of Limitation of Infarct Size. *Am Heart J.* 1989;117:809–18.
- Radford MJ, Johnson RA, Daggett WM, Fallon JT, Buckley MJ, Gold HK, et al. Ventricular septal rupture: a review of clinical and physiologic features and an analysis of survival. *Circulation.* 1981;64:545–53.
- Topaz O, Taylor AL. Interventricular septal rupture complicating acute myocardial infarction: from pathophysiologic features to the role of invasive and noninvasive diagnostic modalities in current management. *Am J Med.* 1992;93:683–8.
- Crenshaw BS, Granger CB, Birnbaum Y, Pieper KS, Morris DC, Kleiman NS, et al. Risk factors, angiographic patterns, and outcomes in patients with ventricular septal defect complicating acute myocardial infarction GUSTO-I (Global Utilization of Streptokinase and TPA for Occluded Coronary Arteries) Trial Investigators. *Circulation.* 2000;101:27–32.
- López-Sendón J, Gurfinkel EP, Lopez de Sa E, Agnelli G, Gore JM, Steg PG, et al. Factors related to heart rupture in acute coronary syndromes in the Global Registry of Acute Coronary Events. *Eur Heart J.* 2010;31:1449–56.
- Moreyra AE, Huang MS, Wilson AC, Deng Y, Cosgrove NM, Kostis JB, et al. Trends in incidence and mortality rates of ventricular septal rupture during acute myocardial infarction. *Am J Cardiol.* 2010;106:1095–100.
- Yip H-K, Fang C-Y, Tsai K-T, Chang H-W, Yeh K-H, Fu M, et al. The potential impact of primary percutaneous coronary intervention on ventricular septal rupture complicating acute myocardial infarction. *Chest.* 2004;125:1622–8.
- Mann JM, Roberts WC. Acquired ventricular septal defect during acute myocardial infarction: analysis of 38 unoperated necropsy patients and comparison with 50 unoperated necropsy patients without rupture. *Am J Cardiol.* 1988;62:8–19.
- Figueras J, Cortadellas J, Soler-Soler J. Comparison of ventricular septal and left ventricular free wall rupture in acute myocardial infarction. *Am J Cardiol.* 1998;81:495–7.
- Lemery R, Smith HC, Giuliani ER, Gersh BJ. Prognosis in rupture of the ventricular septum after acute myocardial infarction and role of early surgical intervention. *Am J Cardiol.* 1992;70:147–51.
- Vlodaver Z, Edwards JE. Rupture of ventricular septum or papillary muscle complicating myocardial infarction. *Circulation.* 1977;55:815–22.
- Piot C, Croisille P, Staat P, Thibault H, Rioufol G, Mewton N, et al. Effect of cyclosporine on reperfusion injury in acute myocardial infarction. *N Engl J Med.* 2008;359:473–81.
- Thiele H, Kaulfersch C, Daehnert I, Schoenauer M, Eitel I, Borger M, et al. Immediate primary transcatheter closure of postinfarction ventricular septal defects. *Eur Heart J.* 2009;30:81–8.
- Daggett WM, Buckley MJ, Akins CW, Leinbach RC, Gold HK, Block PC, et al. Improved results of surgical management of postinfarction ventricular septal rupture. *Ann Surg.* 1982;196:269–77.
- Giuliani ER, Danielson GK, Pluth JR, Odyniec NA, Wallace RB. Postinfarction ventricular septal rupture: surgical considerations and results. *Circulation.* 1974;49:455–9.
- Jones MT, Schofield PM, Dark JF, Moussalli H, Deiraniya AK, Lawson RA, et al. Surgical repair of acquired ventricular septal defect Determinants of early and late outcome. *J Thorac Cardiovasc Surg.* 1987;93:680–6.
- developed in collaboration with the American College of Emergency Physicians and Society for Cardiovascular Angiography and Interventions O'Gara PT, Kushner FG, Ascheim DD, Casey DE, Chung MK, de Lemos JA, et al. ACCF/AHA guideline for the management of ST-elevation myocardial infarction: executive summary: a report of the American College of Cardiology Foundation/American Heart Association Task Force on Practice Guidelines. *Catheter Cardiovasc Interv Off J Soc Card Angiogr Interv.* 2013;82:E1–27, 2013.
- Tecklenberg PL, Fitzgerald J, Allaire BI, Alderman EL, Harrison DC. Afterload reduction in the management of postinfarction ventricular septal defect. *Am J Cardiol.* 1976;38:956–8.
- DiSegni E, Kaplinsky E, Klein HO, Levy M. Treatment of ruptured interventricular septum with afterload reduction. *Arch Intern Med.* 1978;138:1427–9.
- Hentschel T, Yin N, Riad A, Habbazettl H, Weimann J, Koster A, et al. Inhalation of the phosphodiesterase-3 inhibitor milrinone attenuates pulmonary hypertension in a rat model of congestive heart failure. *Anesthesiology.* 2007;106:124–31.
- Husebye T, Eritsland J, Müller C, Sandvik L, Arnesen H, Seljeflot I, et al. Levosimendan in acute heart failure following primary percutaneous coronary intervention-treated acute ST-elevation myocardial infarction Results from the LEAF trial: a randomized, placebo-controlled study. *Eur J Heart Fail.* 2013;15:565–72.
- George I, Xydas S, Topkara VK, Ferdinando C, Barnwell EC, Gableman L, et al. Clinical indication for use and outcomes after inhaled nitric oxide therapy. *Ann Thorac Surg.* 2006;82:2161–9.

33. Neragi-Miandoab S, Michler RE, Goldstein D, D'Alessandro D. Extracorporeal membrane oxygenation as a temporizing approach in a patient with shock, myocardial infarct, and a large ventricle septal defect; successful repair after six days. *J Card Surg.* 2013;28:193–5.
34. Rohn V, Spacek M, Belohlavek J, Tosovsky J. Cardiogenic shock in patient with posterior postinfarction septal rupture-successful treatment with extracorporeal membrane oxygenation (ECMO) as a ventricular assist device. *J Card Surg.* 2009;24:435–6.
35. Estrada-Quintero T, Uretsky BF, Murali S, Hardesty RL. Prolonged intraaortic balloon support for septal rupture after myocardial infarction. *Ann Thorac Surg.* 1992;53:335–7.
36. Morillon-Lutun S, Maucort-Boulch D, Mewton N, Farhat F, Bresson D, Girerd N, et al. Therapeutic management changes and mortality rates over 30 years in ventricular septal rupture complicating acute myocardial infarction. *Am J Cardiol.* 2013;112:1273–8.
37. Abedi-Valugerdi G, Gabrielsen A, Fux T, Hillebrant C-G, Lund LH, Corbascio M. Management of left ventricular rupture after myocardial infarction solely with ECMO. *Circ Heart Fail.* 2012;5:e65–7.
38. Tsai M-T, Wu H-Y, Chan S-H, Luo C-Y. Extracorporeal membrane oxygenation as a bridge to definite surgery in recurrent postinfarction ventricular septal defect. *ASAIO J Am Soc Artif Intern Organs* 1992. 2012;58:88–9.
39. Alajaji WA, Akl EA, Farha A, Jaber WA, AlJaroudi WA. Surgical versus medical management of patients with acute ischemic mitral regurgitation: a systematic review. *BMC Res Notes.* 2015;8:712.
40. Abu Saleh WK, Aljabbari O, Ramlawi B, Ramchandani M. Case report: necrosis of the anterolateral papillary muscle—an unusual mechanical complication of myocardial infarction. *Methodist DeBakey Cardiovasc J.* 2015;11:48–50.
41. Czarnecki A, Thakrar A, Fang T, Lytwyn M, Ahmadie R, Pascoe E, et al. Acute severe mitral regurgitation: consideration of papillary muscle architecture. *Cardiovasc Ultrasound.* 2008;6:5.
42. Enriquez-Sarano M, Freeman WK, Tribouilloy CM, Orszulak TA, Khandheria BK, Seward JB, et al. Functional anatomy of mitral regurgitation: accuracy and outcome implications of transesophageal echocardiography. *J Am Coll Cardiol.* 1999;34:1129–36.
43. Stout KK, Verrier ED. Acute valvular regurgitation. *Circulation.* 2009;119:3232–41.
44. Becker RC, Gore JM, Lambrew C, Weaver WD, Rubison RM, French WJ, et al. A composite view of cardiac rupture in the United States National Registry of Myocardial Infarction. *J Am Coll Cardiol.* 1996;27:1321–6.
45. López-Sendón J, González A, López de Sá E, Coma-Canella I, Roldán I, Domínguez F, et al. Diagnosis of subacute ventricular wall rupture after acute myocardial infarction: sensitivity and specificity of clinical, hemodynamic and echocardiographic criteria. *J Am Coll Cardiol.* 1992;19:1145–53.
46. Wilansky S, Moreno CA, Lester SJ. Complications of myocardial infarction. *Crit Care Med.* 2007;35 8 Suppl:S348–54.
47. Cheitlin MD, Armstrong WF, Aurigemma GP, Beller GA, Bierman FZ, Davis JL, et al. ACC/AHA/ASE 2003 Guideline Update for the Clinical Application of Echocardiography: summary article. A report of the American College of Cardiology/American Heart Association Task Force on Practice Guidelines (ACC/AHA/ASE Committee to Update the 1997 Guidelines for the Clinical Application of Echocardiography). *J Am Soc Echocardiogr Off Publ Am Soc Echocardiogr.* 2003;16:1091–110.
48. Wehrens XHT, Doevendans PA. Cardiac rupture complicating myocardial infarction. *Int J Cardiol.* 2004;95:285–92, 2–3.
49. Becker AE, van Mantgem JP. Cardiac tamponade A study of 50 hearts. *Eur J Cardiol.* 1975;3:349–58.
50. Figueras J, Curós A, Cortadellas J, Soler-Soler J. Reliability of electromechanical dissociation in the diagnosis of left ventricular free wall rupture in acute myocardial infarction. *Am Heart J.* 1996;131:861–4.
51. Fillmore SJ, Scheidt S, Killip T. Objective assessment of pericardial tamponade Right heart catheterization at the bedside. *Chest.* 1971;59:312–5.
52. Fitch MT, Nicks BA, Pariyadath M, McGinnis HD, Manthey DE. Videos in clinical medicine Emergency pericardiocentesis. *N Engl J Med.* 2012;366:e17.