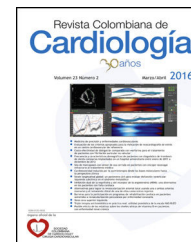




SOCIEDAD
COLOMBIANA
DE CARDIOLOGÍA Y
CIRUGÍA CARDIOVASCULAR

Revista Colombiana de Cardiología

www.elsevier.es/revcolcar



CARDIOLOGÍA DEL ADULTO – PRESENTACIÓN DE CASOS

Derrame pericárdico y pericarditis purulenta por *Salmonella*: un caso excepcional



Jorge Pulido-Arenas^{a,b,*} y Natalia A. Rendón-García^{a,b}

^a Departamento de Medicina Interna, Hospital Universitario San Ignacio, Bogotá, Colombia

^b Facultad de Medicina, Pontificia Universidad Javeriana, Bogotá, Colombia

Recibido el 31 de agosto de 2016; aceptado el 11 de octubre de 2016

Disponible en Internet el 6 de diciembre de 2016

PALABRAS CLAVE

Infección;
Pericarditis;
Pericardio;
Taponamiento
cardíaco

KEYWORDS

Infection;
Pericarditis;
Pericardium;
Cardiac tamponade

Resumen Las complicaciones cardiovasculares asociadas a las infecciones por la *Salmonella* son raras y suceden entre el 1 a 5% de los pacientes. Las enfermedades del pericardio son extremadamente inusuales con pocos casos reportados en la literatura. Presentamos el caso de un adulto mayor con síntomas de derrame pericárdico y hallazgos de pericarditis purulenta en quien la etiología corresponde a infección por la *Salmonella spp.* confirmada por hallazgos clínicos, de imágenes diagnósticas, microbiológicos, quirúrgicos e histopatológicos.

© 2016 Sociedad Colombiana de Cardiología y Cirugía Cardiovascular. Publicado por Elsevier España, S.L.U. Este es un artículo Open Access bajo la licencia CC BY-NC-ND (<http://creativecommons.org/licenses/by-nc-nd/4.0/>).

Pericardial effusion and purulent pericarditis caused by *Salmonella*: an exceptional case

Abstract Cardiovascular complications associated to *Salmonella* infections are rare and happen in around 1 to 5% of patients. Pericardium diseases are extremely unusual with few cases reported in literature. We report the case of an old adult with symptoms of pleural effusion and findings of purulent pericarditis where the etiology corresponded to an infection of *Salmonella spp* confirmed with clinical findings and imaging, microbiological, surgical and histopathological results.

© 2016 Sociedad Colombiana de Cardiología y Cirugía Cardiovascular. Published by Elsevier España, S.L.U. This is an open access article under the CC BY-NC-ND license (<http://creativecommons.org/licenses/by-nc-nd/4.0/>).

Introducción

Las complicaciones cardiovasculares asociadas a las infecciones por la *Salmonella* son raras y suceden entre el 1 a 5% de los pacientes¹⁻³. De estas, las más frecuentemente

* Autor para correspondencia.
Correo electrónico: pulido.jorge@javeriana.edu.co
(J. Pulido-Arenas).

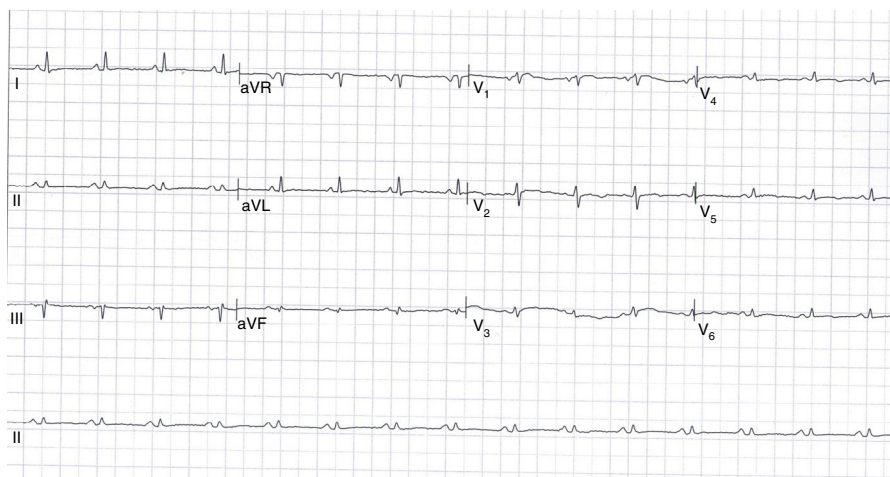


Figura 1 Electrocardiograma de 12 derivaciones que muestra el ritmo sinusal con frecuencia cardiaca de 95 lpm, eje normal y trastorno difuso de la repolarización. Los hallazgos principales son los bajos voltajes de forma generalizada y la ausencia del fenómeno de alternancia eléctrica.

reportadas son las endocarditis en las válvulas con anomalías preexistentes seguidas de otras complicaciones endovasculares como las infecciones de aneurismas o ateromas⁴. Las enfermedades del pericardio son extremadamente inusuales con pocos casos reportados en la literatura^{5,6}. A continuación se presenta un exótico caso de pericarditis purulenta y derrame pericárdico por esta causa.

Descripción del caso

Presentamos el caso de un hombre de 67 años de edad que consulta a urgencias por un cuadro clínico de 20 días de evolución consistente en dolor precordial constante, tipo peso, de intensidad 7 sobre 10 en la escala visual análoga del dolor, irradiado a miembro superior izquierdo, sin agravantes ni atenuantes, asociado a deterioro de la clase funcional desde NYHA I hasta IV el día que consulta. Presenta pérdida de peso involuntaria de 17 kg en los ocho meses previos a la consulta. No refiere fiebre, diaforesis nocturna o síntomas respiratorios. Tiene antecedente de artritis reumatoide diagnosticada ocho meses antes de la consulta en tratamiento con prednisona 25 mg al día, metotrexate 15 mg semanales y suplencia de ácido fólico. Fue fumador de tres años/paquete hasta hace treinta años.

Al examen físico se encuentra en aceptables condiciones generales, alerta, con tensión arterial de 91/75 mm Hg, frecuencia cardiaca de 95 latidos por minuto, frecuencia respiratoria de 25 por minuto y saturación de oxígeno de 90% con FiO_2 al 35%. Los hallazgos clínicos más importantes son la presencia de ingurgitación yugular grado II y dificultad para la palpación del punto de máximo impulso. La auscultación con ruidos cardiacos velados sin frote pericárdico, ausencia de pulso paradójico y presencia de edema perimaleolar de los miembros inferiores con buena perfusión distal.

Los paraclínicos de ingreso realizados fueron un hemograma y pruebas de función renal que se encontraban dentro de los límites normales y una proteína C reactiva positiva (5,5 mg/dL). El electrocardiograma evidenció un ritmo sinusal con bajos voltajes sin alternancia eléctrica (fig. 1) y la radiografía del tórax documentó un aumento marcado de la

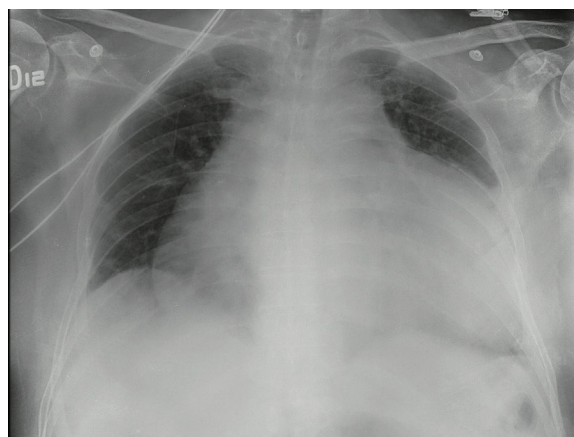


Figura 2 Radiografía del tórax en proyección AP con aumento marcado de la silueta cardiaca, espacios pleurales libres y sin infiltrados parenquimatosos.

silueta cardiaca sugestivo de derrame pericárdico (fig. 2). El ecocardiograma transtorácico demostró la presencia de un derrame pericárdico severo de aspecto libre con detritos en su interior y una interfase máxima de líquido pericárdico de 3,8 cm con colapso del 20% de la aurícula derecha pero con fracción de eyección normal (fig. 3).

Se realizó una pericardiocentesis guiada por ecografía obteniendo 1.800 ml de líquido de aspecto serohemático con tinciones de Gram, Ziehl-Neelsen (ZN) y KOH negativas. Adicionalmente, se determinaron en el líquido pericárdico los niveles de adenosín-deaminasa los cuales fueron positivos (82 U/l), la reacción en cadena de polimerasa para *Mycobacterium tuberculosis* negativa y el bloque celular reportado con fondo hemorrágico, gran cantidad de histiocitos espumosos, linfocitos, neutrófilos y varias células gigantes multinucleadas. La coloración Ziehl-Neelsen tanto en el extendido como en el bloque celular fue negativa para los bacilos ácido-alcohol resistentes. Estos hallazgos son altamente sugestivos de una tuberculosis pericárdica; no obstante, no se cuenta con la confirmación microbiológica

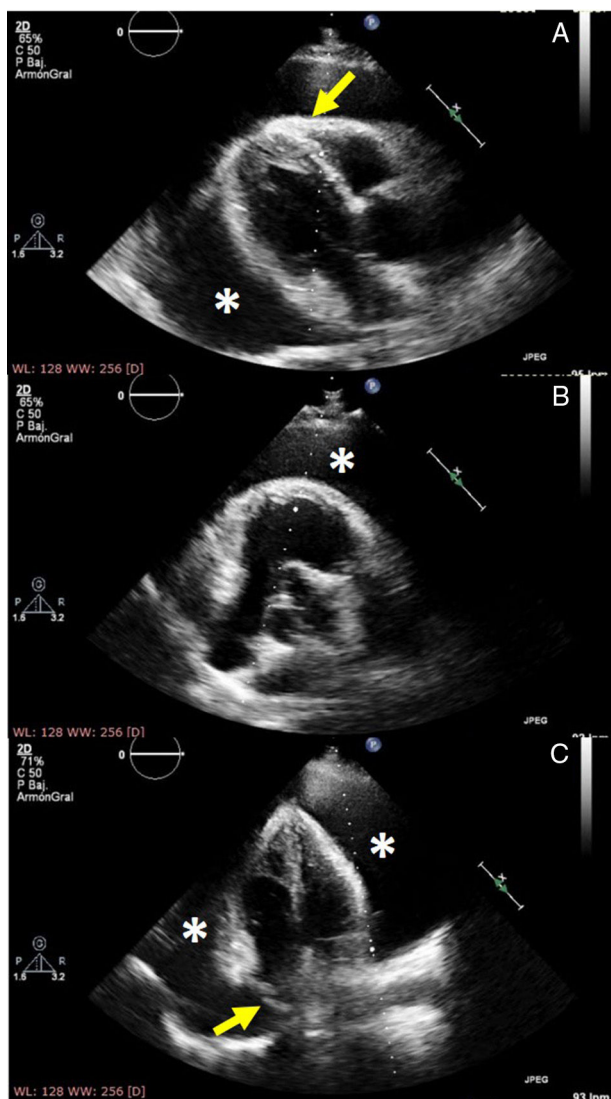


Figura 3 Ecocardiograma transtorácico. Panel A: Eje paraesternal largo con evidencia de derrame pericárdico de gran tamaño (*), de aspecto libre (interfase máxima de líquido pericárdico de 3,8 cm) e hiperrefringencia del pericardio visceral (flecha amarilla). Panel B: Eje corto a nivel de grandes vasos con derrame pericárdico severo (*). Panel C: Eje apical con derrame pericárdico global (*) y colapso del 20% de la aurícula derecha como consecuencia del derrame (flecha amarilla).

de la misma ya que las baciloscopias seriadas de esputo y la tuberculina (2 mm) fueron negativas y no se encontraron alteraciones parenquimatosas ni derrames pleurales en la radiografía del tórax. Adicionalmente, la prueba de ELISA para el virus de la inmunodeficiencia humana fue negativa.

Dada la alta sospecha diagnóstica pero sin evidencia directa o indirecta de las micobacterias se le realizó una pericardiotomía y una biopsia pericárdica. Los hallazgos quirúrgicos fueron de un pericardio a tensión con drenaje de 1.000 ml de líquido purulento entre las membranas adheridas al pericardio y al epicardio. Es importante mencionar que el paciente no presentó distermias, inestabilidad hemodinámica o hallazgos paraclínicos que sugirieran un proceso infeccioso activo. Los cultivos del líquido y del

tejido pericárdico fueron positivos para *Salmonella spp.* al igual que los hemocultivos con sensibilidad antibiótica a las fluoroquinolonas y a la ceftriaxona. La reacción en cadena de la polimerasa para la tuberculosis en el tejido pericárdico fue negativa. La citología del líquido pericárdico mostró gran cantidad de neutrófilos, detritos celulares y escasos histiocitos sin documentar otros elementos celulares y ausencia de malignidad en el material examinado. La histopatología del pericardio fue compatible con la pericarditis aguda y crónica con coloraciones de plata, PAS y Ziehl-Neelsen negativas sin documentar tampoco malignidad y formación de granulomas.

Recibió tratamiento con ceftriaxona durante cuatro semanas con adecuada respuesta clínica. Los cultivos para la tuberculosis tanto en el líquido pericárdico como en el tejido pericárdico fueron negativos a las ocho semanas. El ecocardiograma de control fue normal con remisión completa de la sintomatología.

Discusión

La distribución generalizada de *Salmonella* en el medio ambiente, su creciente prevalencia en la cadena alimentaria global, su virulencia y su adaptabilidad tienen una gran repercusión médica, sanitaria y económica a nivel mundial.

Las *Salmonellas* son unos bacilos flagelados anaerobios facultativos gramnegativos que pertenecen al género de la familia *Enterobacteriaceae*. Pueden clasificarse en forma tifoidea y no tifoidea. Las formas tifoideas incluyen la *Salmonella Typhi* y la *Salmonella Paratyphi*; la primera es el patógeno más común y se disemina a través de la comida o el agua contaminada con restos fecales produciendo manifestaciones sistémicas con presencia escasa o ausencia total de diarrea. Las infecciones por salmonelas no tifoideas, como la *S. Enteritidis*, son el patógeno más común después de la *S. Typhi* y también resultan de la ingesta de comida contaminada pero tienen propensión a la presencia de síntomas gastrointestinales⁴.

Aunque las salmonelas en general se limitan al tracto gastrointestinal, eventualmente la infección puede comprometer otros órganos expresando diferentes síndromes clínicos. El compromiso cardiovascular es una manifestación extraintestinal extremadamente rara constituyendo menos del 5% de las bacteriemias y puede presentarse como miocarditis, endocarditis o infección intravascular^{4,6}. Anecdóticamente, se han reportado dos casos de ruptura ventricular como complicación de la pericarditis por *Salmonella*^{7,8}. Hasta la actualidad están reportados en PubMed 23 casos de pericarditis por *Salmonella*. Ortiz y Cols., reportaron 19 casos de pericarditis por *Salmonella* donde el organismo más común fue *S. Enteritidis* (58%) seguido de *S. Typhimurium* (26%). Aproximadamente la mitad de los pacientes presentaron taponamiento cardiaco (53%) y la mayoría de los casos fueron hombres con una edad promedio de 53 años de edad. Se identificó una condición de inmunosupresión en el 63% de los pacientes y como principal factor de riesgo se reportó el consumo de esteroides⁵, características que se describen también en el presente caso.

Estas características publicadas en la literatura y que parecen comunes en los pacientes con manifestaciones extraintestinales cardiacas de *Salmonella* también se describen en el caso que presentamos. Aquí la artritis reumatoide

condicionaba el uso de dosis altas de corticoesteroides. El paciente no tuvo evidencia clínica de síntomas gastrointestinales pero cursó con bacteriemia documentada asociada a la presencia de dolor torácico y confirmación histopatológica de compromiso inflamatorio del pericardio con taponamiento cardiaco. Este hallazgo es el más descrito en pacientes mayores de 50 años y confiere alta morbilidad y mortalidad⁹. Otros factores de riesgo reconocidos para la pericarditis por *Salmonella* son el derrame pericárdico preexistente por uremia, cirugía torácica o en pacientes con depresión de CD4/CD8 que pueden presentar complicaciones cardiovasculares asociadas a la infección¹⁰.

Nuestro paciente no presentó síntomas gastrointestinales previos que son una condición común en las bacteriemias por salmonela no tifoidea, lo cual podría inducir a minimizar la sospecha clínica de esta etiología. Es por esta razón que debe considerarse la realización de un ecocardiograma temprano en pacientes con bacteriemia por *Salmonella*, principalmente, en aquellos con alto riesgo de progresión a pericarditis o endocarditis⁵. Esto recalca la importancia del diagnóstico temprano y la necesidad de reconocer los grupos de riesgo para así reducir la mortalidad asociada a su presentación. Los pacientes con inmunosupresión severa tienen mayor mortalidad, presentan con mayor frecuencia bacteriemia, además de leucopenia y otras enfermedades oportunistas asociadas en ausencia de la gastroenteritis¹¹. Esta población de pacientes al igual que la población anciana, tiene mayor riesgo de complicaciones extraintestinales como aneurismas micóticos y osteomielitis¹².

El derrame pericárdico como una manifestación rara de infección por *Salmonella* permite el aislamiento del microorganismo del líquido pericárdico tras su cultivo como ocurrió en nuestro caso. Aunque no se logró la identificación de la cepa específica, por las características clínicas y la afectación cardiovascular se hace válido suponer que se trata de una especie no tifoidea¹³. Muchos serotipos de *Salmonellas* han sido aislados del líquido pericárdico como *S. Enteritidis*, *Paratyphi*, *Choleraesuis*, *Newport*, *Panama* y *Paratyphi D*¹⁴.

El caso presentado es de un paciente con infección por *Samonella spp.* sin clínica aguda infecciosa ni presencia de síntomas gastrointestinales pero con factores de riesgo dados por la edad avanzada y la inmunosupresión asociada al consumo de esteroides, que presenta derrame pericárdico y pericarditis purulenta por dicho microorganismo confirmado en estudios de patología y asociado a la presencia de bacteriemia. La clave para la recuperación clínica consistió en el inicio rápido del tratamiento apropiado. La duración recomendada del tratamiento antibiótico para infecciones focales extraintestinales oscila entre cuatro y seis semanas con cefalosporinas de tercera generación o fluoroquinolonas y debe considerarse el drenaje quirúrgico que se prefiere sobre la pericardiocentesis¹⁵.

Conclusiones

Las complicaciones cardiovasculares y específicamente el compromiso pericárdico por *Salmonella* son extremadamente raras. Recalamos la importancia de identificar los factores de riesgo y las poblaciones susceptibles al desarrollo de dichas infecciones por sus potenciales complicaciones. Se debe considerar el estudio de las alteraciones cardiacas

en los pacientes con bacteriemia por *Salmonella* e incluso en aquellos individuos sin evidentes factores predisponentes con el objetivo de diagnosticar y tratar de manera apropiada las complicaciones que aunque inusuales son prevenibles.

Responsabilidades éticas

Protección de personas y animales. Los autores declaran que para esta investigación no se han realizado experimentos en seres humanos ni en animales.

Confidencialidad de los datos. Los autores declaran que han seguido los protocolos de su centro de trabajo sobre la publicación de datos de pacientes.

Derecho a la privacidad y consentimiento informado. Los autores han obtenido el consentimiento informado de los pacientes y/o sujetos referidos en el artículo. Este documento obra en poder del autor de correspondencia.

Conflicto de intereses

Ninguno.

Bibliografía

- Cohen PS, O'Brien TF, Schoenbaum SC, Medeiros AA. The risk of endothelial infection in adults with *salmonella* bacteremia. *Ann Intern Med.* 1978;89:931-2.
- Huang DB, DuPont HL. Problem pathogens: extraintestinal complications of *Salmonella* enterica serotype *Typhi* infection. *Lancet Infect Dis.* 2005;5:341-8.
- Majowicz SE, Musto J, Scallan E, Angulo FJ, Kirk M, O'Brien SJ, et al. The global burden of nontyphoidal *Salmonella* gastroenteritis. *Clin Infect Dis.* 2010;50:882-9.
- Hibbert B, Costiniuk C, Hibbert R, Joseph P, Alanazi H, Simard T, et al. Cardiovascular complications of *Salmonella enteritidis* infection. *Can J Cardiol.* 2010;26:323-5.
- Ortiz D, Siegal EM, Kramer C, Khandheria BK, Brauer E. Nontyphoidal cardiac salmonellosis: two case reports and a review of the literature. *Tex Heart Inst J.* 2014;41:401-6.
- Chand G, Jhaj R, Sanam K, Sinha P, Alexander P. Pericardial *Salmonella* with cardiac tamponade and ventricular wall rupture: A case report. *Ann Med Surg.* 2016;7:83-6.
- Sanders V, Misanik LF. *Salmonella* myocarditis. Report of a case with ventricular rupture. *Am. Heart J.* 1964;68:682-5.
- Chand G, Jhaj R, Sanam K, Sinha P, Alexander P. Pericardial *Salmonella* with cardiac tamponade and ventricular wall rupture: A case report. *Ann Med Surg (Lond).* 2016;29:83-6.
- Chen PL, Chang CM, Wu CJ, Ko NY, Lee NY, Lee HC, et al. Extraintestinal focal infections in adults with nontyphoid *Salmonella* bacteraemia: predisposing factors and clinical outcome. *J Intern Med.* 2007;261:91-100.
- Takamiya Y, Shirai K, Fujino M, Miller N, Tsuchiya Y, Okabe M, et al. Purulent pericarditis with *Salmonella* enteritidis in a patient with CD4/CD8 depression. *J Cardiol.* 2008;51:201-4.
- Dhanoa A, Fatt QK. Non-typhoidal *Salmonella* bacteraemia: epidemiology, clinical characteristics and its' association with severe immunosuppression. *Ann Clin Microbiol Antimicrob.* 2009;8:1476-711.

12. Chen PL, Lee HC, Lee NY, Wu CJ, Lin SH, Shih HI, et al. Non-typhoidal *Salmonella* bacteraemia in elderly patients: an increased risk for endovascular infections, osteomyelitis and mortality. *Epidemiol Infect.* 2012;140:2037–44.
13. Doig JC, Hilton CJ, Reid DS. *Salmonella*: a rare cause of sub-acute effusive-constrictive pericarditis. *Br Heart J.* 1991;65: 296–7.
14. Can F, Demirbilek M, Erdem B, Ciftci U, Tunaoglu M, Laleli Y. A purulent pericarditis caused by *Salmonella typhimurium*. *J Med Microbiol.* 2004;53 Pt 10:1051–2.
15. Pegues DA, Miller SI. Género *Salmonella*. En: Bennet JE, Dolin R, Blaser MJ, editores. *Mandell. Douglas y Bennet. Enfermedades infecciosas. Principios y práctica.* España: Elsevier; 2016. p. 2698–708.