

CARDIOLOGÍA DEL ADULTO – PRESENTACIÓN DE CASOS

Embolia pulmonar por metilmetacrilato

Ledmar Jovanny Vargas Rodríguez^{a,*}, Milena Brigitte Agudelo Sanabria^a
y Edward Jassir Rozo Ortiz^b



^a Hospital San Rafael - Universidad de Boyacá, Tunja, Colombia

^b Medicina Interna, Hospital San Rafael, Tunja, Colombia

Recibido el 30 de junio de 2017; aceptado el 30 de agosto de 2017

Disponible en Internet el 1 de diciembre de 2017

PALABRAS CLAVE

Metilmetacrilato;
Embolia pulmonar;
Vertebroplastia;
Hipertensión
pulmonar

KEYWORDS

Methyl methacrylate;
Pulmonary embolism;
Vertebroplasty;
Pulmonary
hypertension

Resumen La vertebroplastia es un procedimiento terapéutico que se usa para reparar lesiones vertebrales. Por su parte, el metilmetacrilato, es un cemento óseo que se inyecta en el hueso esponjoso del cuerpo vertebral durante dicho procedimiento. Se expone el caso de una paciente de sexo femenino de 59 años, con antecedente de artrodesis lumbar, quien consultó por lumbalgia tipo punzada, posterior a caída desde su propia altura. Al examen físico se refirió dolor en región torácica sin signos clínicos de radiculopatía e imposibilidad para la movilización. Los estudios imagenológicos reportaron fractura por acunamiento de cuerpos vertebrales T12-L1. Se hizo cambio de material de artrodesis que requirió uso adicional de metilmetacrilato para fijación de tornillos canulados. Dos horas posteriores al procedimiento quirúrgico refirió dolor torácico, disnea y taquipnea por lo cual se solicitaron estudios adicionales. Por hallazgos en la radiografía de tórax, se sospechó embolia pulmonar secundaria a metilmetacrilato y por tanto se solicitó tomografía computarizada de tórax. Fue trasladada a la unidad de cuidados intensivos; luego de 72 horas de estancia allí, se hizo ecocardiograma que mostró cavidades derechas dilatadas, hipoquinesia del ventrículo derecho con deterioro de la sístole, insuficiencia tricúspide e hipertensión pulmonar moderada. Se indicó trombopprofilaxis por tres meses y seguimiento por servicios de Medicina interna y Neurocirugía.

© 2017 Sociedad Colombiana de Cardiología y Cirugía Cardiovascular. Publicado por Elsevier España, S.L.U. Este es un artículo Open Access bajo la licencia CC BY-NC-ND (<http://creativecommons.org/licenses/by-nc-nd/4.0/>).

Pulmonary embolism due to methyl methacrylate

Abstract Vertebroplasty is a therapeutic procedure that is used to repair spinal lesions. For its part, methyl acrylate is a bone cement that is injected into the spongy bone of the vertebral body during this procedure. The case is presented of a 59 year-old woman with a history of a lumbar arthrodesis, who consulted due stabbing-type lower back pain, after a fall from her own height. On physical examination, she had pain in the thoracic region with no clinical signs

* Autor para correspondencia.

Correo electrónico: lejovaro@gmail.com (L.J. Vargas Rodríguez).

<https://doi.org/10.1016/j.rccar.2017.08.015>

0120-5633/© 2017 Sociedad Colombiana de Cardiología y Cirugía Cardiovascular. Publicado por Elsevier España, S.L.U. Este es un artículo Open Access bajo la licencia CC BY-NC-ND (<http://creativecommons.org/licenses/by-nc-nd/4.0/>).

of radiculopathy, and impossibility for movement. The imaging studies reported a fracture due to wedging of vertebral bodies T12-L1. A change was made in the arthrodesis material, which required the additional use of methyl acrylate to fix the cannulated screws. Two hours after the surgical procedure, she referred to chest pain, dyspnoea and tachypnoea, for which further studies were requested. Due to the findings in the chest x-ray, a pulmonary embolism induced by methyl acrylate was suspected, for which a computed tomography scan of the chest was requested. She was transferred to the Intensive Care Unit. After 72 hours of admission there, an echocardiogram was performed that showed dilated right cavities, hypokinesia of the right ventricle with systolic dysfunction, tricuspid insufficiency, and moderate pulmonary hypertension. Thromboprophylaxis was prescribed for three months and follow-up by the Internal Medicine and Neurosurgery departments.

© 2017 Sociedad Colombiana de Cardiología y Cirugía Cardiovascular. Published by Elsevier España, S.L.U. This is an open access article under the CC BY-NC-ND license (<http://creativecommons.org/licenses/by-nc-nd/4.0/>).

Introducción

El metilmetacrilato o cemento óseo, es un compuesto volátil, que se inyecta mediante una aguja en el cuerpo vertebral, a través de los pedículos y sirve para la fijación de los componentes protésicos al hueso. Se usa, así mismo, en procedimientos neuroquirúrgicos como la vertebroplastia (artrodesis)¹.

La vertebroplastia percutánea es un procedimiento habitualmente común en procesos de destrucción o lesión vertebral, tales como fracturas vertebrales, las cuales pueden estar asociadas a distintos padecimientos de origen infeccioso, metabólico, tumoral, traumático, entre otros².

Se debe tener en cuenta que estas intervenciones quirúrgicas acarrear complicaciones complejas como lesión de vértebras adyacentes, contusiones de médula espinal, persistencia de dolor y otras derivadas de la fuga del material de cementación, que pueden conducir a la obstrucción de un vaso del sistema circulatorio con posibles repercusiones posteriores³.

La extravasación del cemento óseo se produce en cerca del 39% de los pacientes con vertebroplastia, pero solo un 5% desarrolla embolia pulmonar⁴, la cual consiste en la obstrucción del tronco de la arteria pulmonar o algunas de sus ramas⁵ y es la tercera causa de muerte cardiovascular después de la enfermedad coronaria y los ataques vasculares cerebrales. Desde el punto de vista clínico, pueden observarse síntomas leves como dolor torácico, hasta complicaciones y alteraciones sistémicas que conllevan hipotensión arterial y/o choque cardiogénico; esta repercusión hemodinámica dependerá no sólo de la magnitud de la obstrucción, sino del estado cardiopulmonar previo del paciente⁶.

Se expone el caso de una paciente con embolia pulmonar a causa de fuga de metilmetacrilato posterior a artrodesis torácica.

Caso

Paciente de 59 años de edad, de sexo femenino, procedente de Tunja, ama de casa, con antecedente de artrodesis

lumbar de dos años de duración. Consultó por dolor en región torácica y lumbar de intensidad severa que inició posterior a caída desde su propia altura. Durante el examen físico se evidenció taquicardia, dolor a la palpación y leve deformación en región torácica, fuerza muscular disminuida en miembros inferiores (3/5) y dificultad para la movilización. Por lo anterior se solicitaron estudios imagenológicos (fig. 1).

Mediante la imagen se confirmó fractura de los cuerpos vertebrales, por lo que el servicio de Neurocirugía consideró necesario realizar una nueva intervención quirúrgica en donde se cambió el material de artrodesis y se usó metilmetacrilato para la fijación de los materiales protésicos utilizados durante la misma, esto dado por la disminución de la densidad ósea vertebral.

Dos horas después se atendió llamado de una familiar quien refirió que la paciente presentaba dolor torácico y dificultad para respirar. Al examen físico se halló taquicardia, taquipnea y disminución de la saturación de oxígeno, motivo por el cual fue valorada por el servicio de Medicina interna, que, ante sospecha de tromboembolia pulmonar, solicitó electrocardiograma que evidenciaba taquicardia sinusal con desviación del eje cardíaco y signos de sobrecarga en cavidades derechas; así mismo se ordenó radiografía de tórax (fig. 2).

Por el cuadro clínico y dados los hallazgos de la imagen radiográfica se sospechó embolia pulmonar de material quirúrgico (metilmetacrilato), así que se solicitó tomografía computarizada (TC) de tórax (fig. 3) en la que se confirmó tal diagnóstico. Tras persistir con deterioro del estado hemodinámico, se inició manejo vasopresor y ventilación mecánica invasiva (VMI) además de traslado a la unidad de cuidados intensivos (UCI).

Permaneció en UCI durante 72 horas durante las cuales tuvo evolución clínica y hemodinámica adecuada, lográndose retirar la VMI. Posterior a ello se decidió realizar ecocardiograma transtorácico en el que se evidenciaron cavidades derechas moderadamente dilatadas, hipoquinesia de la pared libre del ventrículo derecho con deterioro de la función sistólica, insuficiencia de válvula tricúspide grado II/IV e hipertensión pulmonar moderada (presión

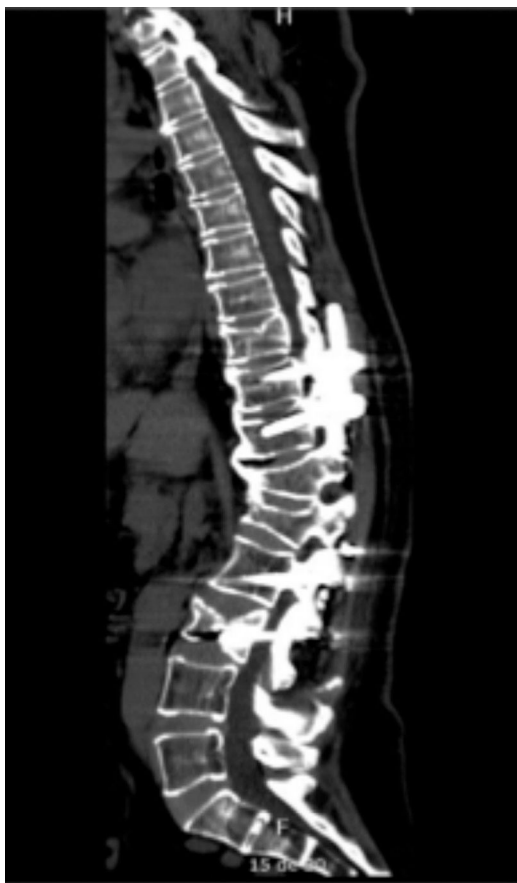

Figura 1 Tomografía computarizada de columna vertebral, corte sagital, en la que se evidencian tornillos transpediculares en vértebras torácicas 10 - 11 y lumbares L2 - L3; hipercifosis residual a nivel de fractura por acuñamiento en los cuerpos vertebrales T12-L1; disminución de la altura del cuerpo vertebral L3; espondilosis de columna torácica y lumbar y disminución de la matriz ósea.

arteria pulmonar 61 mmHg); dada la evolución favorable de la paciente se trasladó nuevamente a habitación en piso y se ordenó radiografía de tórax de control (fig. 4).

El servicio de Medicina interna decidió iniciar tromboprofilaxis con heparina de bajo peso molecular durante la estancia hospitalaria, puesto que la paciente presentaba sangrado de la herida en el sitio operatorio. Inició un proceso de rehabilitación intrahospitalaria, en el que fue mejorando la fuerza muscular y comenzó la deambulaci3n; adem1s, toler3 el retiro de ox3geno suplementario. Se dio de alta con dosis anticoagulante de heparina de bajo peso molecular.

Continúa en seguimiento ambulatorio a cargo del servicio de Neurocirugía y Medicina interna; hasta el momento no se reporta deterioro hemodinámico y la funcionalidad est1 conservada y requiere ox3geno suplementario.

Discusi3n

La vertebroplastia consiste en la inyecci3n de metilmetacrilato dentro de un cuerpo vertebral afectado, con el objetivo de dar estabilidad y fuerza durante la inserci3n de material prot3sico, pero ¿C3mo se puede explicar anatómicamente

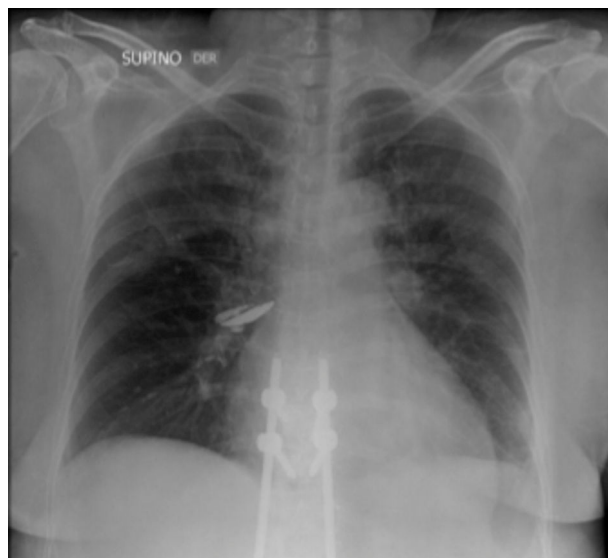


Figura 2 Radiograf3a de t3rax que evidenciaba cardiomegalia e im1genes radiodensas en el hilio derecho de etiolog3a por precisar, adem1s de peque1os derrames pleurales bilaterales y cambios posquirúrgicos a nivel de columna dorsolumbar con presencia de material de artrodesis.

el paso de una sustancia desde la vértebra hasta la arteria pulmonar?, mediante el sistema venoso cerebroespinal, tambi3n conocido como plexo de Batson⁷.

Las venas vertebrales constituyen un sistema plexiforme carente de v1lvulas con un patr3n longitudinal. Son paralelas y se comunican con la vena cava superior e inferior. El plexo se extiende por toda la longitud de la columna vertebral y se une con el terminal craneal en los senos duros⁸. Mediante la anastomosis, el plexo venoso vertebral se comunica con el sistema venoso sist3mico, incluido el sistema álgigo de las venas (y por tanto, con la vena bronquial posterior y las venas pleurales parietales), las venas renales sinistras y suprarrenales, el sistema venoso portal y las venas cavas inferior y superior, proporcionando así un sistema venoso que no solo circunvala sino que tambi3n comunica con el sistema venoso sist3mico que consta de v1lvulas⁹. El cemento óseo puede transmitirse desde la espina dorsal o la pelvis a trav3s del sistema venoso cerebroespinal¹⁰, produciendo embolias a distintos3rganos como el cerebro¹¹, el pulm3n, entre otros; adem1s puede llegar a producir dolor por compresi3n del canal espinal y las ra3ces nerviosas por extrusi3n del material utilizado¹².

Se han encontrado varios factores que pueden aumentar el riesgo de embolia pulmonar por metilmetacrilato; entre estos es posible encontrar polimerizaci3n insuficiente del material en el momento de la inyecci3n, posici3n incorrecta de la aguja y llenado excesivo del cuerpo vertebral que puede causar migraci3n de cemento en el sistema venoso; adicionalmente, el riesgo aumenta con el n3mero de vértebras tratadas. Se recomienda como m3todo de prevenci3n limitar el volumen de cemento inyectado de 4 a 6 ml por cuerpo vertebral; la inyecci3n debe detenerse tan pronto como el personal se dé cuenta de que hay extravasaci3n de cemento¹³. Se recomienda ordenar una radiograf3a de

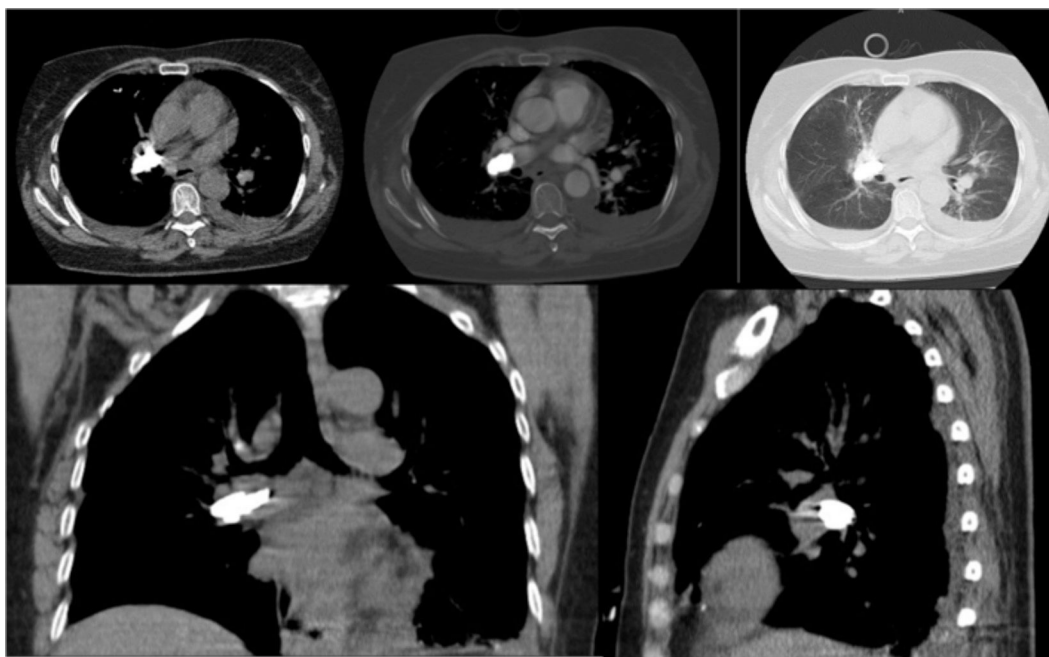


Figura 3 Tomografía de tórax que muestra hallazgos compatibles con cuerpo extraño con densidad metálica a nivel del hilio pulmonar derecho en relación con embolia pulmonar aguda que compromete la arteria lobar superior izquierda y algunas ramas subsegmentarias; además derrame pleural asociado a áreas de atelectasia pasiva con patrón de vidrio deslustrado bilateral, más artrodesis de la columna dorso-lumbar.

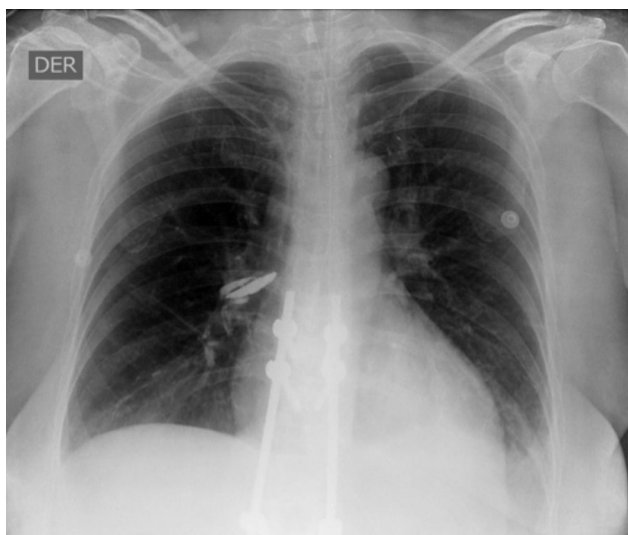

Figura 4 Radiografía de tórax en la que se aprecia obliteración del ángulo costo-diafragmático izquierdo, sugestivo de derrame pleural de apariencia libre. Catéter venoso central. Tubo traqueal central en posición adecuada.

tórax rutinaria después del procedimiento para la detección precoz de embolia pulmonar por cemento¹⁴.

Respecto al tratamiento, pese a que el material embolizado no es de origen trombótico, existe consenso en la administración inmediata de heparina no fraccionada con el fin de prevenir la progresión del infarto pulmonar (salvo que existan contraindicaciones), para evitar así la formación y la extensión de trombos sobre el material embolizado; la dura-

ción óptima de este tratamiento se desconoce. En casos de embolia pulmonar con disfunción ventricular derecha se ha comunicado la embolectomía quirúrgica del cemento de las arterias pulmonares y de las cavidades derechas¹⁵.

Conclusión

La embolia pulmonar por metacrilato es una complicación sistémica relativamente infrecuente tras la realización de vertebroplastia percutánea. Sin embargo, los pacientes sometidos a este procedimiento deberían ser evaluados cuidadosamente desde el punto de vista respiratorio y cardiovascular tras su realización, especialmente aquellos con síntomas indicativos. Es conveniente, además, ordenar una radiografía de tórax en todos los casos y posteriormente y según los hallazgos, una tomografía computarizada contrastada de tórax sobre todo en quienes se detectan fugas de cemento durante el procedimiento.

Responsabilidades éticas

Protección de personas y animales. Los autores declaran que para esta investigación no se han realizado experimentos en seres humanos ni en animales.

Confidencialidad de los datos. Los autores declaran que han seguido los protocolos de su centro de trabajo sobre la publicación de datos de pacientes.

Derecho a la privacidad y consentimiento informado. Los autores declaran que en este artículo no aparecen datos de pacientes.

Financiación

Ninguna.

Conflicto de intereses

Ninguno.

Bibliografía

1. Kairuz IV, Stancich ME. Embolia pulmonar por metacrilato después de vertebroplastia percutánea en una paciente con osteomalacia. *Rev Arg Reumatol*. 2015;26:39–43.
2. Rendón LC, Martínez E, Calvo BE. Vertebroplastia en procesos destructivos vertebrales. *Rev Esp Méd Quir*. 2013;18:206–11.
3. Barbero S, Casorzo I, Durando M. Percutaneous vertebroplasty: the follow-up. *Radiol Med*. 2008;113:101–13.
4. Figueredo EA, Pérez ML, Reyes FA, Acosta YB, Garce YP. Nuevas consideraciones en el tratamiento del tromboembolismo pulmonar. *Rev cubana med*. 2016;55:17–25.
5. Sandoval BJ, Florenzano VM. Diagnóstico y tratamiento del tromboembolismo pulmonar. *Rev Med Clin Condes*. 2015;26:338–43.
6. Radcliff KE, Reitman CA, Delasotta LA, Hong J, Dilorio T, Zaslavsky J, et al. Pulmonary cement embolization after kyphoplasty: a case report and review of the literature. *J N Amer Spin*. 2010;10:1–5.
7. Tobinick E. El sistema venoso cerebroespinal: Anatomía, fisiología e implicaciones clínicas. *Arch Med*. 2010;1:33–49.
8. Batson OV. The function of the vertebral veins and their role in the spread of metastases. *Ann Surg*. 1940;112:138–49.
9. Herlihy WF. Revision of the venous system: the role of the vertebral veins. *Med J Aust*. 1947;1:661–72.
10. Kuo TH, Lee KS, Lieu AS, Lee KS, Lin CL, Liu GC, et al. Massive intracerebral air embolism associated with meningitis and lumbar spondylitis: case report. *Surg Neurol*. 2004;62:362–5.
11. Groen RJ, du Toit DF, Phillips FM. Anatomical and pathological considerations in percutaneous vertebroplasty and kyphoplasty: a reappraisal of the vertebral venous system. *Rev Spine*. 2004;29:1465–71.
12. Harrington KD. Major neurological complications following percutaneous vertebroplasty with polymethylmethacrylate: a case report. *J Bone Joint Surg Am*. 2001;83:1070–3.
13. Habib N, Maniatis T, Ahmed S, Kilkenny T, Alkaied H, Elsayegh D, et al. Cement pulmonary embolism after percutaneous vertebroplasty and kyphoplasty: An overview. *Rev Heart Lung*. 2012;41:509–11.
14. Krueger A, Bliemel C, Zettl R, Ruchholtz S. Management of pulmonary cement embolism after percutaneous vertebroplasty and kyphoplasty: a systematic review of the literature. *J Eur Spine*. 2009;18:1257–65.
15. Lim SH, Kim H, Kim HK, Baek MJ. Multiple cardiac perforations and pulmonary embolism caused by cement leakage after percutaneous vertebroplasty. *Eur J Cardiothorac Surg*. 2008;33:510–2.