

CARDIOLOGÍA DEL ADULTO – PRESENTACIÓN DE CASOS

Afectación cardiopulmonar por Citomegalovirus en individuos inmunocompetentes



Pedro Pérez-Díaz*, Álvaro Moreno-Reig, Raquel Frías-García,
Ramón Maseda-Uriza y Jesús Piqueras Flores

Departamento de cardiología, Hospital General Universitario de Ciudad Real (HGUCR), Ciudad Real, España

Recibido el 26 de julio de 2017; aceptado el 24 de febrero de 2018

Disponible en Internet el 14 de julio de 2018

PALABRAS CLAVE

Miocarditis;
Virus;
Infección;
Insuficiencia cardíaca

KEYWORDS

Myocarditis;
Virus;
Infection;
Heart failure

Resumen La infección por Citomegalovirus en adultos sanos suele cursar de forma asintomática o como un cuadro de mononucleosis. La afectación cardiopulmonar en individuos inmunocompetentes es infrecuente y se asocia a mal pronóstico. Su diagnóstico exige una elevada sospecha clínica. Se presenta el caso clínico de un paciente joven que debutó con clínica de neumonía atípica y en el estudio posterior se descubrió miocardiopatía dilatada con disminución de la contractilidad miocárdica. La serología para citomegalovirus fue positiva y el paciente recibió terapia antiviral específica con excelente resultado.

© 2018 Sociedad Colombiana de Cardiología y Cirugía Cardiovascular. Publicado por Elsevier España, S.L.U. Este es un artículo Open Access bajo la licencia CC BY-NC-ND (<http://creativecommons.org/licenses/by-nc-nd/4.0/>).

Cardiopulmonary involvement due to cytomegalovirus in immunocompetent individuals

Abstract Cytomegalovirus infection in healthy adults is usually asymptomatic or as signs and symptoms of a mononucleosis. Cardiopulmonary involvement in immunocompetent individuals is uncommon and is associated with a poor prognosis. Its diagnosis requires a high clinical suspicion. The case is presented of a young patient in whom the first clinical sign was an atypical pneumonia, and in the subsequent study a dilated cardiomyopathy with a decrease in myocardial contractility was discovered. The serology for cytomegalovirus was positive, and the patient received specific antiviral therapy, with an excellent outcome.

© 2018 Sociedad Colombiana de Cardiología y Cirugía Cardiovascular. Published by Elsevier España, S.L.U. This is an open access article under the CC BY-NC-ND license (<http://creativecommons.org/licenses/by-nc-nd/4.0/>).

* Autor para correspondencia.

Correo electrónico: pedroperezdiaz61@gmail.com (P. Pérez-Díaz).

Introducción

El Citomegalovirus (CMV) es un DNA-virus que pertenece a la familia herpesvirus y a la subfamilia Betaherpesvirinae e infecta al 40-100% de los adultos en la cuarta década de la vida¹⁻³. La primoinfección cursa generalmente asintomática, sobre todo en individuos inmunocompetentes, si bien un 10% desarrolla síndrome mononucleósido con odinofagia, adenopatías, fiebre y anticuerpos heterófilos negativos. El CMV es, junto con enterovirus y adenovirus, una causa relativamente frecuente de miopericarditis en individuos inmunocompetentes⁴⁻⁷. La neumonía por citomegalovirus en inmunocompetentes es poco habitual y la afectación cardiopulmonar suele asociarse a mal pronóstico⁸⁻¹². El diagnóstico se establece mediante serología, inmunofluorescencia, PCR-CMV, histopatología (inclusiones intranucleares basófilas con halo claro) y/o cultivos celulares, y el tratamiento se basa en antivirales específicos, en especial en individuos inmunodeprimidos.

Caso

Varón de 48 años sin antecedentes médicos, que presentó disnea de pequeños esfuerzos y edemas maleolares de 15 días de evolución. La exploración mostró crepitantes bibasales y la analítica 11.600 leucocitos con 78,5% de segmentados, 13,4% linfocitos y 7,2% monocitos, además de biomarcadores normales. El electrocardiograma presentaba bloqueo de rama izquierda previamente conocido. La radiografía de tórax reveló cardiomegalia e infiltrados intersticiales bilaterales (fig. 1) y la tomografía de tórax mostró engrosamiento intersticial difuso sobre imágenes de "vidrio deslustrado" (patrón "crazy paving") (fig. 2). Ante los hallazgos sugestivos de neumonitis intersticial se decidió no iniciar antibiótico-terapia. El ecocardiograma transtorácico reveló dilatación ventricular con disfunción sistólica severa (fig. 3, Anexo disponible en la web, Vídeo 1), por lo que se trasladó a Cardiología. Una coronariografía mostró lesiones severas en arteria descendente anterior distal, circunfleja proximal y aguda marginal, que no justificaban la disfunción

miocárdica. La cardi resonancia se realizó un mes después del inicio de los síntomas y mostró hiperintensidad anterolateral con realce subepicárdico tardío, dilatación del ventrículo izquierdo y FEVI del 13%, compatible con miocarditis subaguda. Los anticuerpos IgM e IgG anti-CMV y PCR anti-CMV resultaron positivos, por lo que se inició tratamiento con valganciclovir oral durante dos semanas. Evolucionó de manera satisfactoria y tres meses después permanecía clínicamente estable, con disnea basal clase II de la NYHA y FEVI de 45% según ecocardiografía de control.

Discusión

Kuhl et al. detectaron DNA de citomegalovirus en 2 pacientes en una cohorte de 245 casos de miocardiopatía dilatada con disfunción sistólica moderada-severa de origen indeterminado (0,8%) a través de muestras de biopsia endomiocárdica¹³. Por su parte, Kytö et al. describieron PCR positiva para DNA de CMV en 17 muestras de anatomía patológica de 40 pacientes fallecidos por miocarditis aguda fatal (38%)¹⁴. El diagnóstico serológico se fundamenta en la presencia de IgM anti-citomegalovirus positivo o incremento de títulos de IgG anti-CMV respecto a los previos. La PCR del CMV en sangre generalmente es negativa en pacientes con miopericarditis o neumonía por CMV, si bien su positividad, junto con la presencia de células grandes con cuerpos de inclusión basófilos intranucleares en "ojo de búho" en biopsia endomiocárdica o pulmonar establecen el diagnóstico de certeza ("gold-standard"). La biopsia endomiocárdica está indicada ante miocarditis aguda con presentación clínica en forma de insuficiencia cardíaca aguda (2 semanas-3 meses) sin enfermedad arterial coronaria significativa. Una presentación clínica similar a síndrome coronario agudo tras descartar lesiones coronarias significativas puede justificar la biopsia en centros especializados donde la tasa de complicaciones mayores es menor de 1%¹⁵.

En la actualidad existen agentes antivirales específicos para el tratamiento de la infección aguda por citomegalovirus, que incluye ganciclovir, valganciclovir, foscarnet y cidofovir. En pacientes inmunocompetentes la infección

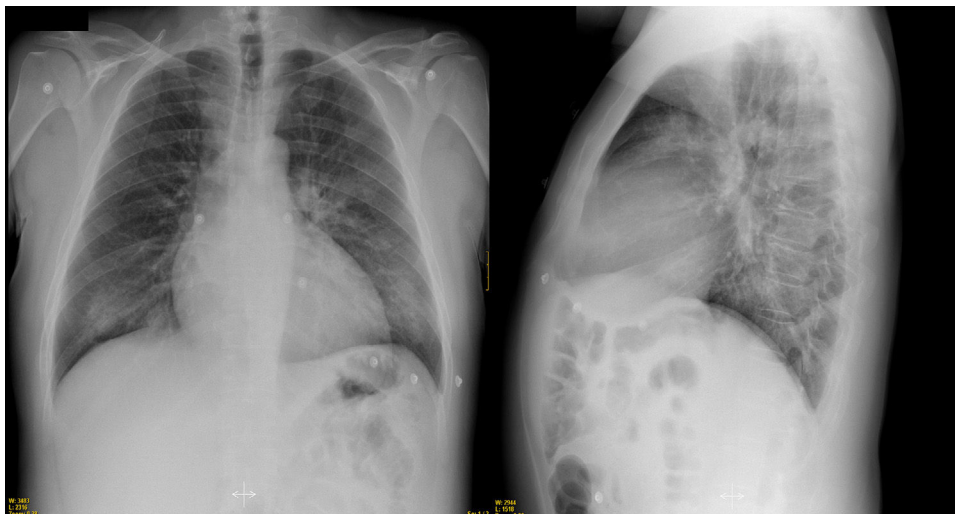


Figura 1 Infiltrados intersticiales pulmonares bilaterales.

Conflictos de intereses

Ninguno.

Anexo. Material adicional

Se puede consultar material adicional a este artículo en su versión electrónica disponible en [doi:10.1016/j.rccar.2018.02.004](https://doi.org/10.1016/j.rccar.2018.02.004).

Bibliografía

- Murray PR, Rosenthal KS, Phaller MA. Microbiología médica. 5ª ed. Barcelona: Elsevier; 2008.
- Carlstrom G. Virologic studies on cytomegalovirus inclusion disease. *Acta Paediatr Scand.* 1965;54:17–23.
- Krech U. Complement-fixing antibodies against cytomegalovirus in different parts of the world. *Bull World Health Organ.* 1973;49:103–6.
- Galve E, Alfonso F, Ballester M, Castro A, Fernández R, Penas M, et al. Guías de práctica clínica de la Sociedad Española de Cardiología en miocardiopatías y miocarditis. *Rev Esp Cardiol.* 2000;53:360–93.
- Adler Y, Charron P, Imazio M, Badano L, Barón-Esquivias G, Bogaert J, et al. 2015 ESC Guidelines for the diagnosis and management of pericardial diseases. *Eur Heart J.* 2015;36:2873–4.
- Cohen JI, Corey GR. Cytomegalovirus infection in the normal host. *Medicine (Baltimore).* 1985;64:1000.
- Campbell PT, Li JS, Wall TC, O'Connor CM, Van Trigt P, Kenney RT, et al. Cytomegalovirus pericarditis: a case series and review of the literature. *Am J Med Sci.* 1995;309:229.
- Grilli E, Galati V, Bordi L, Taglietti F, Petrosillo N. Cytomegalovirus pneumonia in immunocompetent host: case report and literature review. *J Clin Virol.* 2012;55:356.
- Vögel FS. Enhanced susceptibility of proliferating endothelium to salivary gland virus under naturally occurring and experimental conditions. *Am J Pathol.* 1958;4:1069–79.
- Shoyama T, Hokano M, Watanabe Y, Yokoyama E, Sekiguchi R, Sumita K, et al. Generalized cytomegalic inclusion disease in an adult, with a primary systemic involvement of lymph nodes –a case report. *Acta Pathol Jpn.* 1969;19:511–24.
- Eddleston M, Peacock S, Juniper M, Warrell DA. Severe cytomegalovirus infection in immunocompetent patients. *Clin Infect Dis.* 1997;24:52–6.
- Fernández-Ruiz M, Muñoz-Codoceo C, López-Medrano F, Faré-García R, Carbonell-Porras A, Garfía-Castillo C, et al. Cytomegalovirus myopericarditis and hepatitis in an immunocompetent adult: successful treatment with oral valganciclovir. *Intern Med.* 2008;47:1963.
- Kühl U, Pauschinger M, Noutsias M, Seeberg B, Bock T, Lassner D, et al. High prevalence of viral genomes and multiple viral infections in the myocardium of adults with “idiopathic” left ventricular dysfunction. *Circulation.* 2005;111–887.
- Kytö V, Vuorinen T, Saukko P, Lautenschlager I, Lignitz E, Saraste A, et al. Cytomegalovirus infection of the heart is common in patients with fatal myocarditis. *Clin Infect Dis.* 2005;40:683.
- Domínguez F, Kühl U, Pieske B, Garcia-Pavia P, Tschöpe C. Actualización sobre miocarditis y miocardiopatía inflamatoria: el resurgir de la biopsia endomiocárdica. *Rev Esp Cardiol.* 2016;69:178–87.