



# Divertículo epifrénico

## Descripción de un caso clínico y revisión de la literatura

KARINA VEGA, MD\*, RAFAEL ANDRADE-ALEGRE, MD, FACS, FCCP\*, LUIS LAMBRANO, MD.

*Palabras clave:* divertículo del esófago, enfermedades del esófago, manometría, esofagoplastia.

### Resumen

*El divertículo epifrénico es una patología poco frecuente. La etiología y el tratamiento han sido motivo de controversia a través de los años. Se presenta el caso de un paciente con divertículo epifrénico con síntomas incapacitantes que fue sometido a diverticulectomía y esofagomiotomía. Se discuten la etiología, el diagnóstico y tratamiento.*

### Introducción

Los divertículos epifrénicos se desarrollan en los últimos 10 cm del esófago y casi siempre son de tipo pulsión; no son más que la herniación de la mucosa y submucosa a través de las capas musculares del esófago. Se considera que estos divertículos ocurren por aumento de la presión intraluminal del esófago <sup>(1)</sup>. Su etiología y tratamiento han sido motivo de controversia a través de los años. Se presenta un caso de divertículo

epifrénico y se discute la etiología, métodos diagnósticos y tratamiento.

### Caso clínico

Paciente de sexo masculino, de 39 años, con historia de nueve meses de evolución caracterizada inicialmente por disfagia a sólidos y luego a líquidos. También manifiesta episodios de regurgitación, dolor torácico y pérdida de 17 kg de peso. Por la sintomatología se realiza esofagograma que mostró leve dilatación del esófago y un divertículo en el tercio distal del esófago, en la pared lateral derecha, de 5 cm en su diámetro mayor (figura 1). Luego se efectuó endoscopia alta que mostró divertículo yuxtacardial casi totalmente ocluido por material alimentario parcialmente digerido (figura 2). La presión del divertículo sobre la pared del esófago ocluía parcialmente el esfínter esofágico inferior (EEI). Sin embargo, el endoscopio pasó al estómago sin resistencia no encontrándose lesiones en éste. Se solicitó manometría esofágica que reveló contracciones aperistálticas en 80% de las degluciones húmedas, de duración, amplitud y velocidad de propagación normal. El EEI presentó relajación normal a la deglución y medía 3 cm, con una presión basal de 8 de mm Hg. El diagnóstico manométrico fue trastorno motor inespecífico del esófago.

\* Sección de Cirugía Torácica y Servicio de Gastroenterología del Hospital Santo Tomás, ciudad de Panamá, Panamá.

Fecha de recibo: Septiembre 16 de 2005

Fecha de aprobación: Diciembre 20 de 2005

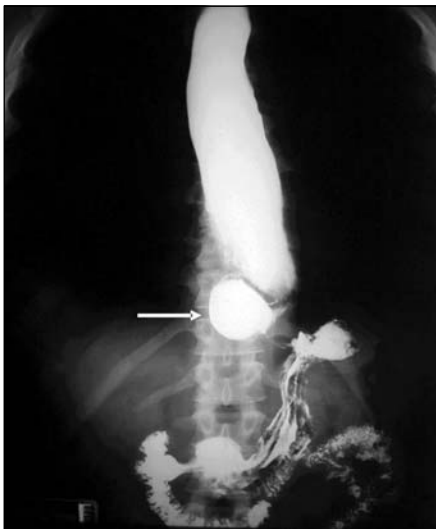


FIGURA 1. Esofagograma. La flecha señala un divertículo esofágico distal. Se observa leve dilatación del esófago.

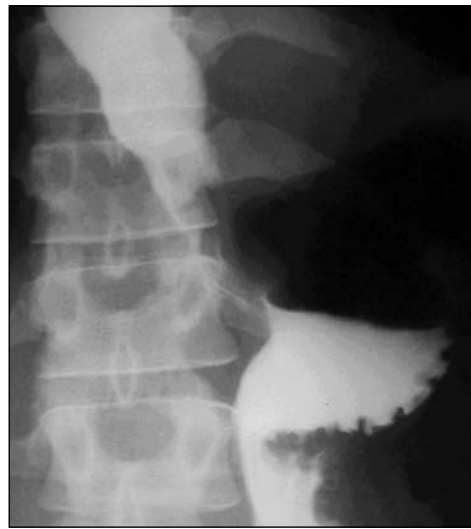

FIGURA 3. Esofagograma al quinto día posoperatorio. No hay escape del medio de contraste.

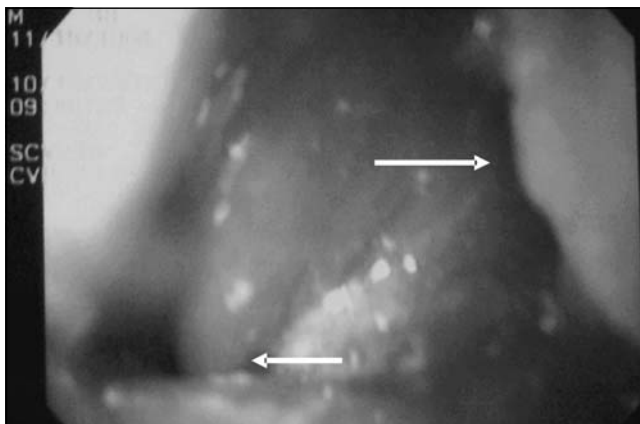


FIGURA 2. Fotografía endoscópica. En la parte superior derecha se observa el divertículo con contenido alimentario y a la izquierda, la región inferior del esfínter esofágico.

Con estos hallazgos el paciente fue llevado a cirugía; se realizó toracotomía lateral izquierda sobre el borde de la octava costilla y resección del divertículo usando TA 30 –3.5 mm (US Surgical). Luego se aproximaron los músculos sobre la línea de grapas. Seguidamente se practicó esofagomiotomía de aproximadamente 8 cm en la pared opuesta al divertículo por arriba y debajo del divertículo pero sin involucrar el EEI. Posoperatorio sin complicaciones y el paciente fue dado de alta al séptimo día. El esofagograma de control no evidenció escape del medio (figura 3). A los seis meses de la cirugía el paciente se encuentra asintomático y tolera dieta corriente; ha recuperado 7 kg de peso. La endoscopia de control fue normal, sin evidencia de reflujo.

## Discusión

Los divertículos epifrénicos son poco frecuentes. No obstante, su verdadera incidencia es desconocida, pues muchos pacientes asintomáticos pueden pasar inadvertidos. Por lo general estos divertículos se presentan en la edad media y en los ancianos, con discreta mayoría en el sexo masculino. Trastek <sup>(2)</sup> de la Clínica Mayo encontró que la relación del divertículo epifrénico era de 1 a 5 al compararla con el divertículo faringoesofágico.

La sintomatología del divertículo epifrénico es variable: algunos son completamente asintomáticos y su diagnóstico se hace de forma casual; otros tienen síntomas leves. Un tercer grupo muestra síntomas incapacitantes como el caso que presentamos. La regurgitación puede comprometer la vida del paciente por aspiración que suele producir insuficiencia respiratoria y neumonía. La mayoría de los autores coinciden en que los pacientes asintomáticos pueden manejarse conservadoramente con seguimiento y controles regulares <sup>(3-5)</sup>, pero Altorki <sup>(6)</sup>, opina que todos los pacientes con síntomas o sin éstos deben ser operados. Por ello se basa en su experiencia personal, en la cual el 45% de los pacientes evidenciaron neumonía por aspiración.

Todos coinciden en que los pacientes sintomáticos deben ser tratados quirúrgicamente.

El principal método diagnóstico es el esofagograma (7-9); con este estudio se demuestra el divertículo y otras anomalías que puedan coexistir. La endoscopia complementa los hallazgos del esofagograma y permite evacuar la cavidad del divertículo cuando ésta se encuentra llena de material alimentario como ocurrió en nuestro caso. La manometría es un estudio obligatorio en estos pacientes, pues los divertículos epifrénicos son más una complicación de algún trastorno de la motilidad del esófago que una anomalía anatómica. Ya Mondiere (10), en 1833 sugería que la presión intraluminal del esófago era la responsable del desarrollo de los divertículos. Este concepto ha sido validado por otros autores (3, 11-14) en diferentes estudios de manometría esofágica. No obstante, el mayor obstáculo para la aceptación generalizada de este concepto ha sido la inconsistencia en identificar el trastorno de la motilidad. Nehra y cols. (15), en el 2002 reportaron 100% de trastornos de la motilidad en 21 casos consecutivos de divertículos epifrénicos. Consideran que esto se debe a que realizan la manometría durante 24 horas (ambulatoria), en lugar de las lecturas estacionarias que hacen la mayoría y que pueden no ser del todo fidedignas. Dentro de los trastornos motores se incluyen: espasmo difuso intermitente del esófago, esfínter esofágico inferior hipertónico con peristalsis normal o relajación incoordinada, trastornos inespecíficos y acalasia (16-18). Esta última tiene incidencia muy variable en pacientes con divertículos epifrénicos, desde un 3% en la serie de Santy (19) a 24% de Benacci (3) y 43% de Nehra (15).

El tratamiento tiene varios aspectos controvertidos una vez se opta por la vía quirúrgica. Aparte de la resección del divertículo o diverticulopexia, que puede realizarse cuando el cuello del divertículo es grande, es necesario eliminar la causa del aumento de presión intraluminal responsable del desarrollo del divertículo; incluso esto es más importante que la misma resección del divertículo (20). Hay aceptación de que la cirugía debe incluir esofagomiotomía, pero la extensión de ésta sigue siendo motivo de discusión (1, 3, 15, 21). Streitz (12) promueve la miotomía sólo en el área de la anomalía motora sin tocar el EEI a menos que éste se encuentre hipertensivo. De esta forma también se evita tener que realizar un procedimiento antirreflujo.

Nehra (15) opina que la miotomía debe involucrar el EEI pues la miotomía reduce la amplitud de las contrac-

ciones creando una situación potencial para disfagia al relajarse el EEI manométricamente de forma apropiada pero no anatómicamente. Esta miotomía del EEI requiere la realización de un procedimiento antirreflujo. En nuestro caso la esofagomiotomía fue de 8 cm, es decir, varios cm por arriba del cuello del divertículo hasta el esfínter EEI pero sin afectarlo. No practicar la miotomía aumenta el riesgo de mortalidad y morbilidad. La diverticulectomía sin miotomía se ha asociado con mayor incidencia de recurrencia del divertículo y con escapes de la línea de sutura (15, 22). Otra diferencia de opinión se relaciona con el abordaje quirúrgico; Jordan (5) prefiere el abordaje abdominal, pero la mayoría se inclina por el torácico. A pesar que la mayoría de los divertículos son derechos (8, 15), se prefiere el abordaje por el tórax izquierdo puesto que ofrece una exposición superior para la miotomía y de ser necesario permite acceder fácilmente al cardias. No es difícil disecar el divertículo desde el lado izquierdo.

Con el auge de la laparoscopia y la toracoscopia videoasistida, las técnicas mínimamente invasivas también son utilizadas para el tratamiento del divertículo epifrénico. Ambas técnicas son factibles y pareciera que dentro de éstas la laparoscopia sería la más indicada; sin embargo, el procedimiento por esta vía requiere de funduplicatura y puede ser difícil alcanzar el cuello del divertículo si éste es más proximal y también podría ser complicado realizar una miotomía tan alta. Por otro lado está el riesgo de neumotórax, incluso a tensión (23-27). La vía toracoscópica parece ser más apropiada cuando el divertículo está alejado del EEI, pero de ser necesaria la funduplicatura resulta mejor por la vía abdominal (28-29). El número de casos por técnicas mínimamente invasivas es todavía pequeño; Braghetto (30), en una reciente revisión encontró sólo 22 casos.

En resumen, se presenta un paciente con divertículo epifrénico grande, muy sintomático sometido a diverticulectomía y esofagomiotomía. No se evidenciaron complicaciones operatorias y fue dado de alta tolerando dieta corriente. A los seis meses de la cirugía se encuentra asintomático y la endoscopia de control fue normal. Se considera que el divertículo epifrénico es resultado de un trastorno motor del esófago, que debe ser sometido a esofagomiotomía concomitantemente con resección del divertículo. Es mandatoria la realización de manometría esofágica preoperatoria para establecer la extensión de la miotomía.

## Epiphrenic diverticulum. A clinical case and literature review

### Abstract

*The epiphrenic diverticulum is a rare entity, and its etiology and therapy have been controversial. We present the case of a 39-year old man with incapacitating symptomatology who underwent diverticulectomy and esophagomyotomy. We discuss the etiology, diagnosis and treatment of the epiphrenic diverticulum.*

*Key words: esophageal diverticulum, esophageal diseases, manometry, esophagoplasty.*

---

### Referencias

1. ORRINGER M. Epiphrenic diverticula: Fact and Fable. *Ann Thorac Surg* 1993; 55: 1067-1068.
2. TRASTEK V, PAYNE W. Esophageal diverticula. In: Shields TW (ed.). *General Thoracic Surgery*. Philadelphia. Lea and Febiger, 1989; 989-1001.
3. BENACCI J, DESCHAMPS C, TRASTEK V, *et al*. Epiphrenic diverticulum: results of surgical treatment. *Ann Thorac Surg* 1993; 55: 1109-14.
4. JORDAN P, KINNER B. New look at epiphrenic diverticula. *World J Surg* 1999; 23: 147-52.
5. THOMAS M, ANTHONY A, FOSH B, *et al*. Esophageal diverticula. *Br J Surg* 2001; 88: 629-642.
6. ALTORKI N, SUNAGAWA M, SKINNER D. Thoracic esophageal diverticula. Why is operation necessary? *J Thorac Cardiovasc Surg* 1993; 105: 260-264.
7. BAKER M, ZUCCARO G, ACHKAR E, RICE T. Esophageal diverticula: patient assessment. *Semin Thorac Cardiovasc Surg* 1999; 11: 326-336.
8. FASANO N, LEVINE M, RUBESIN S, *et al*. Epiphrenic diverticulum: clinical and radiographic findings in 27 patients. *Dysphagia* 2003; 18: 9-15.
9. CHIOCCA JC, SALIS GRACIELA B. Esophageal intramural pseudodiverticulosis. *Acta Gastroenterol Latinoam* 1990; 20: 45-50.
10. MONDIERE J. Notes sur quelques maladies de l'oesophage. *Arch Gen Med Paris* 1833; 3: 28-65.
11. RIVKIN L, BREMMER C, BREMMER CH. Pathophysiology of mid-oesophageal and epiphrenic diverticula. *S Afr Med J* 1984; 66: 127-129.
12. STREITZ J, GLICK M, ELLIS F. Selective use of myotomy for treatment of epiphrenic diverticula. Manometric and clinical analysis. *Arch Surg* 1992; 127: 585-587.
13. HUDSPETH D, THORNE M, CONROY R, *et al*. Management of epiphrenic esophageal diverticula. A fifteen year experience. *Am Surg* 1993; 59: 40-42.
14. OTT D, HODGE R, CHEN M. Achalasia associated with esophageal diverticula. Prevalence and potential implications. *J Clin Gastroenterol* 1994; 18: 343-346.
15. NEHRA D, REGINALD L, DEMEESTER T, *et al*. Physiologic basis for the treatment of epiphrenic diverticulum. *Ann Surg* 2002; 235: 346-354.
16. ZELTER AR, CHIOCCA JC, SALIS GB, MAZURE PA. Esophageal pathology associated with achalasia. *Acta Gastroenterol Latinoam* 1982; 12: 23-32.
17. PÉREZ GARCÍA R, ENCINAS BRAMBILA JM. Divertículo epifrénico asociado a acalasia. *Rev Hosp Jua Mex* 1999; 3: 55-58.
18. MAINIERE-HIDALGO J, SCHMITZ-GERSTLAVER I, MAINIERI-BREEDY G. Acalasia, estudio de 27 casos en el Hospital Calderón Guardia. *Acta Med Costarric* 2003; 45: 25-30.
19. SANTY P, MICHAUD P, VIARD H. Les diverticules associés au megaesophage. *Ann Chir* 1958; 12: 512-519.
20. BELSEY R. Functional disease of the esophagus. *J Thorac Cardiovasc Surg* 1966; 52: 164-188.
21. ALLEN M. Treatment of epiphrenic diverticula. *Semin Thorac Cardiovasc Surg* 1999; 11: 358-362.
22. FEKETE F, VONNS C. Surgical management of thoracic esophageal diverticula. *Hepatogastroenterology* 1992; 39: 97-99.
23. TINOCO RC, TINOCO AC, EL KADRE L. Perforated epiphrenic diverticulum treated by video laparoscopy. *Surg Endosc* 1999; 13: 270-272.
24. PERACCHIA A, ROSATI R, BONA S, *et al*. Laparoscopic treatment of functional diseases of the esophagus. *Int Surg* 1995; 80: 336-340.
25. ROSATI R, FUMAGALLI U, BONA S, *et al*. Diverticulectomy, myotomy and fundoplication through laparoscopy: a new option to treat esophageal diverticula? *Ann Surg* 1998; 227: 174-178.
26. MYERS B, DEMPSEY D. Laparoscopic resection of epiphrenic diverticula. *J Laparoendoscop Adv Surg Tech* 1998; 8: 201-207.

27. CHAMI Z, FABRE J, NAVARRO F, *et al.* Abdominal laparoscopic approach for thoracic epiphrenic diverticulum. *Surg Endosc* 1999; 13: 164-165.
28. STUART R, WYMAN A, CHAN A, *et al.* Thoracoscopic resection of esophageal diverticulum: a case report. *J Royal Coll Surg Edinb* 1996; 41: 118-119.
29. SAW E, McDONALD T, KAM N. Video-assisted thoracoscopic resection of an epiphrenic diverticulum with esophagomyotomy and partial fundoplication. *Surg Laparosc Endosc* 1998; 8: 145-148.
30. BRAGHETTO I, OWEN KB, VALLADARES H. Divertículos esofágicos. Tratamiento quirúrgico. *Gastr Latinoam* 2005; 16: 122-126.

**Correspondencia:**

**RAFAEL ANDRADE-ALEGRE, FACS, FCCP**

**Jefe de la Sección de Cirugía Torácica**

**Hospital Santo Tomás**

**Correo electrónico: toravasc@cwpanama.net**

**Panamá.**

## FE DE ERRATAS

En la *Revista Colombiana de Cirugía* volumen 20 número 4 de octubre-diciembre, en el artículo Interpretación clínica de los experimentos clínicos en cáncer del doctor EDUARDO TORREGROZA-DIAZGRANADOS, en la tabla 2 de página 214 aparece un error de ésta al cambiarse

el contenido de la celda b y celda c. Así, en donde erróneamente aparece el contenido de la celda c debe aparecer "falsos positivos, error tipo I, celda b"; y en donde erróneamente aparece el contenido de la celda b debe aparecer "falsos negativos, error tipo II, celda c".

TABLA 2  
*Analogía entre las pruebas diagnósticas y los resultados y conclusiones de un experimento clínico*

Resultados de la prueba y conclusión del EC	Condición de las personas y relación real de los dos tratamientos	
	Enfermos Hay diferencia	Sanos No hay diferencia
Resultado positivo Hay diferencia en los tratamientos	Verdaderos positivos Conclusión correcta  (a)	Falsos negativos Error tipo II  (c)
Resultado negativo No hay diferencia en los tratamientos	Falsos positivos Error tipo I  (b)	Verdaderos negativos Conclusión correcta  (d)

Debe decir

TABLA 2  
*Analogía entre las pruebas diagnósticas y los resultados y conclusiones de un experimento clínico*

Resultados de la prueba y conclusión del EC	Condición de las personas y relación real de los dos tratamientos	
	Enfermos Hay diferencia	Sanos No hay diferencia
Resultado positivo Hay diferencia en los tratamientos	Verdaderos positivos Conclusión correcta  (a)	Falsos positivos Error tipo I  (b)
Resultado negativo No hay diferencia en los tratamientos	Falsos negativos Error tipo II  (c)	Verdaderos negativos Conclusión correcta  (d)

# Congresos de Cirugía

## **ARGENTINA**

77 Congreso Argentino de Cirugía  
16-18 de noviembre de 2006  
Buenos Aires.

### *Informes*

Asociación Argentina de Cirugía  
Presidente Congreso 2006: Dr. Alejandro Oria  
Tels.: (54 114) 8226489  
Fax: (54 114) 8226458  
info@aac.org.ar

## **ALEMANIA**

Asociación Europea de Cirugía Endoscópica - EAES  
10th World Congress of Endoscopic Surgery - IFSES  
Septiembre 13-16 de 2006  
Berlín

### *Informes*

Ms Ria Palmen  
Tel.: +31 10 2525288  
Fax: +31 40 2523102  
info@eaes-eur.org  
www.eaes-eur.org

## **BRASIL**

27 Curso de entrenamiento en cirugía videolaparoscópica  
Sociedad Brasileira de Videocirurgía  
Mayo 7-14 de 2006  
Goiania, Goias. Brasil

### *Informes*

Renata Pereira  
Telefax: 62 32410652  
imersao@terra.com.br  
www.imersao.cedo.com.br

## **CHILE**

Congreso Chileno de Cirugía  
19-22 de noviembre de 2006  
Valdivia

### *Informes*

Sociedad de Cirujanos de Chile  
Tel.: 562 2362831  
Fax: 562 2351741  
sociedad@entelchile.net

## **COLOMBIA**

Congreso Intermedio –  
Asociación Colombiana de Cirugía  
“Trauma y Sepsis: Retos para el milenio”  
Hotel Intercontinental  
Cali  
Abril 27 y 28 de 2006

XXXII Congreso Nacional “Avances en Cirugía”  
Centro de Convenciones Gonzalo Jiménez de Quesada  
22-25 de agosto de 2006

### *Informes*

Asociación Colombiana de Cirugía  
Telefax: (571) 2574560 – 2574501 – 6114776  
ascolcirugia@etb.net.co  
Home page: www.ascolcirugia.com  
Bogotá

## **CUBA**

IX Congreso Cubano de Cirugía  
Sociedad Cubana de Cirugía  
7-10 de noviembre de 2006  
Palacio de Convenciones  
Habana

### *Informes:*

Dr. José Miguel Goderich Lalan  
Tel.: 537 294977  
Fax: 537 287996  
pepin@mediras.scu.dls.cu

## **ESPAÑA**

16<sup>th</sup> World Congress of the International Association of Surgeons & Gastroenterologists  
25 – 27 de mayo de 2006  
Madrid

### *Informes:*

Dr. Enrique Moreno González  
Tel.: 34 91 3908329  
Fax: 3491 3908523  
ccongreso.hdoc@salud.madrid.org  
www.iasg2006.com

6<sup>th</sup> Mediterranean & Middle Eastern  
Congreso de Cirugía Endoscópica  
Octubre 25-27 de 2006

Palacio de Ferias y Congresos de Málaga

### *Informes:*

Tel.: + 34607375566  
Fax: + 34983132666  
secretaria@mmesamalaga.com  
www.mmesamalaga.com

## **ESTADOS UNIDOS**

American College of Surgeons  
Spring Meeting  
34<sup>th</sup> Annual Spring Meeting  
Abril 23-26 de 2006  
Dallas. Tx

### *Informes:*

# Congresos de Cirugía

American College of Surgeons  
Tel.: 312 2025000  
Fax : 312 2025001  
postmaster@facs.org  
www.facs.org

Society of American Gastrointestinal and Endoscopic Surgeons- SAGES & IPEG  
Abril 26-29 de 2006  
Dallas, Tx.  
*Informes:*  
Tel.: (310) 4370544  
Fax: (310) 4370585  
sagesweb@sages.org  
www.sages.org

VII Congreso Latinoamericano de Cirugía Endoscópica – ALACE -  
Hotel Loews. South Beach Fl.  
11 a 15 de Julio de 2006  
*Informes:*  
Dr. Natan Zundel  
alace2006miami@yahoo.com  
Fax: 305 4660575  
www.alace2006miami.com

92 American College of Surgeons  
Octubre 8-12 de 2006  
Chicago. IL  
*Informes:*  
American College of Surgeons  
Tel.: 312 2025000  
Fax: 312 2025001  
postmaster@facs.org  
www.facs.org

## MÉXICO

XXXVI Congreso Nacional de Coloproctología  
Sociedad Mexicana de Coloproctología  
17-20 de Mayo de 2006  
Cancún  
*Informes:*  
gineco@servimed.com.mx  
www.servimed.com.mx

XXX Congreso Internacional “Dr. Jorge Cervantes Castro”  
Asociación Mexicana de Cirugía  
Colegio de Postgraduados en Cirugía General  
Acapulco  
29 de octubre - 3 de noviembre de 2006  
*Informes:*  
Tels.: (52 - 55) 55343581 - 55244778

Fax: (5255) 55244958  
cirugia@mexis.com  
www.amcg.org.mx

3 Conferencia Interamericana de Cáncer de Mama  
Julio 27 a 29 de 2006  
Cancún México  
Organiza  
Universidad de Miami  
Coordinador DR. Orlando Silva  
www.imedex.com/announcements/243.asp  
Tels.: 770 7517332  
Fax: 770 7517334

## NICARAGUA

X Congreso Centroamericano y Panamá de Cirugía General  
Asociación Nicaragüense de Cirugía General  
20-23 de septiembre de 2006  
Centro de Convenciones Crown Plaza  
Managua  
*Informes:*  
Dr. Eduardo Miranda  
emiranda@cable.net.com.ni  
msequeirasuarez@yahoo.com

## PANAMA

XIV Congreso Nacional de Cirugía  
20-22 Julio de 2006  
Panamá  
*Informes:*  
Dr. Félix Bonilla  
felixbonilla@hotmail.com

## PERU

Sociedad de Cirujanos Generales del Perú  
X Congreso Internacional de Cirugía General  
Febrero 6 – 9 de 2007  
Hotel Sheraton de Lima  
*Informes:*  
informes@scgp.org  
www.scgp.org

## VENEZUELA

Sociedad Venezolana de Trauma  
Congreso Suramericano de Trauma Shock  
Junio 15 al 17 de 2006  
Hotel Radisson Eurobuilding  
Caracas  
*Informes:*  
Tels: 0414 3420031  
0414 3417436  
drpedrozerpa@yahoo.com