



Evaluación de la inserción de catéter peritoneal por laparoscopia en pacientes con diálisis peritoneal

NELSON RAMÍREZ BELTRÁN*, MD; CARLOS HERNANDO MORALES URIBE**, MD;
CAROLINA RAMÍREZ MORALES***, MD; CATALINA SÁNCHEZ VÉLEZ***, MD

Palabras clave: diálisis peritoneal, laparoscopia, cateterismo.

Resumen

Introducción. La diálisis peritoneal continua ambulatoria es una opción para pacientes que requieren diálisis y a quienes, por razones individuales o sociales, no se les puede realizar hemodiálisis. Su éxito depende del adecuado funcionamiento del catéter implantado. Las complicaciones de los catéteres son la infección y el mal funcionamiento por obstrucción. La colocación por vía laparoscópica permite la ubicación del catéter en la pelvis en forma segura y controlada, y la fijación del epiplón mayor al ligamento redondo evita la compresión del catéter por el epiplón con la consiguiente obstrucción.

Objetivo. Evaluar el funcionamiento y las complicaciones de los catéteres de diálisis peritoneal colocados por laparoscopia con fijación del catéter en la pelvis y omentopexia.

Materiales y métodos. Es un estudio descriptivo, retrospectivo, de 109 pacientes con insuficiencia renal crónica terminal a quienes se les colocó un catéter para diálisis peritoneal por laparoscopia, entre enero de 2002 y junio de 2005, en la Clínica las Américas, Medellín (Colombia).

Resultados. Se presentaron complicaciones en 60 pacientes con el catéter de diálisis peritoneal (55%) colocados por vía laparoscópica. La complicación más frecuente fue la infección en 58 pacientes (53,2%); dos presentaron obstrucción (1,8%), 1 presentó fuga de líquido (0,9%) y hubo un caso de ruptura del catéter (0,9%). Ningún paciente presentó hemorragia, perforación de órgano abdominal o hernia en el tiempo de seguimiento. El tiempo promedio de uso del catéter de diálisis peritoneal fue de 13 meses (DE=11,7). El tiempo promedio de supervivencia fue de 34,4 meses (IC 95%: 31,1 - 37,6).

Conclusiones. La técnica laparoscópica para la inserción de catéteres de diálisis peritoneal disminuye el riesgo de obstrucción del catéter por desplazamiento o por compresión del epiplón y presenta un menor número de complicaciones como hernia y sangrado. La frecuencia de complicaciones infecciosas es similar a la de la técnica quirúrgica abierta.

* Cirujano general, Clínica Las Américas, Medellín, Colombia.

** Cirujano general, M.Sc. en Epidemiología Clínica; profesor titular de Cirugía, Universidad de Antioquia; Clínica Las Américas, Medellín, Colombia.

***Estudiantes de pregrado, Medicina CES, Medellín, Colombia.

Fecha de recibo: Marzo 5 de 2007

Fecha de aprobación: Abril 7 de 2007

Introducción

La diálisis peritoneal continua ambulatoria es de amplio uso en el manejo de pacientes con insuficiencia renal crónica terminal ^(1, 2). Es una opción para pacientes que requieren diálisis y a quienes, por razones individuales o sociales, no se les puede realizar hemodiálisis. Hay varios métodos de inserción del catéter de diálisis peritoneal (Tenckhoff): la cirugía abierta, por punción con asistencia radiológica o sin ella y la inserción asistida por laparoscopia. Su éxito depende del adecuado funcionamiento del catéter implantado. Las complicaciones de los catéteres de diálisis peritoneal continua ambulatoria son la infección y el mal funcionamiento. La obstrucción del drenaje del líquido dializado a través del catéter puede resultar del depósito de detritus dentro de la luz del catéter, una posición inadecuada, el desplazamiento o la compresión por diversas estructuras intraperitoneales, entre ellas, el epiplón. La obstrucción del catéter implica la necesaria utilización de la hemodiálisis, genera gastos adicionales por el acceso vascular y la asistencia interdiaria a la unidad de diálisis mientras se reinicia la diálisis peritoneal luego de la desobstrucción o del reemplazo del catéter en un nuevo acto quirúrgico ⁽²⁾.

La colocación del catéter por el método laparoscópico permite su ubicación en la pelvis en forma segura y controlada, con fijación al peritoneo pélvico para evitar su desplazamiento y omentopexia (fijación del epiplón mayor con sutura al ligamento redondo del hígado) para evitar la compresión del catéter por el epiplón con la consiguiente obstrucción ⁽³⁾.

El presente trabajo se realizó para evaluar el funcionamiento de los catéteres de diálisis peritoneal colocados por laparoscopia con fijación del catéter en la pelvis y omentopexia, y sus complicaciones.

Materiales y métodos

Es un estudio descriptivo, retrospectivo, de las historias clínicas de los pacientes y de contacto telefónico. Se incluyeron todos los pacientes adultos con insuficiencia renal crónica terminal de la Unidad Renal de la Clínica Las Américas (Medellín, Colom-

bia) mayores de 18 años, a quienes se les colocó un catéter de diálisis peritoneal por técnica laparoscópica en el periodo comprendido entre enero de 2002 y junio de 2005. El acceso a la historia clínica se realizó bajo autorización de las directivas de la Institución. Se respetó la intimidad y privacidad de los pacientes incluidos en el estudio; ninguno de los datos obtenidos permitió su identificación. Se mantuvo la reserva estadística de los datos y de la información generada por la ejecución del proyecto. La información se procesó con el paquete estadístico SPSS 14.0.

Técnica de colocación del catéter de diálisis peritoneal por laparoscopia

Bajo anestesia general, el paciente se coloca en decúbito supino y en posición de Trendelenburg. Por incisión infraumbilical y a través de una aguja de Verres, se produce un neumoperitoneo con CO₂ a una presión de 12 mm Hg; en el espacio obtenido se coloca un trocar de 10 mm para el telescopio y se ubican en los flancos sendos trocates de 5 mm, utilizados para el portaagujas y la pinza disectora, maniobrados por el cirujano; éste toma el epiplón en tres puntos con material de sutura no absorbible (poliéster) y lo fija al ligamento redondo del hígado con anudado intracorpóreo, método conocido como omentopexia profiláctica.

El catéter de Tenckhoff se introduce a la cavidad pélvica por el puerto infraumbilical, previa extracción del telescopio; se coloca el extremo del catéter en cola de cerdo en el fondo de saco de Douglas y se fija por medio de una sutura intracorpórea al peritoneo pélvico; el otro extremo del catéter se extrae con pinza por el puerto de 5 mm del flanco izquierdo. Se ubica el retenedor distal preperitoneal, se retiran los trocates evacuando el neumoperitoneo y luego se tuneliza forma un túnel en "cuello de cisne" alrededor del catéter, quedando el retenedor proximal subcutáneo; se extrae el catéter del túnel por una incisión mínima en la piel, se coloca la extensión del catéter y se introducen 3,2 ml de heparina dentro para evitar la obstrucción por fibrina. Luego, se sutura la fascia de la incisión infraumbilical con material absorbible (vicryl 2/0) y, la piel, con nylon 4/0 (figura 1).

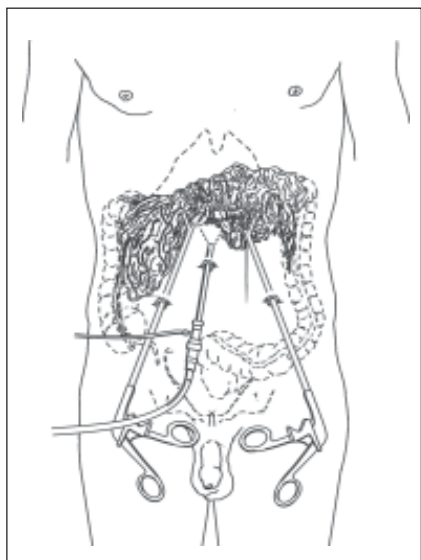


FIGURA 1. Representación esquemática de la omentopexia al ligamento redondo por vía laparoscópica. Clínica Las Américas. Medellín, enero 2002 – junio 2005.

Resultados

Durante el periodo de enero de 2002 a junio de 2005, en la unidad renal de la Clínica Las Américas se colocaron 109 catéteres de diálisis peritoneal (Tenckhoff) a pacientes con insuficiencia renal crónica terminal, por técnica laparoscópica y en forma ambulatoria. De ellos, 44 fueron hombres (40,4%) y 65 mujeres (59,6%), con una edad promedio de 58 años.

Las principales causas de insuficiencia renal crónica terminal en los pacientes sometidos a diálisis peritoneal fueron: nefropatía diabética en 46 pacientes (42,2%), nefropatía hipertensiva en 38 pacientes (34,9%) y otras causas (glomerulopatía, poliquistosis renal, uropatía obstructiva y uropatía autoinmune) en 25 pacientes (22,9%).

Las indicaciones para la diálisis peritoneal fueron cardiopatía, en 50 pacientes (45,9%), decisión voluntaria, en 43 pacientes (39,4%) y procedencia rural, en 22 pacientes (20,2%).

Se presentaron complicaciones en 60 pacientes con catéter de diálisis peritoneal (55%). La complicación más frecuente fue la infección en 58 pacientes (53,2%); dos presentaron obstrucción (1,8%), uno

presentó fuga de líquido (0,9%) y hubo un caso de ruptura del catéter (0,9%). Ningún paciente presentó hemorragia, perforación de órgano abdominal o hernia en el tiempo de seguimiento.

Entre los pacientes que presentaron infección, 50 desarrollaron peritonitis (45,9%), en 27 hubo peritonitis recurrente por segunda vez (24,8%), en 10, por tercera vez (9,2%) y en 5, por cuarta vez (4,6%). Diez y siete (15,6%) presentaron infección en el trayecto subcutáneo y 5 en el orificio de implantación (4,6%).

Los principales microorganismos aislados en los casos de peritonitis fueron *Staphylococcus aureus* y *Staphylococcus epidermidis*, con una frecuencia cada uno de 16%. Otros microorganismos aislados fueron *Escherichia coli*, *Pseudomonas aeruginosa*, *Candida albicans* y enterococos. En el 32% de las infecciones peritoneales no se aislaron gérmenes en los cultivos. El tiempo promedio libre de infección del catéter de diálisis peritoneal fue de 6,4 meses con desviación estándar (DE) de 7,04 (Rango: 0,3 a 36,6 meses).

De los dos pacientes que sufrieron obstrucción del catéter (1,8%), uno fue por taponamiento y uno debido a obstrucción por bridas. El tiempo libre de obstrucción fue de 12,9 meses, DE=11,7 (Rango: 0 a 41,4 meses).

El catéter de diálisis peritoneal se retiró en forma definitiva en 15 (13,8%) pacientes. Las razones de su retiro fueron: infección persistente en 5 (4,6%), trasplante renal en 4 (3,7%), disfunción en 4 (3,7%) y desvinculación del programa en 2 (1,8%).

El tiempo promedio de uso del catéter de diálisis peritoneal fue de 13 meses (DE=11,7) (Rango: 0 a 41), y el tiempo promedio de supervivencia fue de 34,4 meses (IC 95% 31,1 - 37,6). La curva de supervivencia de los catéteres de diálisis peritoneal en los pacientes con diálisis peritoneal continua ambulatoria se presenta en la figura 2.

En la figura 3 se presenta un resumen de los resultados de los catéteres de diálisis peritoneal continua ambulatoria colocados en el período de estudio.

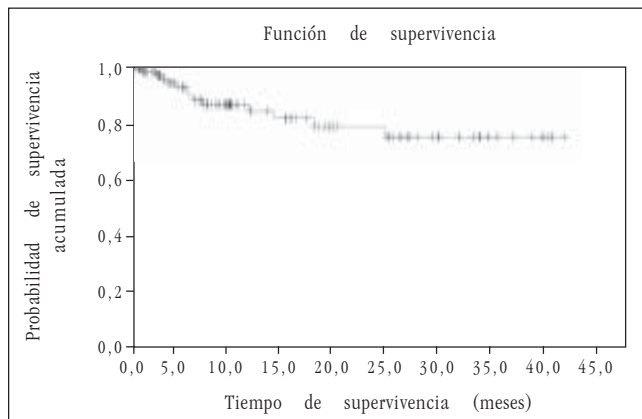


FIGURA 2. Curva de supervivencia de los catéteres de diálisis peritoneal en los pacientes con DPCA. Clínica Las Américas. Medellín, enero 2002 – junio 2005.

Durante el seguimiento ocurrió la muerte de 23 pacientes (21,1%). Las causas de muerte fueron: infarto agudo del miocardio en 3 (13%), peritonitis no resuelta en 4 (17,4%), falla cardíaca en 1 (4,3%), mieloma múltiple en 1 (4,3%) y enfermedad cerebrovascular en 1 (4,3%). La causa de muerte de 13 pacientes (56,5%) no se consignó en los registros.

Cuatro de las muertes (17,4%) estuvieron relacionadas con el catéter de diálisis peritoneal; todas ellas fueron secundarias a sepsis abdominal.

Discusión

La diálisis peritoneal continua ambulatoria es una técnica usada comúnmente para pacientes con insuficiencia renal crónica terminal quienes se encuentran en espera de un trasplante renal o tienen alguna contraindicación para el mismo ⁽¹⁾. La diálisis peritoneal se usa como alternativa a la hemodiálisis en: pacientes con insuficiencia renal crónica terminal que presentan falla cardíaca grave, enfermedad arterial coronaria e infarto de miocardio por inestabilidad cardiovascular durante el procedimiento de hemodiálisis, pacientes de bajos recursos económicos para evitar el desplazamiento interdiario a la unidad de diálisis, pacientes que viven en áreas rurales o urbanas donde no hay unidad renal, en viajeros frecuentes y, también, en aquéllos que se rehúsan a la hemodiálisis por temor a la necesidad de transfusión sanguínea ⁽¹⁻²⁾.

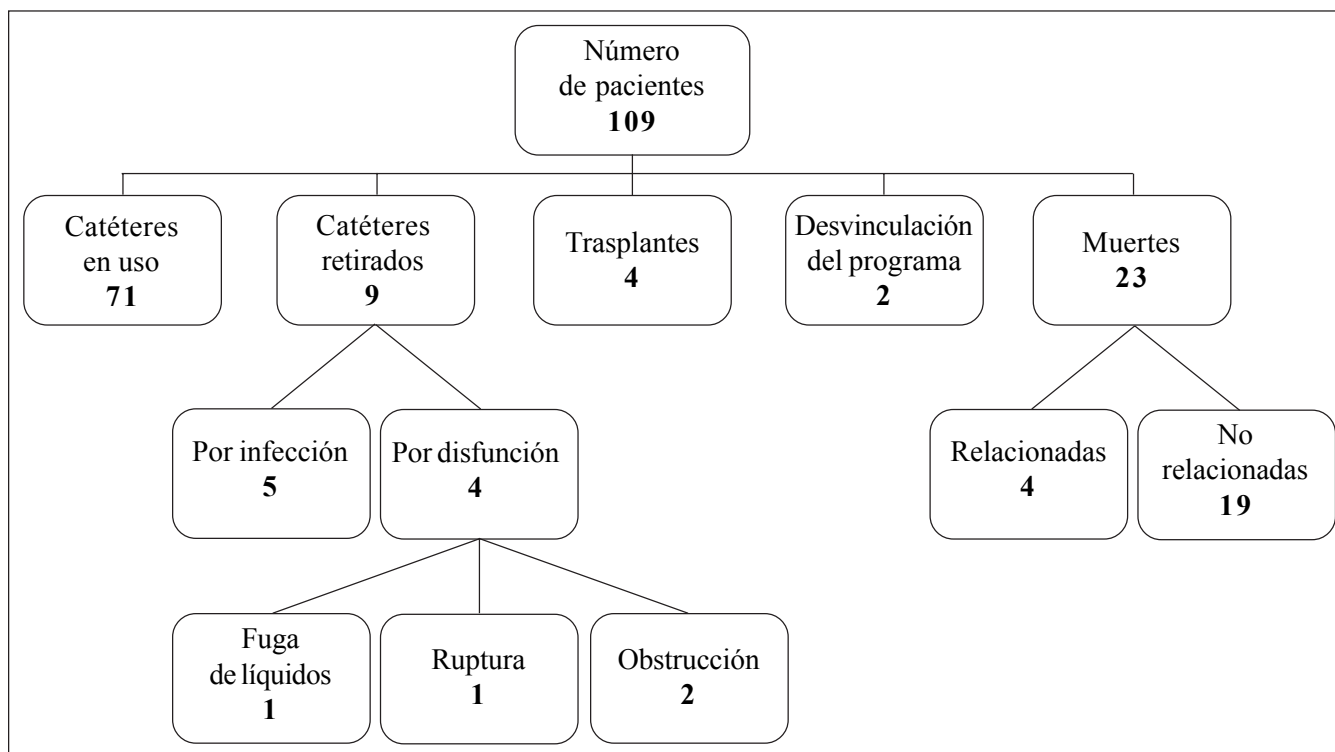


FIGURA 3. Resultados de los catéteres de diálisis peritoneal en los pacientes con diálisis peritoneal continua ambulatoria, Clínica Las Américas, Medellín, enero de 2002 a junio de 2005.

Las tres técnicas principales para inserción del catéter de diálisis peritoneal son la técnica quirúrgica abierta, la técnica por punción o con trocar y la técnica laparoscópica ^(2, 4)

El método ideal para la inserción del catéter de diálisis peritoneal continúa en debate. La técnica de cirugía abierta por minilaparotomía es la utilizada más comúnmente ⁽⁵⁾. La colocación por minilaparotomía requiere de anestesia general, posición de Trendelenburg e incisión de 2 cm vertical infraumbilical con apertura por planos hasta la cavidad peritoneal. Se introduce un conductor compuesto por camisa metálica y alma de varilla metálica maciza, por la incisión hasta la pelvis. Se retira el alma y por dentro de la camisa, que se mantiene en la posición lograda anteriormente, el catéter de Tenckhoff montado sobre guía de alambre hasta la pelvis, retirando el alambre guía lentamente al mismo tiempo que se introduce el catéter, el cual queda así en posición. A continuación, se realiza el cierre de la pared abdominal suturando el peritoneo y ubicando el retenedor distal en posición preperitoneal; luego se sutura la fascia y se forma un túnel en cuello de cisne alrededor del catéter. Al final, se inyecta heparina por el catéter ⁽⁶⁾.

La cirugía abierta conlleva al riesgo de formación de adherencias, posición incorrecta del extremo distal del catéter, dolor posoperatorio y desarrollo de hernia por la incisión; sus ventajas son la facilidad y la rapidez de la colocación ⁽⁵⁾.

La técnica por punción no ha tenido mucha aceptación debido al gran riesgo de lesiones viscerales por la falta de una visualización directa. Otra desventaja mayor de este método se refleja en la observación de que hasta en dos terceras partes de los casos se requiere más de una manipulación de los catéteres por su mal funcionamiento ^(7, 8).

En los últimos años se ha extendido la implantación del catéter por vía laparoscópica, la cual permite la visualización directa de la cavidad abdominal y, por lo tanto, una adecuada ubicación del catéter ^(9, 10).

Una variante técnica consiste en la ubicación de la punta del catéter sin fijación ⁽¹¹⁾. Sin embargo, es más común que se fije a la pared posterior del útero en las mujeres o al peritoneo vesical en los hombres ⁽¹²⁾.

Otra variante incluye la fijación laparoscópica del omento con el objetivo de prevenir la obstrucción debida al cubrimiento del catéter por el epiplón y lograr una mayor vida útil del catéter. La fijación del omento se puede hacer al ligamento redondo o el peritoneo parietal ^(3, 13-14).

Algunos autores proponen la omentopexia de manera selectiva en los casos en los cuales el epiplón alcanza el espacio retrovesical ⁽¹⁵⁾.

La técnica laparoscópica es, igualmente, una alternativa para la revisión de catéteres con disfunción debida a adherencias y cubrimiento del omento o a migración y doblamiento de su extremo pélvico ⁽¹⁶⁻¹⁸⁾.

La técnica laparoscópica permite la liberación de adherencias ocurridas por cirugías previas, ampliando el área de intercambio peritoneal y la realización de otros procedimientos quirúrgicos como colecistectomías y hernioplastias inguinales, y la evaluación de peritonitis intratable. Otras ventajas atribuidas a la técnica laparoscópica son incisiones más pequeñas, menor dolor posoperatorio y rápida recuperación a la actividad social y laboral ^(19, 20).

La peritonitis es la complicación más grave de la diálisis peritoneal continua ambulatoria en pacientes con insuficiencia renal crónica terminal y es responsable del 30% de las fallas de los catéteres ⁽²⁾.

Algunos autores han reportado grandes diferencias en su frecuencia de presentación cuando se le compara con la técnica de cirugía abierta (14,2% *versus* 52,2%) ⁽³⁾. Otras complicaciones son la infección del trayecto del catéter y la salida del retenedor. Los pacientes con diálisis crónica por catéter peritoneal pueden desarrollar peritonitis esclerosante, de causa desconocida, pero que se relaciona con el antecedente de peritonitis.

Recientemente, la Colaboración Cochrane publicó una revisión sistemática que evaluó las intervenciones relacionadas con el catéter para la prevención de peritonitis en diálisis peritoneal y no se encontraron diferencias significativas con respecto a la frecuencia de peritonitis, infección del trayecto y necesidad de remoción o reemplazo de los catéteres

por infección, entre las técnicas por laparoscopia y laparotomía ⁽²¹⁾.

En nuestro estudio, la principal complicación fue la infección, la cual se presentó en 53% de los pacientes; la mayoría de los casos fueron peritonitis. Posiblemente, el bajo nivel socioeconómico implique una inadecuada manipulación del catéter durante el intercambio hídrico y represente un factor de riesgo para desarrollar infección. La peritonitis secundaria a la infección del catéter fue la causa de muerte en tres pacientes y responsable del retiro de cinco catéteres.

Los diferentes estudios reportan una frecuencia de 60% a 70% de peritonitis debidas a cocos Gram positivos, principalmente *Staphylococcus aureus* o *Staphylococcus epidermidis* ^(3, 20). En el presente estudio se aisló *S. aureus* y *S. epidermidis* en 16%, Gram negativos en 26% y hongos en 2%.

La obstrucción mecánica del catéter de diálisis peritoneal es una de las complicaciones más frecuentes, como resultado de la posición inadecuada del catéter, el recubrimiento por el epiplón, la migración del catéter fuera de la pelvis o la compresión entre las asas por bridas. Estos problemas producen mal funcionamiento del catéter a corto o largo plazo.²²

La falla en la permeabilidad del catéter se produce en la técnica abierta en 4% a 34,3% de los catéteres, mientras que, con la técnica laparoscópica, se produce en 4,5% a 13% de los catéteres insertados.³ El tiempo libre de obstrucción del catéter peritoneal reportado en la literatura por la técnica laparoscópica es de 90,5% a 12 meses y, con la técnica abierta, de 71,4 en igual tiempo ⁽¹⁴⁻¹⁵⁾.

Las fallas de funcionamiento secundarias a la migración del catéter en los procedimientos quirúrgicos abiertos se reportan con una frecuencia entre 16% y 54% ^(4, 12). La fijación laparoscópica del catéter a la pelvis ha disminuido esta complicación hasta 5% ⁽²³⁾. En el presente estudio se reporta una menor incidencia de obstrucción del catéter de diálisis peritoneal (1,8%). Posiblemente la realización de la omentopexia, adicional a la fijación pélvica practicada en todos los pacientes, determine estos resultados.

Otra de las complicaciones del catéter de diálisis peritoneal es el desarrollo de hernias del sitio de inserción del catéter, que se encuentran en 7% de los pacientes intervenidos por técnica laparoscopia ⁽¹⁶⁾ y en 30% de los intervenidos por técnica abierta.^(4, 24- 25). Ningún paciente en nuestro estudio presentó hernias, sangrado ni perforación. Sólo un paciente presentó ruptura del catéter como causa de disfunción que obligó a su retiro.

La probabilidad de supervivencia de los catéteres colocados por vía laparoscópica en este grupo fue similar a reportes previos y significativamente mayor a la de los catéteres colocados por vía quirúrgica abierta ^(3, 15).

En conclusión, la técnica laparoscópica para la inserción de catéteres de diálisis peritoneal disminuye el riesgo de obstrucción del catéter por desplazamiento o por compresión por el epiplón y un menor número de complicaciones como hernias y sangrado. La fijación de la punta del catéter en la pelvis previene la migración del catéter lo cual, finalmente, se traduce en una pobre recuperación del líquido.

Otra ventaja de la colocación laparoscópica de los catéteres consiste en que el cierre de los puertos previene la filtración del fluido, lo cual permite el inicio inmediato de la diálisis. La filtración es menos significativa que en la técnica quirúrgica abierta, probablemente por el tamaño de las heridas.

La capacidad para realizar simultáneamente procedimientos quirúrgicos, como la hernioplastia preperitoneal, puede ser una ventaja adicional puesto que los procedimientos abiertos se acompañan comúnmente de filtración de líquido y recurrencia de la hernia.

La mortalidad por el método de colocación laparoscópico o abierto está relacionada con el riesgo inherente al acto quirúrgico (laparoscopia o laparotomía) y anestésico, sumado a la enfermedad de base y a la insuficiencia renal crónica. En esta serie no reportamos morbilidad relacionada con la anestesia general. Sin embargo, en aquellos pacientes en quienes la anestesia general esté contraindicada no debe realizarse el procedimiento laparoscópico.

Evaluation of laparoscopic placement of peritoneal catheter in patients undergoing peritoneal dialysis

Abstract

Introduction: Continuous or automated ambulatory peritoneal dialysis is an option for patients that for one or other individual or social reason can not undergo hemodialysis. Success of the modality depends on the good function of the implanted catheter. Infection and malfunction due to mechanical obstruction are the main complications. Laparoscopy permits the secure and controlled implantation of the catheter in the pelvic cavity, as well as fixation of the greater omentum to the round ligament, thus preventing entrapment of the catheter by the omentum with subsequent mechanical outflow obstruction.

Objective: To evaluate the functioning and complications of the peritoneal dialysis catheter placed by the laparoscopic method with fixation in the pelvis and omentopexy.

Materials and methods: This is a descriptive and retrospective study on 109 patients older than 18 years, with terminal chronic renal insufficiency that underwent laparoscopic placement of the peritoneal catheter, covering the period January 2002 to June 2005 at Clínica Las Américas, Medellín, Colombia.

Results: Sixty patients (55%) presented complications in this series of peritoneal catheter placement by the laparoscopic technique. The most common complication was infection, in 58 patients (53.2%); two patients (1.8%) developed outflow obstruction; one (0.9%) had persistent leakage of the dialysate, and in one the catheter broke (0.9%). There were no cases of hemorrhage, visceral perforation, or hernia. The average period of use of the peritoneal dialysis catheter was 13 months (DS 11.7), and the average survival time of the catheter was 34.4 months (CI 95% 31-1-37.6).

Conclusions: Laparoscopic placement of peritoneal dialysis catheters reduces the risk of catheter obstruction by displacement or by omental entrapment, and a reduced rate of complications such as hernias and bleeding. The rate of infectious complications is similar to those observed when the catheter is placed by the open technique.

Key words: peritoneal dialysis, laparoscopy, catheterization.

Referencias

1. D'ACHIARDI R, ARIZA M. Insuficiencia renal crónica. En: Borrero J, Montero O. Nefrología. 4ª edición. Medellín: Corporación para Investigaciones Biológicas; 2003. p.728-38.
2. RUIZ M, CASTELO S. Diálisis peritoneal. En: Borrero J, Montero O. Nefrología. 4ª edición. Medellín: Corporación para Investigaciones Biológicas; 2003. p.762-9.
3. OGUNC G, TUNCER M, OGUNC D, YARDIMSEVER M, ERSOY F. Laparoscopic omental fixation technique versus open surgical placement of peritoneal dialysis catheters. Surg Endosc. 2003;17:1749-55.
4. MOREIRAS PM, CUINA L, GOYANES GR, SOBRADO JA, GONZÁLEZ L. Mechanical complications in chronic peritoneal dialysis. Clin Nephrol. 1999;52:124-30.
5. BULMASTER JR, MILLER SF, LINLEY JR RK, JONES LM. Surgical aspects of the Tenckhoff peritoneal dialysis catheter: 7 years experience. Am J Surg. 1985;149:339-42.
6. EKLUND BH. Surgical implantation of CAPD catheters: Presentation of midline incision-lateral placement method and review of 110 procedures. Neprol Dial Transplan. 1995;10:386-90.

7. MESSANA JM, BLOCK GA, SWARTZ RD. Injury to the inferior epigastric artery complicating percutaneous peritoneal dialysis catheter insertion. *Perit Dial Int.* 2001;21:313-5.
8. SIMKIN EP, WRIGHT FK. Perforation injuries of the bowel complicating peritoneal catheter insertion. *Lancet.* 1968;7533:64-7.
9. BEYERLEIN-BUCHER C, ALBERT FW. Endoscopic peritoneal dialysis catheter placement. *Contrib Nephrol.* 1991;89:28-30.
10. CRABTREE JH, FISHMAN A. Video laparoscopic implantation of long term peritoneal dialysis catheters. *Surg Endosc.* 1999;13:186-90.
11. DALGIC A, ERSOY E, ANDERSON ME, LEWIS J, ENGIN A, D'ALESSANDRO AM. A novel minimally invasive technique for insertion of peritoneal dialysis catheter. *Surg Laparosc Endosc Percutan Tech.* 2002;12:252-4.
12. TSIMOYIANNIS EC, SIAKAS P, GLANTZOUNIS G, TOLI C, SFERPOULOS G, PAPPAS M, MANATAKI A. Laparoscopic placement of the Tenckhoff catheter for peritoneal dialysis. *Surg Laparosc Endosc Percutan Tech.* 2000;10:218-21.
13. OGUNC G. A new laparoscopic technique for CAPD catheter placement. *Perit Dial Int.* 1999;19:493-4.
14. OGUNC G. Video laparoscopy with omentopexy: A new technique to allow placement of a catheter for continuous ambulatory peritoneal dialysis. *Surgery Today.* 2001;31:942-4.
15. CRABTREE JH, FISHMAN A. Selective performance or prophylactic omentopexy during laparoscopic implantation of peritoneal dialysis catheters. *Surg Laparosc Endosc Percutan Tech.* 2003;13:180-4.
16. YILMAZLAR T, YAVUZ M, CEYLAN H. Laparoscopic management of malfunctioning peritoneal dialysis catheters. *Surg Endosc.* 2001;15:820-2.
17. CRABTREE JH, FISHMAN A. Laparoscopic epiploxy of the greater omentum and epiploic appendices in the salvaging of dysfunctional peritoneal dialysis catheters. *Surg Laparosc Endosc.* 1996;6:176-80.
18. OVNAT A, DUKHNO I, PINSK I, PEISER J, LEVY I. The laparoscopic option in the management of peritoneal dialysis catheter revision. *Surg Endosc.* 2002;16:698-9.
19. BEYERLEIN-BUCHER C, ALBERT FW. Endoscopic peritoneal dialysis catheter placement. *Contrib Nephrol.* 1991;89:28-30.
20. OGUNC G. Video laparoscopy with omentopexy: A new technique to allow placement of a catheter for continuous ambulatory peritoneal dialysis. *Surgery Today.* 2001;31:942-4.
21. JWO SC, CHEN KS, LIN YY. Video-assisted laparoscopic procedures in peritoneal dialysis. *Surg Endosc.* 2003;17:1666-70.
22. STRIPPOLI GFM, TONG A, JOHNSON D, SCHENA FP, CRAIG JC. Catheter type, placement and insertion techniques from preventing peritonitis in peritoneal dialysis patients. *The Cochrane Library.* 2005;3. *The Cochrane Database of Systematic Reviews* 2005:3.
23. GARCÍA MAV, URENA M, CARNERO F, RUIZ EF, RODRÍGUEZ CR, PÉREZ DE LASTRA PA. Omental entrapping of the peritoneal dialysis catheter solved by a laparoscopic approach. *Perit Dial Int.* 1997;17:194-5.
24. LU CT, WATSON DI, ELIAS TJ, FAULL RJ, CLARKSON AR, BANNISTER KM. Laparoscopic placement of peritoneal dialysis catheters: 7 years experience. *Anz J Surg.* 2003;73:109-11.
25. SONG JH, LEE KJ, LEE SW, KIM MJ. Incisional hernia after corrective omentectomy for peritoneal dialysis catheter malposition. *Adv Perit Dial.* 2001;17:132-7.
26. BALASKAS EV, IKONOMOPOULOS D, SIOULIS A, DOMBROS N, KASSIMATIS E, BAMICHAS G, KATSARA I, TOURKANTONIS A, BALASKAS EV, IKONOMOPOULOS D, SIOULIS A, *et al.* Survival and complications of 225 catheters used in chronic ambulatory peritoneal dialysis: One centre experience in Northern Greece. *Perit Dial Int.* 1999;19:167-71.

Correspondencia:

CARLOS HERNANDO MORALES URIBE, MD.

Correo electrónico: cmorales@une.net.co
Medellín, Colombia.