



# Estrangulación gástrica por vólvulo

CAMILO DÍAZ RINCÓN, MD\*, CRISTIAN GÓMEZ PAREJA, MD\*\*

*Palabras clave:* vólvulo gástrico, hernia diafragmática, cirugía.

## Resumen

**Objetivo.** Reportar un caso de estrangulación gástrica por vólvulo secundaria a hernia diafragmática de Bochdalek en un adulto.

**Introducción.** La hernia diafragmática congénita se presenta, aproximadamente, en 1 de 3.000 nacidos vivos y la hernia de Bochdalek (la más frecuente) se presenta en 1 de cada 5.000 nacimientos. En adultos, la hernia de Bochdalek es excepcionalmente rara, no sobrepasa el 10% del total de hernias diafragmáticas congénitas existentes. Por otra parte, el vólvulo gástrico es una patología infrecuente que, en la mayoría de los casos, se asocia a hernia diafragmática. Se han reportado, aproximadamente, 100 casos en la literatura de estrangulación gástrica por vólvulo secundaria a hernia de Bochdalek.

**Caso clínico.** Se trata de un paciente masculino de 41 años con cuadro clínico de dolor abdominal intenso, asociado a emesis y ausencia de deposiciones. Acudió al hospital con distensión abdominal, ruidos intestinales disminuidos y dolor a la palpación en epigastrio e hipogastrio. La radiografía de tórax y la tomografía abdominal evidenciaron una hernia diafragmática; no había antecedentes de trauma. Por presentar signos de irritación peritoneal, se decidió llevarlo a laparotomía exploratoria, en la que se encontró necrosis gástrica por la hernia. Se realizó gastrectomía subtotal con reconstrucción en Y de Roux y herniorrafia diafragmática con colocación de tubo de tórax, sin utilizar sutura mecánica. La evolución postquirúrgica fue satisfactoria.

## Introducción

En 1848, Bochdalek describió por primera vez la hernia diafragmática, que ocurre a través de un defecto postero-lateral en el diafragma <sup>(1)</sup>. Se trata de una alteración congénita que se origina entre la octava y la décima semana de vida fetal y se produce por falta del cierre o de la fusión de los elementos lumbares del espacio pleuroparietal durante el desarrollo del diafragma <sup>(2)</sup>. En 1901, Aue realizó el primer tratamiento quirúrgico exitoso en un niño de 9 años <sup>(1)</sup> y Gross, en 1946, realizó el primer reparo en un recién nacido <sup>(3)</sup>.

\* Cirujano general, Servicio de Cirugía General, Hospital Universitario de La Samaritana, Bogotá, D.C.

\*\* Residente de cuarto año, Servicio de Cirugía General, Hospital Universitario de La Samaritana, Pontificia Universidad Javeriana, Bogotá, D. C.

Fecha de recibo: 1 de diciembre de 2007  
Fecha de aprobación: 16 de mayo de 2008

Este tipo de hernia es más frecuente en niños (90% en periodo perinatal) <sup>(4)</sup> y es la causa más importante (corregible quirúrgicamente) de dificultad respiratoria en el niño <sup>(5)</sup>. La hernia diafragmática congénita se presenta en 1 de cada 2.500 a 4.000 nacidos vivos <sup>(6,7)</sup> y la hernia de Bochdalek (la más frecuente) se presenta en 1 de cada 5.000 nacimientos. Se asocia a un desarrollo pulmonar anormal, con hipoplasia bilateral, pero con mayor compromiso ipsilateral <sup>(8)</sup>. En adultos, la hernia de Bochdalek es excepcionalmente rara (se cree que no sobrepasa el 10% del total de hernias diafragmáticas congénitas existentes). Es más frecuente en el lado izquierdo (70 a 90%) que en el derecho y sólo en 3% se presenta de forma bilateral.

Por otro lado, el vólvulo gástrico es otra forma rara de presentación clínica, hasta 1988 se habían reportado 350 casos. Puede presentarse como una urgencia quirúrgica, aunque los cuadros crónicos se manifiestan por síntomas inespecíficos (los más frecuentes son la disnea y el vómito) <sup>(9)</sup> que pueden ser tratados de forma electiva <sup>(10)</sup>.

En el examen físico se observa asimetría abdominal con distensión del abdomen superior y el choque es una complicación tardía, por compromiso vascular. Se presenta en ambos sexos y a cualquier edad. El contenido de la hernia está ocupado en 80 a 81% por el estómago <sup>(11)</sup> pero no hay series de casos que reporten la estrangulación de esta víscera.

Los estudios radiológicos (como la radiografía de tórax y la tomografía computadorizada) constituyen buenos métodos de ayuda diagnóstica <sup>(12,13)</sup>.

En el tratamiento de un paciente con un cuadro crónico, la vía de abordaje preferida es la torácica por las adherencias pulmonares existentes; en la mayoría de los casos, la hernia carece de saco herniario. Por el contrario, en el caso agudo, el abordaje debe ser abdominal para tratar posibles lesiones de los órganos intraabdominales <sup>(10)</sup>.

Se presenta el caso de un paciente con necrosis gástrica por vólvulo, secundario a hernia diafragmática de Bochdalek, y se discute su diagnóstico y tratamiento.

## Presentación del caso clínico

Se trata de un paciente masculino de 41 años de edad, con cuadro clínico de un día de evolución consistente en dolor abdominal generalizado e intenso, asociado a emesis postprandial y ausencia de deposiciones.

Acudió al Servicio de Urgencias del Hospital Universitario de La Samaritana en Bogotá (Colombia), a donde ingresó con distensión abdominal y disminución de los ruidos intestinales; no tenía antecedentes médicos, quirúrgicos ni de trauma. Se inició el manejo con líquidos endovenosos. El cuadro hemático fue normal y la ecografía abdominal demostró líquido libre en la cavidad peritoneal. Se tomó una radiografía de tórax (figura 1) que sugirió una hernia diafragmática.

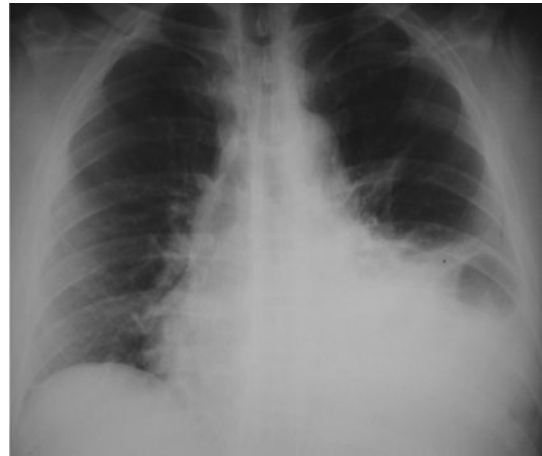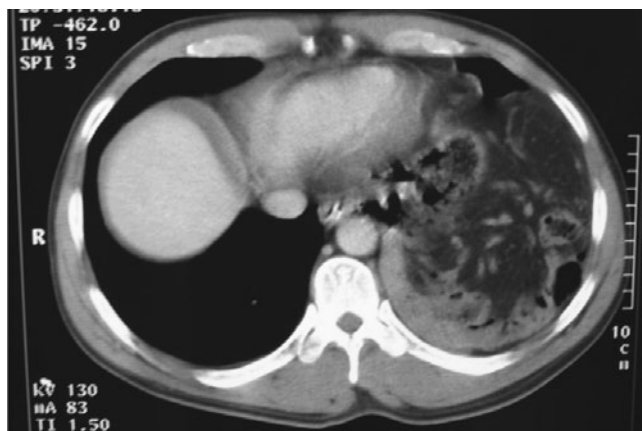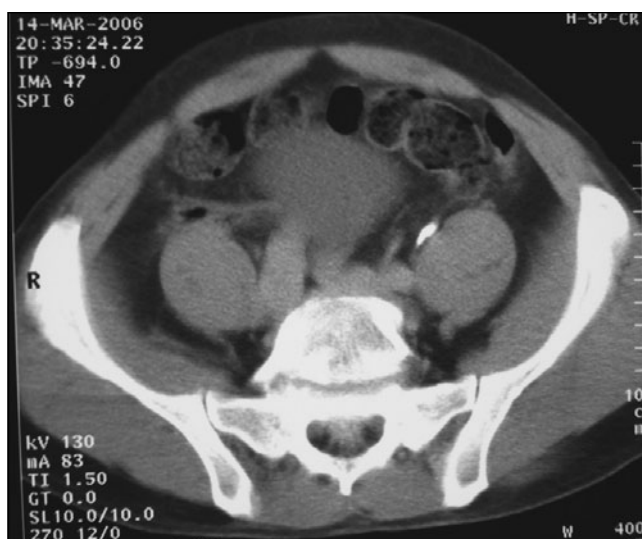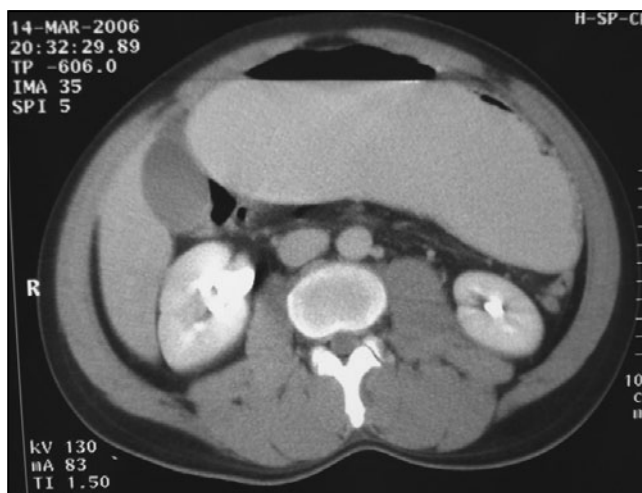


FIGURA 1. Radiografía de tórax. Ángulo costofrénico izquierdo obliterado por la presencia de líquido pleural; no se descarta hernia diafragmática.

Por lo anterior, se decidió solicitar una tomografía computadorizada de tórax (figura 2) que evidenció la distensión de la cámara gástrica con nivel hidroaéreo, sin paso del medio de contraste al intestino delgado o grueso, por lo que el Servicio de Radiología realizó inmediatamente un estudio de vías digestivas altas (figura 3) que concluyó la existencia de desviación de antro gástrico hacia la izquierda y sin paso del medio de contraste al resto de las asas intestinales.



A.



B.

FIGURA 2. Tomografía computarizada de tórax y abdomen.

A. Ascenso de asas intestinales delgadas junto con grasa del mesenterio, que ocupan la región basal del hemitórax izquierdo en localización paracardiaca.

B. Estómago de localización central, distendido, con sonda nasogástrica en el interior y nivel hidroaéreo; no se obtuvo opacidad de las asas intestinales delgadas ni del intestino grueso.

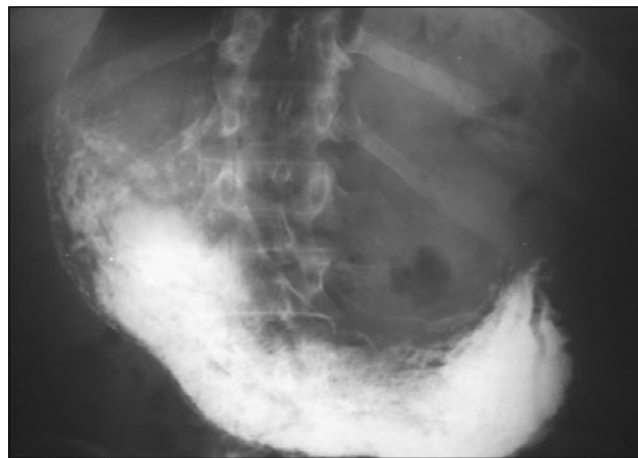
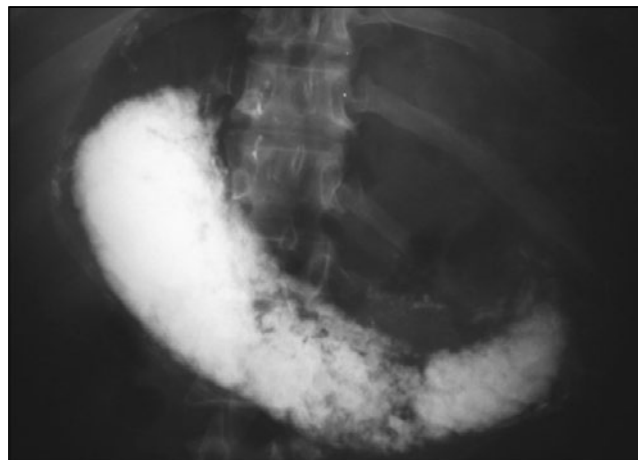
FIGURA 3. Vías digestivas altas. Adecuado paso del medio de contraste a través del esófago, sin presencia de hernia hiatal, cámara gástrica distendida y retraso en el vaciamiento gástrico, con desviación hacia la izquierda del antro pilórico; éste se controla, aproximadamente, una hora después, sin que se observe paso del medio de contraste hacia el duodeno. Se consideró como diagnóstico un síndrome pilórico.

Dos horas más tarde, se examinó nuevamente al paciente y se evidenciaron hallazgos compatibles con abdomen agudo, sin episodios de emesis y con imposibilidad para pasar la sonda nasogástrica. Se con-

sideró un vólvulo gástrico secundario a la hernia y se decidió llevar de urgencia a las salas de cirugía, donde se encontró estrangulación gástrica, con necrosis del cuerpo y el antro del estómago por vólvulo (mesentérico) secundario a una hernia diafragmática de Bochdalek.

Se procedió a practicar gastrectomía subtotal con reconstrucción en Y de Roux y herniorrafia diafragmática con sutura de material no absorbible, paso de sonda con punta de tungsteno y colocación de tubo en el tórax izquierdo. Se obtuvo radiografía de tórax de control postquirúrgico (figura 4) con adecuada reexpansión pulmonar.

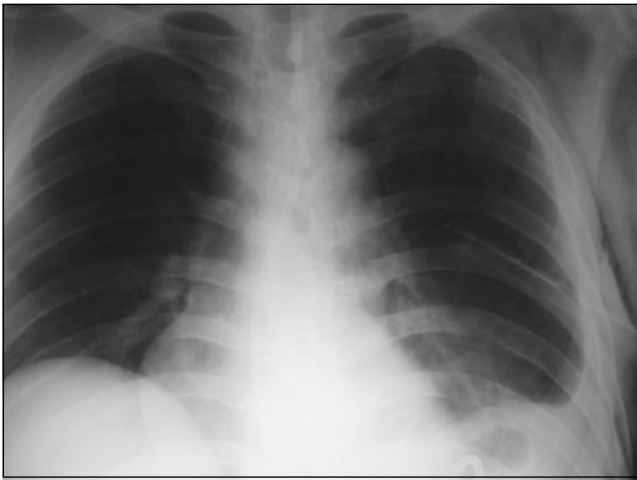

FIGURA 4. Radiografía de tórax (control postquirúrgico). Derrame pleural izquierdo escaso, con tubo de toracostomía cerrada en el hemitórax izquierdo, y enfisema subcutáneo; el aspecto anatómico de las estructuras está dentro de los límites normales.

Se inició por alimentación por sonda nasogástrica, por gastrostomía o por yeyunostomía al tercer día postoperatorio, con fórmula polimérica de alto contenido en nitrógeno, con adecuada tolerancia. Se inició la vía oral al séptimo día postquirúrgico y se dio salida al décimo día. La evolución fue adecuada en los controles posteriores.

### Discusión

El diafragma es una estructura que separa la cavidad torácica de la abdominal, formada por una parte

muscular y otra tendinosa. Hay un triángulo que carece de fibras musculares, conocido como el triángulo de Bochdalek, más frecuente del lado izquierdo<sup>(2)</sup>. Este tipo de hernia fue descrita por primera vez en 1848, por el checo Vincent Alexander Bochdalek (profesor de anatomía de la Universidad de Praga). Es la hernia diafragmática congénita más frecuente en recién nacidos, pero es poco común en adultos. En neonatos se acompaña de insuficiencia respiratoria grave secundaria a hipoplasia pulmonar y déficit del agente tensioactivo pulmonar; por el contrario, en los adultos, suele ser asintomática o con predominio de la sintomatología digestiva.

Su diagnóstico es incidental en el 0,17% de los estudios de tomografía computarizada y la edad media de presentación es de 66 años<sup>(14,15)</sup>. Esta hernia carece habitualmente de saco herniario, a diferencia de la hernia de Morgagni o la de Larrey, que están prácticamente siempre provistas de saco peritoneal<sup>(2, 14-16)</sup>. El contenido herniario suele corresponder a grasa y epiplón en el 73% de los casos y en el 27% a órganos sólidos o entéricos: intestino delgado, estómago, colon y bazo; otras vísceras mucho menos frecuentes son el riñón, el páncreas y el hígado (del lado derecho)<sup>(2,14,15)</sup>.

Las hernias de Bochdalek sintomáticas son de tratamiento quirúrgico por el riesgo de complicaciones en su evolución, como necrosis y estrangulación (como en este paciente), perforación, fístula, oclusión y muerte súbita<sup>(17-19)</sup>. La mortalidad registrada en adultos es excepcional.

En el examen físico se suele apreciar taquipnea, con desplazamiento de la tráquea a la derecha, y la palpación abdominal suele ser normal. Se han reportado, aproximadamente, 100 casos en la literatura mundial de hernia de Bochdalek con estrangulación gástrica<sup>(20)</sup>. Los estudios radiológicos permiten el diagnóstico preoperatorio preciso de la hernia de Bochdalek<sup>(14)</sup>. El tratamiento quirúrgico se realiza por abordaje abdominal (es el más utilizado) o torácico, con la reducción del contenido herniario; la resección del saco sólo se hace en 10 a 15% de los casos<sup>(2)</sup> y el cierre del defecto diafragmático puede hacerse con material protésico o sin él.

## Strangulation of stomach in volvulus

### Abstract

**Objective.** To report a case of gastric strangulation in secondary volvulus due to Bochdalek hernia in an adult patient.

**Introduction.** Congenital diaphragmatic hernia occurs in approximately 1 in 3,000 births, and Bochdalek hernia (the most frequent type) in 1 in 5,000 births. Bochdalek hernia is extremely rare in adults, with an incidence not higher than 10% of the total of congenital diaphragmatic hernias. Gastric volvulus is an infrequent entity, generally associated with diaphragmatic hernia. There have been about 100 cases of strangulation secondary to Bochdalek hernia reported in the literature.

**Clinical case.** Forty one year-old man presenting with intense abdominal pain, associated with vomiting, absence of stools, abdominal distension, diminished bowel sounds, and tenderness over the epigastrium and hypogastrium. Radiographs of chest and abdomen revealed a diaphragmatic hernia; there was no history of trauma. Because of signs of peritoneal irritation, he was submitted to exploratory laparotomy; necrosis of the stomach was found, due to the hernia. Subtotal gastrectomy was performed with a Roux en-Y reconstruction and diaphragmatic herniorrhaphy and chest tube drainage, without the use of mechanical sutures. Postoperative recovery was satisfactory.

**Key words:** stomach volvulus, hernia, diaphragmatic, surgery.

### Referencias

- PURI P, WESTER T. Historical aspects of congenital diaphragmatic hernia. *Pediatr Surg Int.* 1997;12:2-3, 95-100.
- SCHUMPELICK M, STEINAU G, SCHLÜPER I, PRESHER A. Surgical embryology and anatomy of the diaphragm with surgical applications. *Surg Clin North Am.* 2000;80:213-39.
- GROSS RE. Congenital hernia of the diaphragm. *Am J Dis Child.* 1946;71:579-92.
- RODRÍGUEZ-HERMOSA J, PUJADAS M, RUIZ B, GIRONES J, ROIG J, FORT E, HOMBRADOS M, CODINA-CAZADOR A. Hernia diafragmática de Bochdalek en el adulto. *Cir Esp.* 2004;76:191-4.
- SURANDA G, DEEPAK S, LALIT R, SANJEE K. Late presentation of congenital Bochdalek hernia. *Indian J Anaesth.* 2005;49:499-56.
- WENSTROM KD, WEINER CP, HANSON JW. A five-year statewide experience with congenital diaphragmatic hernia. *Am J Obstet Gynecol.* 1991;165:838-42.
- LANGHAM MR JR, KAYS DW, LEDBETTER DJ, FRENTZEN B, SANFORD LL, RICHARDS DS. Congenital diaphragmatic hernia: epidemiology and outcome. *Clin Perinatol.* 1996;23:671-88.
- KIRKS DR. *Practical pediatric imaging.* Second edition. Boston: Little, Brown and Company; 1991. p. 1099.
- OSEBALD WR, SOPRE RT. Congenital posterolateral hernia put to fancy. *Am J Surg.* 1976;131:748-54.
- RATLIFF R, AYES F. Hernia diafragmática traumática crónica y sus complicaciones. Presentación de 6 casos. *Univ Nac Aut Hon.* 2000;55:140-5.
- SOLA A, URMAN J, editores. *Cuidados intensivos neonatales. Fisiopatología y terapéutica.* Tercera edición. Buenos Aires: Científica Interamericana; 1988;694
- HÜTTL T, LANG R, MEYER G. Long-term results after laparoscopic repair of traumatic diaphragmatic hernias. *J Trauma.* 2002;52:562-6.
- KATKHOUDA N, MAVOR E, ACHANTA K, FRIEDLANDER M, GRANT S, ESSANI R, *et al.* Laparoscopic repair of chronic intrathoracic gastric volvulus. *Surgery.* 2000;128:784-90.
- MULLINS ME, STEIN J, SAINI SS, MUELLER PR. Prevalence of incidental Bochdalek's hernia in a large adult population. *AJR.* 2001;177:363-6.
- CAMPS I, GARCÍA-CUYÁS F, GUERRERO Y, PIÑOL M, ALBERO J, BROGGI MA, *et al.* Tratamiento por vía laparoscópica de la hernia de Bochdalek. *Cir Esp.* 2002;72(Suppl.2):178.

16. RODRÍGUEZ JL, TUCA F, RUIZ B, GIRONES J, ROIG J, CODINA A, *et al.* Hernia diafragmática de Morgagni-Larrey en el adulto: análisis de 10 casos. *Gastroenterol Hepatol.* 2003;26:535-40.
17. ECHENIQUE M. Hernia de Bochdalek del adulto. *Rev Esp Enferm Dig.* 2002;94:168-9.
18. BUFANDA L, LARRUCEA I, RAMOS F, MUÑOZ C, SÁNCHEZ A, FERNÁNDEZ I. Bochdalek's hernia in adults. *J Clin Gastroenterol.* 2001;32:155-7.
19. KANAZAWA A, YOSHIOKA Y, INRI O, MURASE J, KINOSHITA H. Acute respiratory failure caused by an incarcerated right-sided adult Bochdalek's hernia: report of a case. *Surg Today.* 2003;32:812-5.
20. SALACIN S, ALPER B, CEKIN N, GULMEN NK. Bochdalek hernia in adulthood: a review and autopsy case report, *J Forensic Sci.* 1994;39:1112-6.

**Correspondencia:**  
**CRISTIAN GÓMEZ PAREJA, MD**  
Correo electrónico: [crisgopa7@yahoo.es](mailto:crisgopa7@yahoo.es)  
Bogotá, Colombia.