

# Tratamiento endovascular del trauma vascular periférico

CÉSAR EDUARDO JIMÉNEZ<sup>1</sup>, DIEGO PEÑA<sup>2</sup>

Palabras clave: enfermedades vasculares periféricas; lesiones del sistema vascular; fístula arteriovenosa; aneurisma falso; prótesis vascular.

## Resumen

*El trauma vascular representa un problema de salud pública a nivel nacional e internacional. La epidemia de violencia con mayor uso de armas de alta y baja velocidad en los conflictos militares y a nivel civil urbano, las velocidades más altas en las carreteras y los accidentes laborales, han aumentado la incidencia del trauma vascular. La aparición de procedimientos y tecnologías endovasculares ha ofrecido nuevas alternativas en casos complejos de trauma vascular, como accesos vasculares difíciles, complicaciones tardías y pacientes con enfermedades concomitantes.*

*En este artículo se presenta la experiencia, desde enero de 2010 hasta enero de 2012, con siete pacientes que recibieron tratamiento endovascular y tuvieron seguimiento a seis meses. En 6 (86 %) pacientes fue posible la implantación de endoprótesis (stent) y en uno fue necesario crear un émbolo en la arteria ilio-lumbar*

*mediante espirales de acero (coils). El tiempo promedio de duración del procedimiento quirúrgico fue de 60,7 minutos, con un rango de 40 a 90 minutos. En todos los casos se comprobó éxito angiográfico y permeabilidad del vaso lesionado.*

## Introducción

El trauma vascular representa un problema de salud pública a nivel nacional e internacional. La epidemia de violencia con mayor uso de armas de alta y baja velocidad en los conflictos militares y a nivel civil urbano, las velocidades más altas en las carreteras y los accidentes laborales, han aumentado la incidencia del trauma vascular. El 80 % de los casos se presenta en las arterias de las extremidades, principalmente las de miembros inferiores, y el 70 % corresponde a hombres en edad productiva, entre los 15 y 42 años. Actualmente, la incidencia de amputación mayor oscila entre 10 y 15 %, y la de secuelas permanentes por trauma óseo o de tejidos blandos, entre 20 y 30 %<sup>1-3</sup>.

La aparición de procedimientos y tecnologías endovasculares ha ofrecido nuevas alternativas en los casos complejos de trauma vascular, como accesos vasculares difíciles, complicaciones tardías y pacientes con enfermedades concomitantes.

El objetivo de este trabajo fue mostrar la experiencia en siete pacientes con las nuevas técnicas endovasculares en el manejo del trauma vascular, sus ventajas con

<sup>1</sup> Médico, cirujano vascular periférico; profesor *ad honorem*, Facultad de Medicina, Pontificia Universidad Javeriana; cirujano vascular, Hospital de San Ignacio, Pontificia Universidad Javeriana; cirujano vascular, Clínica del Occidente, Bogotá, D.C., Colombia

<sup>2</sup> Médico, *fellow* en Cirugía Cardiovascular, Pontificia Universidad Javeriana, Hospital de San Ignacio, Bogotá, D.C., Colombia

Fecha de recibido: 14 de junio de 2012

Fecha de aprobación: 16 de agosto de 2012

respecto al manejo quirúrgico abierto y el futuro que puede representar esta terapéutica, con un seguimiento a corto plazo.

### Metodología

Durante un periodo de dos años se trataron por vía endovascular siete pacientes con trauma vascular periférico, así: uno con pseudoaneurisma y fístula carotídea yugular; dos con fístulas arterio-venosas en la región femoro-poplítea; una paciente con laceración de la segunda porción de la arteria subclavia izquierda por herida por arma de fuego con presencia de *shock*; uno con un pseudoaneurisma roto del tercio proximal de la arteria tibial anterior (figuras 1 y 2); uno con trauma

pélvico cerrado con sangrado secundario a lesión de la arteria ilio-lumbar izquierda, y un paciente con un pseudoaneurisma de la arteria femoral profunda secundario a una herida por arma corto-punzante (figuras 3 y 4). Los pacientes se numeraron del 1 al 7.

Las variables revisadas fueron: edad, sexo, arteria lesionada, mecanismo de lesión, tipo de lesión, procedimiento practicado, insumos endovasculares utilizados, éxito técnico y angiográfico, necesidad de reintervención y complicaciones.

Los pacientes se siguieron clínicamente y con ecografía doble (*duplex scanning*) al tercero y al sexto mes después del procedimiento.

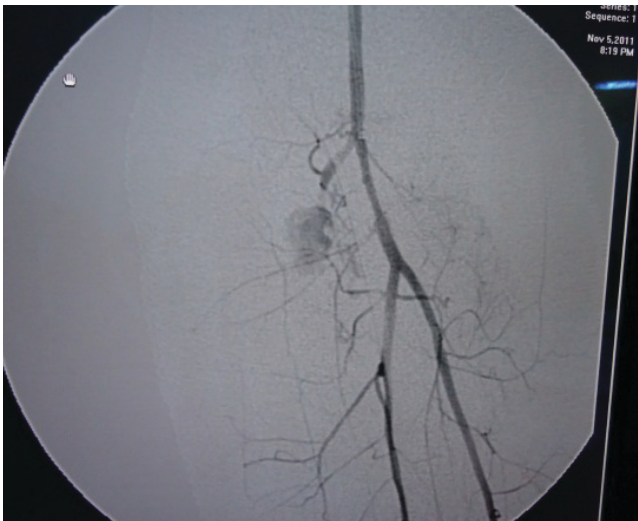

Figura 1. Lesión de arteria tibial anterior con sangrado activo y pseudoaneurisma

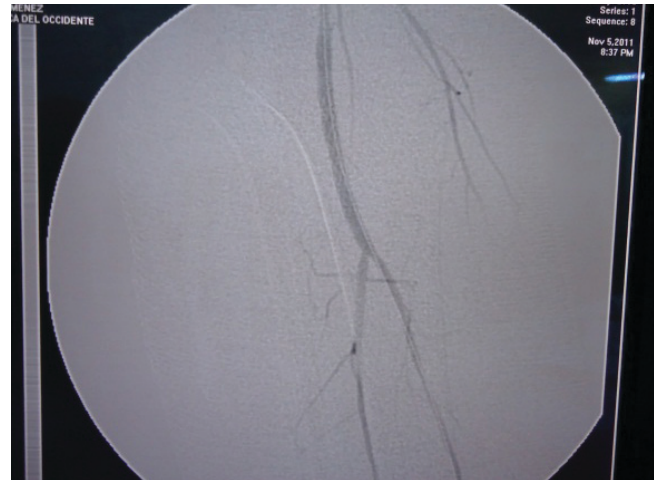

Figura 2. Estent cubierto que controla el sangrado

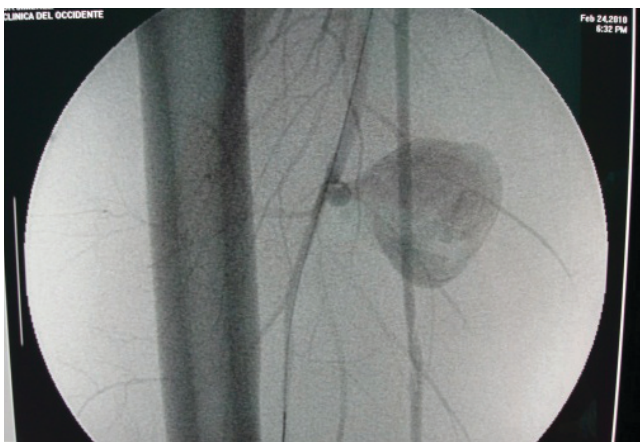


Figura 3. Pseudoaneurisma de la arteria femoral profunda

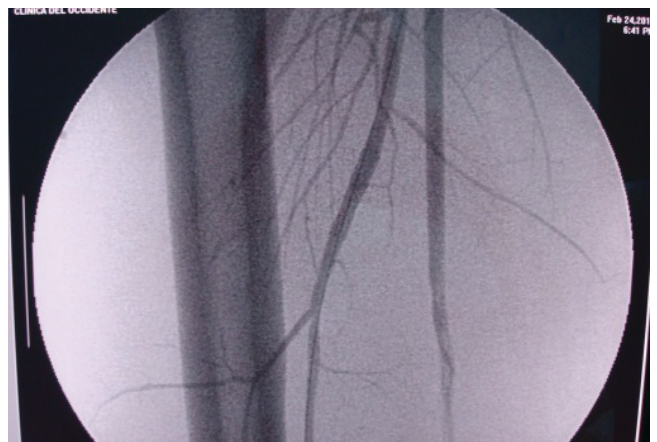


Figura 4. Pseudoaneurisma corregido

En todos los pacientes se utilizaron técnicas percutáneas con endoprótesis (*stents*) recubiertas, y se obtuvo éxito técnico y angiográfico en el 100 %. No se observaron complicaciones posoperatorias y en todos los pacientes el control a los tres y los seis meses mostró permeabilidad de las reconstrucciones.

### **Dispositivos endovasculares y técnica de inserción**

Los insumos endovasculares fueron escogidos según el tipo de lesión y sus características para tratar el vaso lesionado. Todos los dispositivos colocados se encuentran disponibles comercialmente y cumplen con las indicaciones de uso para estos casos.

La selección de los dispositivos dependió del diámetro del vaso lesionado y de la flexibilidad de la endoprótesis. Los *stents* Viahban® (Gore Medical) son los más flexibles, gracias a su esqueleto de nitinol, y los Atrium® (Macquet Company) o Jostent® (Abbott Vascular) son más rígidos por su esqueleto de acero. También, se tuvo en cuenta la longitud y el diámetro de los dispositivos y la longitud de sus sistemas de liberación para llegar a sitios distantes como la arteria subclavia.

Las técnicas de liberación de dispositivos endovasculares para tratar enfermedades arteriales o enfermedades vasculares no traumáticas, son las mismas que se utilizan para el manejo del trauma vascular.

Se escogió como vía de acceso la arteria femoral común, por ser de buen calibre y porque permite el acceso a toda la anatomía arterial. Se colocó un introductor vascular con válvula 5 *French* y se practicó una arteriografía con medio de contraste no iónico, directamente o con ayuda de un catéter guía. Según el hallazgo angiográfico, se escogió el insumo endovascular y se hizo el cambio de introductor según el tipo de insumo, el cual se colocó con ayuda de guías hidrofílicas o de alto soporte calibre 0,035. Luego del despliegue se evaluó el éxito angiográfico (desaparición de la lesión inicial) y técnico de la liberación del dispositivo sin complicaciones en el sitio escogido con una arteriografía de control, y en ambos casos fue del 100 %.

### **Resultados y seguimiento**

Desde enero de 2010 hasta enero de 2012 se hizo tratamiento endovascular en siete pacientes, dos

(28 %) mujeres y cinco (72 %) hombres. La edad promedio fue de 34 años (rango, 18 a 54). En la distribución por mecanismo de trauma se encontró que un paciente (14 %) tuvo trauma pélvico secundario a accidente de tránsito (laceración de la arteria ilio-femoral) y seis (86 %) tuvieron trauma penetrante, cuatro (66 %) de ellos por arma de fuego y dos (34 %) por arma cortopunzante. Un (14 %) paciente tuvo lesión en la arteria carótida izquierda y otro en la arteria subclavia izquierda. Cinco (72 %) tuvieron lesiones en miembros inferiores, uno (20 %) en la arteria femoral profunda derecha, dos (40 %) en la arteria poplítea, uno (20 %) en la arteria tibial anterior y uno (20 %) en la arteria ilio-lumbar. En la distribución por diagnóstico se encontró que tres (43 %) pacientes tuvieron fístula arterio-venosa, tres (43 %) presentaron pseudoaneurismas y uno (14 %), una laceración arterial completa. El método anestésico utilizado para la reparación fue anestesia local en seis (86 %) y anestesia general en uno (14 %) (lesión de la arteria subclavia). En seis (86 %) de los siete pacientes fue posible la implantación de un *stent* y en uno fue necesaria la formación de un émbolo (arteria ilio-lumbar) utilizando espirales de acero (*coils*). El tiempo promedio de duración del procedimiento quirúrgico fue de 60,7 minutos (rango, 40 a 90). En todos los pacientes se comprobó éxito angiográfico y permeabilidad del vaso lesionado.

Al paciente que tenía lesión de la arteria carótida izquierda, se le hizo monitorización del estado neurológico durante la cirugía y no se detectaron complicaciones motoras o sensitivas en el posoperatorio inmediato.

En el paciente con lesión de la arteria subclavia se logró éxito técnico y angiográfico, pero falleció por complicaciones asociadas al trauma torácico.

En ningún paciente se detectó claudicación de los miembros inferiores o de los glúteos. No se detectaron infecciones del sitio operatorio o complicaciones infecciosas relacionadas con la implantación de los dispositivos endovasculares.

El seguimiento se hizo clínicamente (examen físico y anamnesis dirigida) y con ecografía doble (*duplex scanning*) en todos los pacientes, a excepción del paciente con lesión de la arteria subclavia que falleció a los pocos días del trauma. Se practicó examen clínico e imaginológico con ecografía doble, y se encontró

permeabilidad de las reconstrucciones y ausencia de complicaciones isquémicas, claudicación o necesidad de reintervención. El paciente con trauma pélvico no desarrolló sangrados posteriores y se ocluyó el vaso sangrante; tampoco presentó claudicación glútea o isquemias pélvicas agudas o crónicas.

En la tabla 1 se pueden ver las variables y sus resultados.

### Discusión

Los procedimientos endovasculares fueron desarrollados en la década de los 60 por Dotter y Judkins, basados en el uso de catéteres y balones para tratar la enfermedad arterial oclusiva en pacientes que no eran candidatos para cirugía. Posteriormente, ha progresado el desarrollo de las técnicas y la tecnología endovascular y sigue creciendo <sup>1</sup>.

Las primeras experiencias clínicas con los injertos endovasculares fueron llevadas a cabo por Volodos en Rusia, quien describió su experiencia con endoprótesis cubiertas autoexpandibles en pacientes con aneurismas de aorta torácica y enfermedad aortoiliaca. Sin embargo, el potencial real de esta tecnología fue demostrada por Parodi, *et al.*, en Argentina en 1980, al tratar pacientes con aneurismas de la aorta abdominal <sup>4</sup>.

El papel de la cirugía endovascular en el tratamiento de las lesiones vasculares periféricas está evolucionando.

A pesar del amplio uso de estas tecnologías en la enfermedad arterial y aneurismática, los trabajos publicados sobre trauma son esporádicos y confinados a reportes y series de casos.

La tendencia actual en la cirugía moderna es el desarrollo de procedimientos menos invasivos que lleven a un éxito terapéutico igual o mejor que con las técnicas quirúrgicas convencionales, al reducir riesgos, complicaciones y costos. Se pueden intervenir pacientes con alto riesgo quirúrgico y, en el caso de trauma, con lesiones asociadas importantes.

La cirugía endovascular es un claro representante de este precepto, que se basa en el manejo de enfermedades arteriales o venosas por vía percutánea desde sitios distantes de acceso, sin necesidad de disecciones arteriales y anestesia general, basándose en la utilización de dispositivos percutáneos que permitan ocluir sangrados o reconstruir vasos periféricos, por medio de formación de émbolos o *stents* cubiertos, entre otros <sup>3</sup>.

En este artículo se reporta la experiencia con el uso de técnicas endovasculares en diferentes tipos de trauma vascular. Aunque las lesiones son diferentes, los principios técnicos endovasculares son similares, a saber:

1. acceso percutáneo distante al sitio de la lesión,
2. incisiones pequeñas para introducción de dispositivos y control vascular, y
3. guía fluoroscópica en tiempo real.

TABLA 1.  
*Trauma vascular*

Paciente	Edad	Género	Arteria lesionada	Procedimiento	Tipo de lesión	Insumo	Éxito angiográfico	Anestesia	Reintervención	Complicaciones	Mecanismo de trauma	Control 3 M	Control 6 M	Éxito técnico	Éxito angiográfico
1	18	M	Carótida Derecha	PTA - Stent	Fístula AV	Jostent	100%	LOCAL	No	No	HPAF	Asintomático permeable	Asintomático permeable	SI	SI
2	32	M	Poplítea	PTA - Stent	Fístula AV	Viahban	100%	LOCAL	No	No	HPACP	Asintomático permeable	Asintomático permeable	SI	SI
3	40	M	Poplítea	PTA - Stent	Fístula AV	Viahban	100%	LOCAL	No	No	HPACP	Asintomático permeable	Asintomático permeable	SI	SI
4	32	F	Subclavia	PTA - Stent	Seudo-aneurisma	Jostent	100%	GENERAL	No	No	HPAF	N/A	N/A	SI	SI
5	42	M	Tibial Anterior	PTA - Stent	Seudo-aneurisma	Jostent	100%	LOCAL	No	No	HPACP	Asintomático permeable	Asintomático permeable	SI	SI
6	54	F	Iliolumbar	Embolización	Laceración	Coils acero	100%	LOCAL	No	No	Trauma pélvico cerrado	Asintomático oclusión completa	Asintomático oclusión completa	SI	SI
7	22	M	Femoral profunda	PTA - Stent	Seudo-aneurisma	Jostent	100%	LOCAL	No	No	HPACP	Asintomático permeable	Asintomático permeable	SI	SI



El trauma vascular es indicación de exploración quirúrgica abierta cuando existen signos duros o se ha confirmado la lesión por métodos imaginológicos. Se recomienda el abordaje quirúrgico convencional mediante técnicas de reparación directa con interposición de injertos (de preferencia autólogos), y ligaduras arteriales y venosas selectivas. Además, el trauma vascular generalmente se asocia con trauma óseo, de tejidos blandos y neurológico; por lo tanto, se requieren reconstrucciones ortopédicas, drenaje de hematomas, desbridamiento de tejidos necróticos, neurorrafias y extracción de cuerpos extraños, entre otros. Esto se logra únicamente por medio de abordajes quirúrgicos abiertos y amplios sobre las zonas lesionadas <sup>3,5</sup>.

La decisión de manejar este grupo de pacientes por vía endovascular se basó en las siguientes circunstancias:

1. pacientes en mal estado general con aumento del riesgo de complicaciones al llevarlos a cirugía arterial mayor;
2. sitios anatómicos con accesos quirúrgicos convencionales difíciles y con alto riesgo de lesiones neurológicas asociadas (lesiones carotídeas o poplíteas subagudas y crónicas), y
3. control de sangrado temporal para luego abordarlos por vía quirúrgica convencional o de manera híbrida (oclusión endovascular y reconstrucción abierta, para control de sangrado).

El estudio más grande en que se evaluó el papel de la cirugía endovascular en el trauma vascular, fue el *National Trauma Data Bank* (NTDB) en los Estados Unidos, en el cual se recopiló toda la información de varios centros de trauma entre los años 1994 y 2003. Se incluyeron 12.732 pacientes con trauma vascular, de los cuales, 281 (3,7 %) fueron manejados con técnicas endovasculares. En este estudio se mostró una tendencia al aumento en el uso de *estents* cubiertos, hubo 12 casos en el 2000 y 30 en el 2003. Otros de los resultados interesantes fueron que se utilizaron más técnicas endovasculares en los hospitales universitarios que en los públicos, y que los pacientes con trauma vascular manejados por vía endovascular tuvieron menor mortalidad y estancia hospitalaria que los manejados por vía abierta, aunque aquellos con cirugía abierta tenían mayores índices de gravedad de trauma que los manejados por vía endovascular. En

casos específicos, como el de trauma de aorta torácica, el manejo endovascular mostró beneficios claros, con mortalidad de 3 % frente a 19 % con cirugía abierta <sup>3,5</sup>.

En el presente estudio se vieron diferentes tipos de lesiones, siendo las fístulas arterio-venosas y los pseudoaneurismas las más frecuentes. En la literatura científica se encuentra que este tipo de lesiones se vienen manejando por vía endovascular con buenos resultados pero con seguimientos a corto plazo; se encuentra ventajas como no necesitar incisiones quirúrgicas amplias en territorios inflamados o fibrosados con alto riesgo de lesiones secundarias, no comprometer la circulación colateral al hacer el procedimiento por vía endovascular y no dejar puentes vasculares expuestos en zonas cruentas con trauma óseo o de tejidos blandos <sup>5,6</sup>.

Las heridas de la arteria subclavia y la axilar representan únicamente el 5 % del trauma vascular, pero con mortalidades que oscilan entre el 5 y el 39 %. Su manejo quirúrgico es complejo dada la necesidad de incisiones amplias, planos anatómicos distorsionados por el sangrado y hematomas con potencial lesión neurológica asociada o sangrado masivo por dificultad en el control vascular; por ello, la vía endovascular es una buena opción y se estima que cerca de 50 % de los pacientes con lesiones axilares o subclavias pueden manejarse por vía endovascular <sup>6</sup>. La primera descripción del manejo endovascular del trauma vascular se hizo en 1991, de una lesión de la arteria subclavia, y desde esa época el uso de esta tecnología ha crecido notablemente <sup>6,7,8</sup>.

En esta revisión hubo una paciente con herida por proyectil arma de fuego transmediastino, con lesión en la primera porción de la arteria subclavia derecha y con lesiones asociadas importantes por trauma pulmonar y traqueal; al final, estas últimas la llevaron a la muerte y no la herida vascular.

Se manejó igualmente un paciente con una fístula arterio-venosa de la arteria carótida interna en la zona III del cuello, con buen resultado y sin complicaciones neurológicas. El trauma carotídeo representa únicamente el 0,2 % de los casos de trauma vascular, pero con complicaciones hemorrágicas y neurológicas graves. Al revisar la literatura científica de trauma carotídeo manejado por vía endovascular desde 1990, usando bases de datos como el Ovid Medline y PubMed, se

encontraron únicamente 31 reportes de casos, de los cuales, la mayoría fueron por trauma cerrado (77 %), y las principales lesiones fueron pseudoaneurismas, fístulas arteriovenosas y disección de la carótida. La conclusión fue que los resultados tempranos son alentadores, pero se necesitan más estudios a largo plazo <sup>8-11</sup>.

Los *estents* en la arteria femoral común en cercanía del ligamento inguinal, no se han recomendado en vista del alto riesgo de fractura y estenosis temprana al ser una zona de flexión y movimiento. La arteria femoral profunda que se encuentra más distal puede repararse por vía endovascular; esta arteria frecuentemente se lesiona en los procedimientos intervencionistas con punciones bajas, desarrollándose fístulas arteriovenosas o pseudoaneurismas y, en trauma vascular, se lesiona por heridas penetrantes como el caso que manejamos <sup>9,10</sup>.

En el trauma pélvico grave con fracturas de la cintura pélvica, se presenta *shock* por el grado de daño vascular y óseo que genera sangrados profusos intrabdominales; se asocia a accidentes automovilísticos y caídas de gran altura o aplastamientos. En el tratamiento de estos casos se usa la formación de émbolos y la fijación percutánea de las fracturas por parte del ortopedista. El manejo quirúrgico abierto, generalmente, es de poca utilidad, ya que el sangrado es difícil de localizar y de contener por vía convencional <sup>10,11</sup>. Al paciente de esta serie que tuvo fractura pélvica, el ortopedista le practicó una fijación externa y luego se estimuló la formación terapéutica de émbolos; en una laparoscopia posterior no hubo hallazgos significativos.

La utilización de material que forme émbolos para controlar el sangrado es de vieja data y se siguen desarrollando elementos para esta técnica. Actualmente, para estimular la coagulación, se cuenta con *coils*, que son alambres en espiral envueltos en dacrón, con líquidos de diferentes características, como ónix o Gubran, y con micropartículas; estas últimas se usan para otros fines terapéuticos, como necrosis controladas tisulares en casos de neoplasias o malformaciones vasculares.

### **Tecnología endovascular**

Los primeros dispositivos endovasculares para el manejo de trauma, fueron descritos por Volodos, en 1980, para el tratamiento de pseudoaneurismas traumáticos de la

aorta torácica, y posteriormente, se usaron para trauma arterial periférico. Consistían en injertos de politetrafluoroetileno expandido a los cuales se les suturaba un *estent* de acero inoxidable de tipo Palmaz, que se montaban en introductores de alto perfil y se desplegaban en los sitios escogidos mediante fluoroscopia <sup>11,12,18</sup>.

Actualmente, las casas farmacéuticas han desarrollado dispositivos de bajo perfil que no necesitan suturarse o que ya están montados sobre balones, con diferentes diámetros y longitudes y de diferentes materiales, para optimizar la navegabilidad y flexibilidad del dispositivo dentro de la arteria.

Entre los actuales para la enfermedad vascular arterioesclerótica y traumática, existen los *estents* cubiertos, que son endoprótesis con recubrimiento que impide que exista porosidad. En Colombia, se dispone de los siguientes cuatro tipos.

#### 1. Prótesis endovascular Joestent (Abbott Vascular) GRAFTMASTER Coronary Estent Graft System (International)

Es una endoprótesis cubierta que consta de dos mallas de acero inoxidable que atrapan en forma de sándwich a un injerto de politetrafluoroetileno expandido; presenta un acortamiento proximal y distal de 1,6 mm al momento de su despliegue, que se previene con un inflado lento.

Se debe montar sobre un balón de angioplastia para su liberación. Se recomienda escoger el introductor de acuerdo con el balón donde se va a montar la endoprótesis, así: el perfil del introductor debe ser dos veces más grande que el perfil del introductor por el cual pasa el balón, y este último se escoge según el diámetro del vaso tratado <sup>13,14,19</sup>.

#### 2. Endoprótesis Viaghan® (Gore Medical)

La endoprótesis Viaghan® está construida sobre un injerto de politetrafluoroetileno expandido rodeado de una malla de nitinol, con gran flexibilidad y con un recubrimiento interno de heparina para disminuir la capacidad de producir trombos. Ya viene montada en un catéter y se despliega como un *estent* autoexpandible, con ayuda de un hilo que se hala desde la parte posterior del catéter de liberación <sup>14</sup>.

### 3. Prótesis vascular Atrium® (Macquet Company)

Es una endoprótesis cubierta con balón montado, hecha de politetrafluoroetileno expandido ultradelgado y una malla de acero inoxidable; tiene el perfil de liberación más bajo, lo cual permite desplegarla a través de introductores de menor perfil<sup>15,16</sup>.

### 4. Fluency® Plus Vascular Estent Graft (manufactured by Bard)

La Fluency® Plus es una endoprótesis vascular autoexpandible de nitinol encapsulado con politetrafluoroetileno expandido. Para garantizar la aposición adecuada en la pared, se recomienda que el diámetro de la endoprótesis sea ligeramente más grande que el de la luz vascular, pero que no lo exceda en más de 2 mm<sup>16, 17,19</sup>.

Para nuestro medio y a nivel mundial, todos los dispositivos endovasculares son costosos, por lo tanto, debemos tener racionalidad en su uso e indicaciones precisas. El uso de esta tecnología debe estar en manos de personal con experiencia y conocimiento en técnicas endovasculares y quirúrgicas abiertas, para ofrecerle al paciente todas las posibilidades terapéuticas y solucionar complicaciones.

En conclusión, en todos los pacientes se utilizaron técnicas percutáneas con endoprótesis recubiertas, y se obtuvo éxito técnico y angiográfico del 100 %. No se observaron complicaciones posoperatorias y el control a los seis meses de la mayoría de los pacientes mostró permeabilidad de las reconstrucciones. Por lo tanto, los procedimientos endovasculares para trauma vascular en casos cuidadosamente seleccionados, son una opción adecuada de tratamiento.

Se requieren estudios adicionales para confirmar las ventajas del tratamiento endovascular como opción de mínima invasión en casos seleccionados, como se evidenció en el presente estudio.

Además, se debe establecer si estos pacientes jóvenes requieren un seguimiento a largo plazo. Sin embargo, este trabajo provee una plataforma y opción de manejo para los pacientes con trauma vascular que cada vez más debe estar dentro de las habilidades de los cirujanos vasculares y generales de trauma. El uso de los equipos de angiografía dentro de las salas de cirugía y la construcción de salas híbridas, más el entrenamiento en cirugía endovascular de los cirujanos vasculares, permitirán que las técnicas endovasculares se usen cada vez más en el diagnóstico y el manejo del trauma vascular.

---

## Endovascular treatment of peripheral vascular trauma

### Abstract

*Vascular trauma constitutes a public health problem both nationally and internationally. The epidemic of violence with greater use of high and low velocity weapons in the military conflicts as well as at the civil urban level, have increased the incidence of vascular trauma. The advent of endovascular procedures and technologies offer new alternative approaches in complex vascular trauma, such as those with difficult vascular access, late complications and patients with concomitant complications.*

*Hereby we present our experience with seven patients that were submitted to endovascular treatment in the period January 2010 to January 2012, with six months follow-up. In six patients (86%) it was possible to implant a stent, and in one it became necessary to create an embolus in the ilio-lumbar artery by means of a steel spiral coil. Mean operating time was 60.7 minutes, with a rank of 40 to 90 minutes. Successful result was demonstrated in all cases by angiography and permeability of the affected vessel.*

**Key words:** *peripheral vascular diseases; vascular system injuries; arteriovenous fistula; aneurysm, false; blood vessel prosthesis.*

---

## Bibliografía

- Dotter CT, Judkins MP. Transluminal treatment of arteriosclerotic obstruction: Description of a new technic and a preliminary report of its application. *Circulation*. 1964;30:654-70.
- Marin ML, Veith FJ, Cynamon J, Sánchez LA, Lyon RT, Levine BA, *et al*. Initial experience with transluminally placed endovascular grafts for the treatment of complex vascular lesions. *Ann Surg*. 1996;222:449-69.
- Marín J, Mamani D, García H. Manejo quirúrgico del trauma vascular en su fase aguda. *Revista Chilena de Cirugía*. 2003;55:30-7.
- Parodi JC, Barone HD. Transfemoral placement of aortic grafts in aortic aneurysms: Clinical experience in patients. In: Yao JST, Pearce WH, editors. *Aneurysms: New findings and treatments*. Norwalk, CT: Appleton and Lange; 1994. p. 341-9.
- Nieto A, Franco C, Arroyo F. Trauma vascular. *Revista Colombiana de Cirugía Vascular*. 2007;7:1-14.
- Reuben BC, Whitten MG, Sarfati M, Kraiss LW. Increasing use of endovascular therapy in acute arterial injuries: Analysis of the National Trauma Data Bank. *J Vasc Surg*. 2007;46:1222-6.
- Hutto JD, Reed AB. Endovascular repair of an acute blunt popliteal artery injury. *J Vasc Surg*. 2007;45:188-90.
- Danetz JS, Cassano AD, Stoner MC, Ivatury RR, Levy MM. Feasibility of endovascular repair in penetrating axillo subclavian injuries: A retrospective review. *J Vasc Surg*. 2005;41:246-54.
- Patel A, Marin M, Veith F, Kerr A. Endovascular graft repair of penetrating subclavian injuries. *J Endovasc Surg*. 1996;3:382-8.
- Becker GJ, Benenati JF, Zema G, Sallee DS, Suárez CA, Roeren TK, *et al*. Percutaneous placement of a balloon-expandable intraluminal graft for life-threatening subclavian arterial hemorrhage. *J Vasc Intervent Radiol*. 1991;2:225-9.
- Du Bose J, Recinos G, Teixeira PG. Endovascular stenting for the treatment of traumatic internal carotid injuries: Expanding experience. *J Trauma*. 2008;65:1561-6.
- Charlin R, Pacheco P, Villarroel F, Urbina F. Fístula carótido-cavernosa: importancia de su diagnóstico y tratamiento oportunos para prevenir la ceguera. *Rev Méd Chile*. 2004;132:1221-6.
- Feyyaz B, Cagatay N, Barbaros C. Endovascular stent graft applications in iatrogenic vascular injuries. *Cardiovasc Intervent Radiol*. 2003;26:434-9.
- McNeil JD, Chiou AC, Gunlock MG, Grayson DE, Soares G. Successful endovascular therapy of a penetrating zone III internal carotid injury. *J Vasc Surg*. 2002;36:187-90.
- Tan TJ, Teh HS, Pua U, Ho SH. Endovascular management of iatrogenic renal vascular injuries complicating percutaneous nephrolithotripsy: Role of renal angiography and superselective coil embolization. *J HK Coll Radiol*. 2008;11:103-7.
- Maynar M, Baro M, Qian Z, López-Benítez R, Ragheb D, Llorens R, *et al*. Endovascular repair of brachial artery transection associated with trauma. *J Trauma*. 2004;56:1336-41.
- Kumar V. Endovascular treatment of penetrating injury of axillary vein with Viabahn endoprosthesis. *J Vasc Surg*. 2004;40:1243-4.
- Feugier P, Vulliez A, Bina N, Floccard B, Allaouchiche B. Urgent endovascular covered-stent treatment of internal carotid artery injury caused by a gunshot. *Eur J Vasc Endovasc Surg*. 2007;34:663-5.
- Kumar RM, Reddy SS, Sharma R, Mahajan R, Talwar KK. Endovascular repair of a traumatic axillary artery pseudoaneurysm. *Cardiovasc Intervent Radiol*. 2009;32:598-600.

Correspondencia: Cesar Eduardo Jimenez, MD

Correo electrónico: cesarejmd@yahoo.com

Bogotá, D.C., Colombia