

## ARTÍCULO DE REVISIÓN

# Manejo de la pancreatitis enfisematosa

FRANCISCO GABRIEL ONIEVA<sup>1</sup>, JUANA FERNÁNDEZ<sup>2</sup>, DEMETRIO PÉREZ<sup>3</sup>, MARÍA JOSÉ ESPADA<sup>4</sup>,  
JOSÉ LUIS JIMÉNEZ<sup>4</sup>, GERARDO BLANCO<sup>3</sup>

Palabras clave: páncreas; pancreatitis aguda necrotizante; choque séptico; abdomen agudo.

## Resumen

*La pancreatitis enfisematosa es una complicación grave y rara de la pancreatitis aguda grave, cuyo diagnóstico se hace mediante tomografía computadorizada, ante el hallazgo de gas en la celda pancreática. Su manejo depende en gran medida del estado general del paciente, de forma que se comienza con un manejo conservador inicial, planteándose opciones más agresivas ante el empeoramiento del cuadro clínico. Hoy en día, han tomado mayor auge los tratamientos mínimamente invasivos, aunque el desbridamiento quirúrgico sigue siendo el método de referencia en estos pacientes.*

*Se presenta una revisión amplia de su manejo quirúrgico a raíz de un caso fatal en nuestro servicio.*

## Introducción

La pancreatitis aguda es una entidad que se puede manifestar mediante una gran variedad de síntomas. El 80 % de los pacientes presenta un desarrollo leve de la enfermedad que requiere manejo sin medidas agresivas. Sin embargo, en 20 % se desarrolla una pancreatitis aguda grave con necrosis pancreática (superior al 40 % en alguna serie)<sup>1</sup>, pudiéndose precisar tratamiento en una unidad de cuidados intensivos. A este último tipo pertenece la pancreatitis enfisematosa, producida por gérmenes formadores de gas, cuya aparición ensombrece el pronóstico del paciente. Como resultado de este amplio espectro clínico, el tratamiento de la pancreatitis aguda ha estado en constante debate durante los últimos 10 años.

Con ocasión de un caso fatal, nos propusimos hacer una revisión del tema.

## Diagnóstico e indicación quirúrgica en la necrosis pancreática infectada

El curso de la pancreatitis aguda grave se puede dividir en dos fases. En la primera existe una respuesta inflamatoria sistémica, en la que el tratamiento de sostén y el de las complicaciones es prioritario (“no existiendo papel para la cirugía”), según el consenso internacional. En una segunda fase, el proceso puede agravarse con una necrosis pancreática y dar lugar no sólo a complicaciones sistémicas, sino que en un tercio de los pacientes se puede producir infección de dicho tejido necrótico como resultado de una translocación de gérmenes entéricos o de intervenciones percutáneas innecesarias<sup>2-3</sup>.

<sup>1</sup> Cirugía General y del Aparato Digestivo, Hospital de Llerena, Badajoz, España

<sup>2</sup> Cirugía Hepatobiliopancreática y Trasplante Hepático, Hospital Infanta Cristina, Badajoz, España

<sup>3</sup> Unidad de Cuidados Intensivos, Hospital Infanta Cristina, Badajoz, España

<sup>4</sup> Cirugía General y del Aparato Digestivo, Hospital Infanta Cristina, Badajoz, España

Fecha de recibido: 9 de agosto de 2013  
Fecha de aprobación: 12 de diciembre de 2013

Citar como: Onieva FG, Fernández J, Pérez D, Espada MJ, Jiménez JL, Blanco G. Manejo de la pancreatitis enfisematosa. Rev Colomb Cir. 2014;29:49-57.

La infección de la necrosis pancreática está relacionada con la extensión de la propia necrosis intrapancreática o extrapancreática<sup>4-5</sup> (sobre todo, si es de más del 50 %), y ocurre en las fases más tardías de la enfermedad, sobre la segunda o tercera semana, aunque no siempre es así; en un estudio sobre necrosis pancreática infectada, la infección se detectó dentro de las dos primeras semanas de iniciados los síntomas hasta en 20 % de los pacientes<sup>6</sup>. La necrosis pancreática infectada está asociada a una alta tasa de falla multiorgánica y a una mortalidad por encima del 35 %<sup>3,7,8</sup>.

La pancreatitis enfisematosa es una complicación rara de la pancreatitis aguda grave y su diagnóstico conlleva un mal pronóstico. Es producida por gérmenes formadores de gas, de los cuales, *Escherichia coli* es el más frecuente<sup>9</sup>. Estos gérmenes proceden del intestino, por vía hematogena o linfática, o por invasión directa a través de la ampolla de Váter o el conducto de Wirsung por reflujo, por vía transmural a través del colon transverso o por una fístula intestinal adyacente<sup>10,11</sup>. Son factores de riesgo la inmunosupresión y la diabetes mellitus mal controlada<sup>12</sup>, así como la insuficiencia renal crónica<sup>13</sup>.

El algoritmo terapéutico actual de la pancreatitis enfisematosa como manifestación de la pancreatitis aguda grave, tiende a tratar de manera conservadora la fase inicial, mientras que la cirugía debe considerarse en la segunda fase del proceso, excepto en casos seleccionados<sup>8</sup>. Wig, *et al.*<sup>9</sup>, estudiaron de manera retrospectiva 57 pacientes con necrosis pancreática, entre 2002 y 2006, a los que se les practicó necrosectomía; los dividieron en dos grupos, aquellos con gas en la celda pancreática y los que no presentaban gas en la tomografía computadorizada (TC). No se observaron diferencias en cuanto a incidencia de falla multiorgánica, mortalidad, estancia hospitalaria ni otras complicaciones.

El factor más importante para el manejo del paciente es su situación clínica, más que los hallazgos bacteriológicos o radiológicos, reservándose la cirugía para aquellos con deterioro importante del estado general o con falla multiorgánica<sup>14</sup>.

Para un buen control de la enfermedad, es muy importante su diagnóstico precoz. La leucocitosis, la febrícula o el shock pueden estar presentes en una pancreatitis con necrosis estéril, por lo cual el reto está en identificar a los pacientes que tienen necrosis pancreática infectada

y, en este grupo, practicar la intervención quirúrgica en el momento más adecuado.

Para ello, aparte de la clínica, es fundamental ordenar exámenes de imágenes como la TC<sup>15</sup>, en la que se puede encontrar gas en el parénquima pancreático y el retroperitoneo, y conocer la extensión de la lesión, así como hallar colecciones líquidas, abscesos o gas portal. Aunque la presencia de aire es patognomónica de infección, es muy rara. Así, ante la fuerte sospecha clínica de infección de la necrosis pancreática, se debe hacer una punción-aspiración con agua fina de las colecciones o necrosis pancreáticas y peripancreáticas<sup>16</sup>. Con la punción-aspiración con aguja fina se detecta la necrosis infectada con una sensibilidad de 83 a 96 % y una especificidad de 93 %<sup>3,17</sup>. Una necrosis estéril confirmada por punción-aspiración se puede manejar, prácticamente en todos los casos, de manera conservadora<sup>18</sup>, mientras que una punción-aspiración positiva podría manejarse con un antibiótico específico pero, además, se precisan acciones más agresivas.

La indicación quirúrgica más frecuente en la pancreatitis aguda grave<sup>19</sup> es la existencia de necrosis pancreática infectada (sin indicación de drenaje percutáneo o en quienes ha fallado dicho tratamiento). No obstante, la cirugía también está indicada en: el absceso pancreático sin indicación de drenaje percutáneo o en quienes ha fallado dicho manejo; en la necrosis estéril que evoluciona a falla multiorgánica, a pesar de las medidas en la unidad de cuidados intensivos; en la sepsis de origen biliar, como piocolecisto, colecistitis enfisematosa, colecistitis gangrenosa, colangitis aguda (con contraindicación para colangio-pancreatografía retrógrada endoscópica); en las complicaciones de la pancreatitis aguda, como hemorragia, perforación, etc.; así como ante una pancreatitis aguda fulminante y síndrome 'compartimental' abdominal.

En la infección de la necrosis pancreática, la tasa de mortalidad asciende a 100 % en pacientes con falla multiorgánica manejados de manera conservadora<sup>20</sup>. Sin embargo, con la cirugía, estas tasas están por debajo de 30 % en centros especializados<sup>3,21,22</sup>.

### Manejo quirúrgico de la necrosis pancreática infectada

Básicamente, existen dos objetivos en el tratamiento inicial de la pancreatitis aguda grave. El primero se

basa en el tratamiento de soporte y de las posibles complicaciones que puedan surgir y, el segundo, es limitar la progresión de la enfermedad. El objetivo de la cirugía es, precisamente, eliminar todas las áreas de tejido necrótico, incluyendo el tejido peripancreático necrótico y el tejido necrótico infectado y, con esto, al reducir el progreso de la propagación de la necrosis o infección, se frena la respuesta inflamatoria sistémica y se consigue minimizar las complicaciones<sup>23</sup>. A diferencia del desbridamiento, los procesos de resección, como la pancreatectomía parcial o total que conllevan extirpación de tejido sano, están asociados a altas tasas de mortalidad así como a incremento de riesgo de insuficiencia pancreática exocrina y endocrina<sup>24-27</sup>.

La técnica quirúrgica ha variado y el método ideal es aún motivo de controversia. Generalmente, los principios acordados del manejo quirúrgico incluyen preservación del órgano que implica desbridamiento o necrosectomía, minimizar el riesgo de hemorragia intraoperatoria y asegurar un buen drenaje retroperitoneal<sup>16</sup>.

Clásicamente, se han venido practicando las siguientes tres técnicas quirúrgicas, con resultados aparentemente comparables:

- Necrosectomía abierta y cierre con lavado continuo del retroperitoneo<sup>28,29</sup>; en un metaanálisis de Heinrich, *et al.*<sup>30</sup> se concluye que la necrosectomía y el lavado continuo posoperatorio con drenajes de gran calibre sin nuevas laparotomías programadas, es la mejor estrategia para el manejo quirúrgico de la necrosis pancreática o peripancreática infectada.
- Necrosectomía abierta con nuevas laparotomías programadas o según necesidad<sup>31,32</sup>.
- Necrosectomía abierta con abdomen abierto y nuevas laparotomías programadas<sup>33</sup>.

Se han informado tasas de mortalidad posoperatoria alrededor del 15 % con estos procedimientos, aunque no conocemos estudios que comparen las tres técnicas prospectivamente.

### Técnicas mínimamente invasivas

Hoy en día, cobran especial interés los métodos mínimamente invasivos reservados para un subgrupo de pacientes con enfermedad localizada o necrosis pancreática bien organizada. Entre los tratamientos, varios autores han

publicado recientemente resultados esperanzadores, destacándose el abordaje laparoscópico, el retroperitoneal y el drenaje percutáneo, así como el endoscópico.

Existen dos abordajes laparoscópicos para esta enfermedad: el desbridamiento transperitoneal y el desbridamiento retroperitoneal video-asistido.

En cuanto al primero de ellos, el abordaje se lleva a cabo mediante el acceso por vía laparoscópica convencional, seguido de un desbridamiento transmesocólico, utilizando un puerto para la cámara de vídeo y dos adicionales de trabajo. El principal inconveniente es la posibilidad de contaminación peritoneal, además de la dificultad para la reintervención por la misma técnica a causa de la formación de adherencias. Por estas razones, se aconseja emplear este tipo de abordaje en casos de necrosis pancreática bien localizada, en los que se prevea que no serán necesarios desbridamientos sucesivos<sup>34-35</sup>.

Los primeros en describir el abordaje retroperitoneal fueron Gambiez, *et al.*<sup>36</sup> en la necrosectomía, directamente o con ayuda de video, mediante una incisión en el flanco izquierdo. Para ello, se utiliza un mediastinoscopio de 23 cm de longitud y se introduce por debajo del reborde inferior de la decimosegunda costilla izquierda, haciendo de esta manera el desbridamiento bajo visión directa.

Previamente, se coloca un drenaje percutáneo para poder guiar el lugar de la incisión y acceder directamente al área necrótica, dejándolo para después evacuar el tejido necrótico residual. Con este acceso, se evita la laparotomía, con las repercusiones fisiológicas que esta conlleva en un paciente crítico. Se han publicado buenos resultados en los últimos años con este abordaje, con una mortalidad de 10 %, aunque se precisan maniobras de drenaje repetitivas, que se pueden llevar a cabo en la unidad de cuidados intensivos.

En un estudio de casos y controles, en el que se compararon 15 pacientes en quienes practicó necrosectomía por un abordaje retroperitoneal con otros 15 en los que se llevó a cabo laparotomía, van Santvoort, *et al.*<sup>37</sup>, demostraron que con el abordaje retroperitoneal se obtienen tasas de falla multiorgánica significativamente más bajas y menor mortalidad. Aunque esta comparación fue retrospectiva y el emparejamiento se basó en la presencia o ausencia de falla orgánica única, estos datos apoyan la idea de que un abordaje retroperitoneal

conduce a un menor daño fisiológico que una cirugía mediante laparotomía.

Pero, ¿cuál es el mejor momento de este abordaje una vez se haya colocado el drenaje percutáneo? Según Chang, *et al.*<sup>38</sup>, y van Santvoort, *et al.*<sup>39</sup>, tras la colocación del drenaje percutáneo, lo mejor es “esperar y ver”, aunque otros autores, como Castellanos, *et al.*<sup>40</sup>, prefieren practicar la cirugía una vez se haya colocado el drenaje. Como desventajas, además de la limitación del campo quirúrgico, las tasas de fístula de colon y hemorragia son altas (por encima de 50 %), y hay riesgo de evisceración por la lumbotomía<sup>41</sup>.

Otro tratamiento mínimamente invasivo es el drenaje mediante un catéter percutáneo. Se ha incorporado en un buen número de guías clínicas para el tratamiento de la necrosis pancreática infectada, con el objetivo de retrasar la cirugía o evitarla en pacientes seleccionados. Normalmente, las áreas de necrosis están formadas por componentes sólidos y líquidos, y posteriormente, pueden dar lugar a la formación de un absceso. Un drenaje percutáneo colocado en una colección permite un mejor control de la infección hasta la cirugía; en este tiempo de retraso se logra una mejor demarcación del área necrótica, lo que conlleva un menor desbridamiento.

En dos estudios recientes se revisó la experiencia con el drenaje percutáneo en un hospital de tercer nivel. En el primero de ellos, Mortelet, *et al.*<sup>42</sup>, revisaron todos los pacientes a los que se les colocó un drenaje percutáneo guiado por TC en pancreatitis necrosante, con un seguimiento de 45 meses. Del total de 35 pacientes, dos tercios tenían necrosis infectada, el 49 % no precisó cirugía y el 36 % que presentó falla multiorgánica se recuperó sólo con drenaje percutáneo.

A pesar de estos resultados prometedores, en un estudio más amplio por Rocha, *et al.*<sup>43</sup>, en la misma institución, se obtuvo menor éxito con el drenaje percutáneo como tratamiento único. En su estudio de cohortes retrospectivo, este grupo examinó el rol del drenaje percutáneo en 64 pacientes con necrosis pancreática durante los últimos cinco años, incluyendo aquellos casos en los que no se colocó drenaje percutáneo. En su análisis, un cuarto de los pacientes tenía necrosis infectada. El 7,8 % requirió cirugía, junto con drenaje percutáneo o como único tratamiento, y el 73 % de ellos presentaba necrosis infectada. El 17 % se trató sólo con drenaje percutáneo

y, el resto, con tratamiento conservador. En el grupo en el que sólo se utilizó el drenaje percutáneo, se observó una tasa significativamente mayor de mortalidad (55 %). No obstante, estos pacientes presentaban una tasa de falla multiorgánica mayor que el resto, lo que puede indicar que la colocación del drenaje percutáneo fue un intento de salvar a aquellos que por su mal estado general no podrían superar una intervención quirúrgica. Además, también se observó en este estudio que la colocación de drenaje percutáneo retrasaba la cirugía, ya que el tiempo medio de la cirugía fue de 31 días (rango de 0 a 65 días) en quienes recibieron sólo tratamiento quirúrgico, mientras que el tiempo medio de la cirugía en el grupo que recibió drenaje percutáneo y cirugía fue de 109 días (rango de 1 a 600 días).

En un reciente ensayo clínico de asignación aleatoria<sup>44</sup>, en el cual se comparó la cirugía con el drenaje percutáneo, se concluyó que se disminuyó significativamente la mortalidad con el drenaje percutáneo (0 Vs. 31 %). No obstante, en este estudio hay cuestionamientos en cuanto a su metodología, como la exclusión de los pacientes tras la asignación al azar o la falta de información respecto al momento de la cirugía, por lo cual los resultados son difíciles de interpretar.

Por último, aunque actualmente el uso de la endoscopia en el tratamiento del pseudoquiste y el absceso pancreático está bien establecido, la necrosis pancreática, que requiere la eliminación de detritos sólidos y líquidos sigue siendo un desafío. Recientemente, se publicó el primer estudio multicéntrico (estudio GEPARD)<sup>45</sup> sobre necrosectomía por vía endoscópica. Este es el más amplio publicado sobre esta técnica. Aunque los autores no informan las tasas de falla orgánica, de los 93 pacientes que participaron en el estudio, 50 tenían necrosis infectada y 20 % requirió ingreso a la unidad de cuidados intensivos. La necrosis fue drenada satisfactoriamente por vía endoscópica en 81 % de los casos. De los 18 en los que fracasó la técnica, 7 fallecieron y 11 sobrevivieron pero precisaron cirugía. La tasa de morbilidad fue de 26 %. El 14 % de los pacientes tuvieron complicaciones por sangrado, incluyendo dos que precisaron intervención quirúrgica para el control de la hemorragia, y uno falleció antes de que la cirugía fuera practicada. Además, hubo cinco casos de perforación a la cavidad peritoneal y dos de embolia pulmonar. Aunque las tasas de complicaciones son altas, las de morbilidad en pacientes sometidos a cirugía también son significativas<sup>22</sup>. El seguimiento



fue de 50 meses tras la cirugía y, aunque algunos de los pacientes desarrollaron complicaciones relacionadas con la pancreatitis aguda tras el alta, se observó que la calidad de vida en todos ellos era buena.

La aplicabilidad del abordaje endoscópico en pacientes críticos se confirmó en un estudio de 13 pacientes consecutivos con necrosis pancreática infectada<sup>46</sup>. En este estudio, en todos los pacientes se utilizó el abordaje endoscópico transgástrico como primera medida y hubo ingreso a la unidad de cuidados intensivos, y el 31 % presentó falla multiorgánica. En todos los casos hubo resolución completa de la necrosis después de una a tres sesiones de necrosectomía endoscópica. Ningún paciente requirió cirugía posterior y ninguno falleció.

Un enfoque novedoso para la necrosectomía endoscópica fue publicado por Becker, *et al.*<sup>47</sup>. En lugar de crear una ventana más grande en el estómago para permitir la necrosectomía bajo visualización directa, se inserta endoscópicamente un drenaje de *pigtail* por vía transgástrica o transduodenal, lavando posteriormente a través de un drenaje percutáneo, lo cual favorece la licuefacción del tejido necrótico y permite así su drenaje.

### Momento de la cirugía

Una vez conocidas las diferentes técnicas quirúrgicas actuales, la pregunta es: ¿cuál es el mejor momento para intervenir al paciente una vez diagnosticada la necrosis infectada? Esto está en discusión. Según la guía clínica de la *International Association of Pancreatology*, en una necrosis pancreática infectada, la intervención quirúrgica se recomienda a partir de la tercera o cuarta semana del inicio de los síntomas. Es interesante el aporte del Grupo Holandés de Pancreatitis Aguda<sup>48</sup>, que sugiere que, cuando la intervención puede ser pospuesta hasta pasados unos 30 días tras el inicio de los síntomas, los resultados son más alentadores. Además, en su revisión sistemática en la que incluyeron 1.136 pacientes de once estudios, observaron una asociación entre un mayor retardo de la cirugía y disminución de la mortalidad ( $R=-0,603$ ;  $IC_{95\%} -2,10$  a  $-0,02$ ,  $p=0,05$ ). Posponiendo la cirugía, se permite la organización y demarcación de las áreas de necrosis, con ayuda de la colocación de algún drenaje percutáneo, incluso en presencia de falla orgánica, puesto que puede manejarse en una unidad de cuidados intensivos. La media del momento de la intervención fue de 27 días (3 a 31). La mortalidad media en necrosis pancreática infectada fue del 25 % (rango de 6 a 56%).

En esta línea, se encuentra un estudio de asignación aleatoria<sup>49</sup> en el que se compara la cirugía precoz *versus* la tardía en pacientes con necrosis pancreática infectada, obteniéndose una mortalidad mayor en la precoz (56 % *versus* 27 %). Hay varios grupos que han demostrado que es el tiempo de la cirugía el que más está relacionado con la mortalidad, más aun que la propia necrosis pancreática infectada<sup>4,21</sup>.

Dada la evidencia de que la cirugía temprana aparentemente se asocia con resultados adversos, el uso del drenaje percutáneo guiado por ecografía o TC parece ser una medida temporal razonable en una fase temprana de la necrosis infectada. Los drenajes deben ser de un tamaño adecuado y pueden ser manipulados ante cualquier cambio clínico del paciente. Si a pesar de esto el paciente no presenta mejoría, por cuanto con frecuencia las áreas de necrosis no se han licuado adecuadamente y son demasiado espesas para drenarse percutáneamente, se debe abandonar esta estrategia y emprender un abordaje quirúrgico.

### Profilaxis antibiótica en la necrosis pancreática

Las complicaciones infecciosas son las causantes de 80 % de las muertes por pancreatitis aguda grave, la mayoría en la fase tardía. En un estudio clínico de asignación aleatoria y doble ciego de 215 pacientes italianos<sup>50</sup>, el uso de meropenem administrado al ingreso, cuando se demostró la existencia de necrosis pancreática mediante TC, condujo a una reducción significativa de la infección extrapancreática (16,6 % Vs, 44,8 %) ( $p<0,05$ ), pero no de la pancreática, de la intervención quirúrgica y de la duración de la estancia hospitalaria. Del mismo modo, en un estudio multicéntrico noruego de 73 pacientes<sup>51</sup>, hubo significativamente menos complicaciones infecciosas en el grupo de pacientes a quienes se les administró imipenem.

Con el uso creciente de antibióticos ha habido un cambio relativo en el espectro bacteriológico, pasando de predominar las bacterias Gram negativas a aumentar la incidencia de la infección por bacterias Gram positivas y hongos a las dos a tres semanas del inicio del tratamiento antibiótico<sup>52</sup>.

En un metaanálisis de diez estudios clínicos de asignación aleatoria, Dambraszkas, *et al.*<sup>53</sup>, conclu-

yeron que los pacientes con pancreatitis aguda grave y necrosis deben recibir carbapenémicos en forma profiláctica para disminuir los riesgos de infección de la necrosis, la sepsis y la necesidad de cirugía. Una revisión sistemática de Heinrich, *et al.*<sup>30</sup>, de cinco estudios clínicos de asignación aleatoria también concluyeron que los antibióticos reducen la sepsis y la mortalidad global cuando se usa como profilaxis, pero no reducen las tasas de infección de la necrosis. En otra revisión sistemática de cinco estudios clínicos de asignación aleatoria que comprendieron 294 pacientes, Villatoro, *et al.*<sup>54</sup>, publicaron resultados similares, con una mortalidad significativamente menor con el uso de antibioticoterapia profiláctica.

Sin embargo, en dos metaanálisis<sup>55,56</sup> llegaron a la conclusión de que el uso de antibióticos profilácticos no se asocia con una reducción en las tasas de necrosis infectada ni de infecciones extrapancreáticas, ni con disminución de la necesidad de una intervención quirúrgica o de la mortalidad. En esta misma línea están los resultados de un estudio multicéntrico estadounidense<sup>57</sup>, de asignación aleatoria y doble ciego, sobre 100 pacientes con necrosis pancreática comprobada, en el que un grupo fue tratado con meropenem y otro con placebo; no se demostró reducción en la infección pancreática o extrapancreática o cualquier otra complicación, en el grupo con placebo.

Esta disparidad en los resultados de los diferentes estudios, también se encuentra en algunas guías clínicas que muestran dicha discrepancia. La *American Gastroenterological Association*<sup>58</sup> no recomienda su uso, pero apunta a que, si se usa profilaxis antibiótica, debería restringirse a casos con necrosis pancreática por encima del 30 % (según la TC) y continuarse durante 14 días. Sin embargo, la Asociación Italiana para el Estudio del Páncreas<sup>59</sup> recomienda el uso de la profilaxis antibiótica cuando la necrosis pancreática se demuestra mediante TC.

En general, el uso profiláctico de derivados carbapenémicos en la pancreatitis aguda grave con necrosis, parece disminuir las complicaciones infecciosas (sin aumentar las tasas de infección por hongos<sup>54</sup>) y puede mejorar las tasas de mortalidad<sup>60</sup>.

Tuvimos el caso fatal de un hombre de 75 años que ingresó con pancreatitis aguda severa, posiblemente

enfisematosa. La TC abdominal demostró abundante aire en la celda pancreática y en el conducto de Wirsung y discreto neumoperitoneo y otros signos de pancreatitis enfisematosa. Se inició tratamiento con antibiótico de amplio espectro (meropenem), pero ante el empeoramiento del estado clínico y shock séptico, se decidió intervención quirúrgica. Se encontró una pancreatitis aguda necrohemorrágica extensa, con gas, colecciones retrogástrica y supramesocólica y necrosis grasa extensa, ascitis y gran edema de la cabeza del páncreas. Se realizó desbridamiento extenso y se colocaron drenajes para lavado, optando por laparostomía con “bolsa de Bogotá.”<sup>61,62</sup> El paciente desarrolló síndrome de respuesta inflamatoria sistémica y falla multiorgánica resistente,

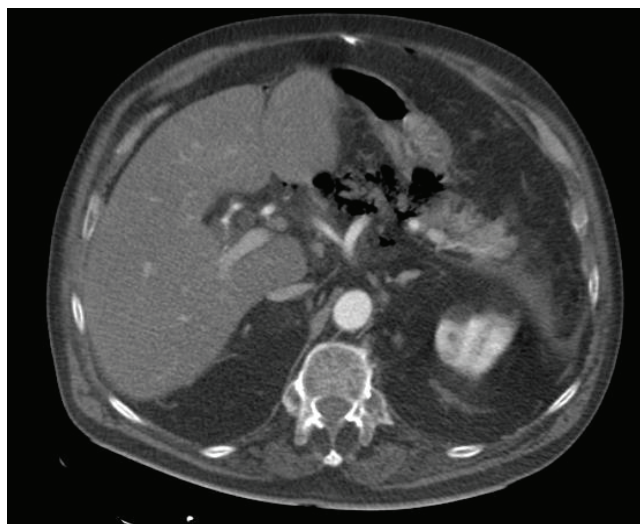

FIGURA 1. Desestructuración de la cabeza del páncreas

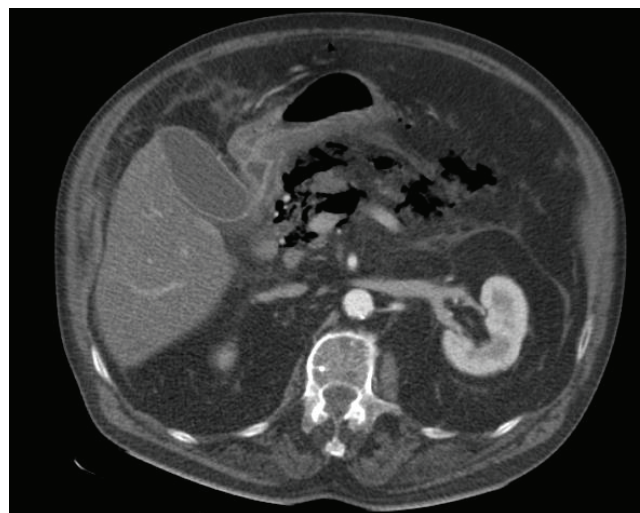


FIGURA 2. Aire en celda pancreática

y murió 24 horas más tarde. En los cultivos se encontró *Enterococcus faecium* sensible a carbapénicos.

### Conclusiones

El manejo de la pancreatitis enfisematosa debe ser individualizado, dinámico y multidisciplinario, con la participación activa de cirujanos, intensivistas, gastroenterólogos y radiólogos. Lo que más influye en el pronóstico es su diagnóstico precoz, convirtiéndose la TC de abdomen en la prueba de imagen que aporta más datos. La aparición de nuevas técnicas permite el manejo conservador de ciertos pacientes. Así, la punción-aspiración con aguja fina, mediante ecografía endoscópica o convencional o por TC, permitiría un manejo conservador con antibiótico específico y colocación de un drenaje percutáneo. El factor más importante para continuar con el tratamiento médico conservador es el estado clínico del paciente,

más que los hallazgos microbiológicos o radiológicos, de manera que, ante un deterioro importante del estado general o falla orgánica, estaría indicado el desbridamiento quirúrgico, método de referencia en el tratamiento de la necrosis pancreática infectada<sup>63</sup>. Aun con un manejo adecuado, la mortalidad en este tipo de pacientes está por encima del 30 %.

En nuestro caso, la situación clínica requería manejo en la unidad de cuidados intensivos y la práctica de TC de abdomen. Ante los hallazgos obtenidos y el empeoramiento del paciente, se decidió una intervención quirúrgica urgente, con drenaje y desbridamiento de las colecciones intraabdominales, y se dejaron drenajes de gran calibre para lavado del retroperitoneo. A pesar del tratamiento quirúrgico y las medidas máximas de soporte en la unidad de cuidados intensivos, el paciente falleció.

## Management of emphysematous necrotizing pancreatitis

### Abstract

*Emphysematous pancreatitis is a rare and serious complication of severe acute pancreatitis. The diagnosis is made by computed tomography in the presence of gas in the pancreatic cell. Its management will depend largely on the condition of the patient, with a conservative management at the start, and considering more aggressive options when worsening of symptoms. There has been a recent boom with minimally invasive procedures, but surgical debridement remains the gold standard. We present a subject review after a fatal case of emphysematous pancreatitis that we had in our service.*

**Key words:** pancreas; pancreatitis, acute necrotizing; shock, septic; abdomen, acute.

### Referencia

1. Díaz C, Garzón S, Morales C, Montoya M. Pancreatitis aguda grave: curso clínico, manejo y factores asociados con mortalidad. Rev Colomb Cir. 2012;27:281-9.
2. Ashley SW, Perez A, Pierce EA, Brooks DC, Moore FD, Jr., Whang EE, *et al.* Necrotizing pancreatitis: Contemporary analysis of 99 consecutive cases. Ann Surg. 2001;234:572-9.
3. Buchler MW, Gloor B, Muller CA, Friess H, Seiler CA, Uhl W. Acute necrotizing pancreatitis: Treatment strategy according to the status of infection. Ann Surg. 2000;232:619-26.
4. Isenmann R, Rau B, Beger HG. Bacterial infection and extent of necrosis are determinants of organ failure in patients with acute necrotizing pancreatitis. Br J Surg. 1999;86:1020-4.
5. Beger HG, Bittner R, Block S, Büchler M. Bacterial contamination of pancreatic necrosis. A prospective clinical study. Gastroenterology. 1986;91:433-8.
6. Besselink MG, van Santvoort HC, Boermeester MA, Nieuwenhuijs VB, van Goor H, Dejong CH, *et al.* Timing and impact of infections in acute pancreatitis. Br J Surg. 2009;96:267-73.
7. Bakker OJ, van Santvoort HC, Besselink MG, van der Harst E, Hofker HS, Gooszen HG. Prevention, detection, and management of infected necrosis in severe acute pancreatitis. Curr Gastroenterol Rep. 2009;11:104-10.
8. Velasco A, Prieto V, Fernández A, Tejedor M, Álvares A, *et al.* Pancreatitis enfisematosa. ¿Tratamiento conservador o quirúrgico? Gastroenterol Hepatol. 2009;9:605-9.
9. Wig JD, Kochhar R, Bharathy KG, Kudari AK, Doley RP, Yadav TD, *et al.* Emphysematous pancreatitis. Radiological curiosity or a cause for concern? JOP. 2008;9:160-6.
10. Itai Y, Ohtomo K, Kokubo T, Nagai H, Atomi Y, Kuroda A. CT demonstration of gas in dilated pancreatic duct. J Comput Assist Tomogr. 1986;10:1052-3.



11. Mendez G, Jr., Isikoff MB. Significance of intrapancreatic gas demonstrated by CT: A review of nine cases. *Am J Roentgenol*. 1979;132:59-62.
12. Porter N, Lapsia S. Emphysematous pancreatitis: A severe complication of acute pancreatitis. *QJM*. 2011;104:897.
13. Grayson DE, Abbott RM, Levy AD, Sherman PM. Emphysematous infections of the abdomen and pelvis: A pictorial review. *RadioGraphics*. 2002;22:543-61.
14. Sileikis A, Beisa V, Dementaviciene J, Tamosiėnas A, Strupas K. Experience of the treatment of emphysematous necrotizing pancreatitis. *Chir Gastroenterol*. 2007;23:195-8.
15. Gloor B, Muller CA, Worni M, Martignoni ME, Uhl W, Buchler MW. Late mortality in patients with severe acute pancreatitis. *Br J Surg*. 2001 Jul;88(7):975-979.
16. Uhl W, Warshaw A, Imrie C, Bassi C, McKay CJ, Lankisch PG, *et al*. IAP Guidelines for the surgical management of acute pancreatitis. *Pancreatology*. 2002;2:565-73.
17. Rau B, Pralle U, Mayer JM, Beger HG. Role of ultrasonographically guided fine-needle aspiration cytology in the diagnosis of infected pancreatic necrosis. *Br J Surg*. 1998;85:179-84.
18. Nathens AB, Curtis JR, Beale RJ, Cook DJ, Moreno RP, Romand JA, *et al*. Management of the critically ill patient with severe acute pancreatitis. *Crit Care Med*. 2004;32:2524-36.
19. Nieto J, Rodríguez S. Manejo de la pancreatitis aguda: Guía de práctica clínica basada en la mejor información disponible. *Rev Colomb Cir*. 2010;25:76-96.
20. Widdison AL, Karanjia ND. Pancreatic infection complicating acute pancreatitis. *Br J Surg*. 1993;80:148-54.
21. Fernandez-del Castillo C, Rattner DW, Makary MA, Mostafavi A, McGrath D, Warshaw AL. Debridement and closed packing for the treatment of necrotizing pancreatitis. *Ann Surg*. 1998;228:676-84.
22. Rodríguez JR, Razo AO, Targarona J, Thayer SP, Rattner DW, Warshaw AL, *et al*. Debridement and closed packing for sterile or infected necrotizing pancreatitis: Insights into indications and outcomes in 167 patients. *Ann Surg* 2008;247:294-9.
23. Navarro S, Amador J, Argüello L, Ayuso C, Boadas J, de Las Heras G, *et al*. Recommendations of the Spanish Biliopancreatic Club for the treatment of acute pancreatitis. Consensus development conference. *Gastroenterol Hepatol*. 2008;31:366-87.
24. Alexandre JH, Guerrieri MT. Role of total pancreatectomy in the treatment of necrotizing pancreatitis. *World J Surg*. 1981;5:369-77.
25. Edelman G, Boutelier P. Treatment of acute necrotizing pancreatitis through the early surgical ablation of necrotic portions. *Chirurgie*. 1974;100:55-167.
26. Kivilaakso E, Fraki O, Nikki P, Lempinen M. Resection of the pancreas for acute fulminant pancreatitis. *Surg Gynecol Obstet*. 1981;152:493-8.
27. Nordback IH, Auvinen OA. Long-term results after pancreas resection for acute necrotizing pancreatitis. *Br J Surg*. 1985;72:687-9.
28. Beger HG, Büchler M, Bittner R, Block S, Nevalainen T, Roscher R. Necrosectomy and postoperative local lavage in necrotizing pancreatitis. *Br J Surg*. 1988;75:207-12.
29. Rattner DW, Legermate DA, Lee MJ, Mueller PR, Warshaw AL. Early surgical debridement of symptomatic pancreatic necrosis is beneficial irrespective of infection. *Am J Surg*. 1992;163:105-9.
30. Heinrich S, Schafer M, Rousson V, Clavien PA. Evidence-based treatment of acute pancreatitis: a look at established paradigms. *Ann Surg*. 2006;243:154-68.
31. Sarr MG, Nagorney DM, Mucha PJ, Farnell MB, Johnson CD. Acute necrotizing pancreatitis: Management by planned, staged pancreatic necrosectomy/debridement and delayed primary wound closure over drains. *Br J Surg* 1991;78:576-81.
32. Tsiotos GG, Luque de LE, Soreide J, *et al*. Management of necrotizing pancreatitis by repeated operative necrosectomy using a zipper technique. *Am J Surg*. 1998;175:91-8.
33. Bradley III E, Allen K. A prospective longitudinal study of observation versus surgical intervention in the management of necrotizing pancreatitis. *Am J Surg*. 1991;161:19-25.
34. Fernandez-Cruz L, Lozano-Salazar R, Olvera C, Higuera O, López-Boado MA, Astudillo E, *et al*. Pancreatitis aguda grave: alternativas terapéuticas. *Cir Esp*. 2006;80:64-71.
35. Wysocki AP, McKay CJ, Carter CR. Infected pancreatic necrosis: minimizing the cur. *ANZ J Surg*. 2010;80:58-70.
36. Gambiez LP, Denimal FA, Porte HL, Saudemont A, Chambon JP, Quandalle PA. Retroperitoneal approach and endoscopic management of peripancreatic necrosis collections. *Arch Surg* 1998;133:66-72.
37. van Santvoort HC, Besselink MG, Bollen TL, Buskens E, van Ramshorst B, Gooszen HG. Case-matched comparison of the retroperitoneal approach with laparotomy for necrotizing pancreatitis. *World J Surg*. 2007;31:1635-42.
38. Chang YC, Tsai HM, Lin XZ, Chang CH, Chuang JP. No debridement is necessary for symptomatic or infected acute necrotizing pancreatitis: Delayed, mini-retroperitoneal drainage for acute necrotizing pancreatitis without debridement and irrigation. *Dig Dis Sci* 2006;51:1388-95.
39. van Santvoort HC, Besselink MGH, Bollen TL, Leeuwen MS van, Ramshorst B van, *et al*. Videoscopic assisted retroperitoneal debridement in infected necrotising pancreatitis as a pilot study to introduce a randomised controlled trial. *Pancreatology*. 2006;6:352.
40. Castellanos G, Pinero A, Serrano A, Llamas C, Fuster M, Fernandez JA, *et al*. Translumbar retroperitoneal endoscopy: An alternative in the follow-up and management of drained infected pancreatic necrosis. *Arch Surg*. 2005;140:952-5.
41. Castellanos G, Pinero A, Serrano A, Parrilla P. Infected pancreatic necrosis: Translumbar approach and management with retroperitoneoscopy. *Arch Surg*. 2002;137:1060-3.



42. Mortelet KJ, Girshman J, Szejnfeld D, Ashley SW, Erturk SM, Banks PA, *et al.* CT-guided percutaneous catheter drainage of acute necrotizing pancreatitis: Clinical experience and observations in patients with sterile and infected necrosis. *AJR Am J Roentgenol.* 2009;192:110-6.
43. Rocha FG, Benoit E, Zinner MJ, Whang EE, Banks PA, Ashley SW, *et al.* Impact of radiologic intervention on mortality in necrotizing pancreatitis: the role of organ failure. *Arch Surg.* 2009;144:261-5.
44. Ai X, Qian X, Pan W, Hu W, Terai T, Sato N, *et al.* Ultrasound-guided percutaneous drainage may decrease the mortality of severe acute pancreatitis. *J Gastroenterol.* 2010;45:77-85.
45. Seifert H, Biermer M, Schmitt W, Jurgensen C, Will U, Gerlach R, *et al.* Transluminal endoscopic necrosectomy after acute pancreatitis: a multicentre study with long-term follow-up (the GEPARD Study). *Gut.* 2009;58:1260-6.
46. Escourrou J, Shehab H, Buscail L, Bournet B, Andrau P, Moreau J, *et al.* Peroral transgastric/transduodenal necrosectomy: Success in the treatment of infected pancreatic necrosis. *Ann Surg.* 2008;248:1074-80.
47. Becker V, Huber W, Meining A, Prinz C, Umgelter A, Ludwig L, *et al.* Infected necrosis in severe pancreatitis: Combined nonsurgical multidrainage with directed transabdominal high-volume lavage in critically ill patients. *Pancreatol.* 2009;9:280-6.
48. Besselink MG, Verwer TJ, Schoenmaeckers EJ, Buskens E, Ridwan BU, Visser MR, *et al.* Timing of surgical intervention in necrotizing pancreatitis. *Arch Surg.* 2007;142:1194-201.
49. Mier J, Leon EL, Castillo A, Robledo F, Blanco R. Early versus late necrosectomy in severe necrotizing pancreatitis. *Am J Surg.* 1997;173:71-5.
50. Manes G, Uomo I, Menchise A, Rabitti PG, Ferrara EC, Uomo G. Timing of antibiotic prophylaxis in acute pancreatitis: A controlled randomized study with meropenem. *Am J Gastroenterol.* 2006;101:1348-53.
51. Rokke O, Harbitz TB, Liljedal J, Pettersen T, Fetvedt T, Heen LO, *et al.* Early treatment of severe pancreatitis with imipenem: a prospective randomized clinical trial. *Scand J Gastroenterol.* 2007;42:771-6.
52. Gloor B, Müller CA, Worni M, Stahel PF, Redaelli C, Uhl W, *et al.* Pancreatic infection in severe pancreatitis: The role of fungus and multiresistant organisms. *Arch Surg.* 2001;136:592-6.
53. Dambrauskas Z, Gulbinas A, Pundzius J, Barauskas G. Meta-analysis of prophylactic parenteral antibiotic use in acute necrotizing pancreatitis. *Medicina (Kaunas).* 2007;43:291-300.
54. Villatoro E, Bassi C, Larvin M. Antibiotic therapy for prophylaxis against infection of pancreatic necrosis in acute pancreatitis. *Cochrane Database Syst Rev.* 2006;CD002941.
55. Mazaki T, Ishii Y, Takayama T. Meta-analysis of prophylactic antibiotic use in acute necrotizing pancreatitis. *Br J Surg.* 2006;93:674-84.
56. Xiong GS, Wu SM, Wang ZH. Role of prophylactic antibiotic administration in severe acute pancreatitis: a meta-analysis. *Med Princ Pract.* 2006;15:106-10.
57. Dellinger EP, Tellado JM, Soto NE, Ashley SW, Barie PS, Dugernier T, *et al.* Early antibiotic treatment for severe acute necrotizing pancreatitis: A randomized, double-blind, placebo-controlled study. *Ann Surg.* 2007;245:674-83.
58. American Gastroenterological Association (AGA) Institute on "Management of Acute Pancreatitis" Clinical Practice and Economics Committee, AGA Institute Governing Board. AGA Institute medical position statement on acute pancreatitis. *Gastroenterology.* 2007;132:2019.
59. Pezzilli R, Zerbi A, Di Carlo V, Bassi C, Delle Fave GF, Working group of the Italian Association for the Study of the Pancreas on acute pancreatitis. Practical guidelines for acute pancreatitis. *Pancreatol.* 2010;10:523.
60. Moyshenyat I, Mandell E, Tenner S. Antibiotic prophylaxis of pancreatic infection in patients with necrotizing pancreatitis: Rationale, evidence, and recommendations. *Curr Gastroenterol Rep.* 2006;8:121-6.
61. Borrás O. Abdomen abierto. Utilización del polivinilo. *Rev Colomb Cir* 2001;16:39-43
62. Borrás O. Abdomen abierto: La herida más desafiante. *Rev Colomb Cir* 2008;23:204-209
63. Werner J, Feuerbach S, Uhl W, Buchler MW. Management of acute pancreatitis: From surgery to interventional intensive care. *Gut.* 2005;54:426-36.

Correspondencia: Francisco Gabriel Onieva, MD  
 Correo electrónico: franonieva9@gmail.com  
 Complejo Hospitalario Llerena-Zafra, Llerena  
 Badajoz, España