

Neumotórax catamenial

MARÍA ELENA VELÁSQUEZ¹, MAURICIO VELÁSQUEZ²

Palabras clave: neumotórax; ciclo menstrual; endometriosis; cirugía torácica asistida por video.

Resumen

El neumotórax catamenial es aquel que aparece en las mujeres dentro de las 72 horas después del inicio del ciclo menstrual. Es una entidad muy poco frecuente, con escasas series de casos publicadas en la literatura científica latinoamericana y mundial.

Se hace una revisión de la literatura científica mundial con énfasis en el proceso diagnóstico y el manejo multidisciplinario, y se reporta un caso.

Introducción

Descrito en 1958, por Maurer ¹, el neumotórax catamenial se considera como aquel neumotórax recurrente y que aparece dentro de las 72 horas después del inicio de la menstruación, pero que no ocurre necesariamente con cada ciclo menstrual. Se produce con la presencia de actividad menstrual cíclica, aunque puede aparecer aun durante el tratamiento de reemplazo hormonal ². El neumotórax catamenial es la manifestación más frecuente de la endometriosis torácica (80 % de las endometriosis

torácicas se manifiestan como neumotórax catamenial), pero también, puede manifestarse como hemotórax catamenial, hemoptisis catamenial, dolor torácico catamenial o nódulos pulmonares de endometrio ³⁻⁶.

Dado lo infrecuente que es esta entidad y los pocos reportes que se encuentran en la literatura científica, se decidió publicar este caso haciendo énfasis en el manejo por toracosopia, la cual nos permitió descartar otras etiologías, tomar muestras para histopatología y practicar un procedimiento buscando evitar la recurrencia del neumotórax.

Definición

El neumotórax catamenial es aquel que ocurre en las 72 horas posteriores al inicio de la menstruación, es espontáneo y suele ser recurrente; ocurre en mujeres en edad fértil y tiene una relación temporal con la menstruación, aunque no siempre se presenta en cada ciclo menstrual ^{4,5}. La mayoría son derechos y pequeños. Pueden estar presentándose durante años, hasta que finalmente se hace el diagnóstico ^{3,6}.

Incidencia

La incidencia del neumotórax catamenial es de 5,6 %, según una revisión retrospectiva de 196 casos de neumotórax espontáneos en mujeres, realizada por Shearin en la Clínica Mayo ². La edad promedio de presentación es de los 32 a los 37 años ^{7,8}. El 98,9 % de las pacientes lo presentan en el lado derecho ^{7,9}. La prevalencia del neumotórax catamenial es de 1 a 5 % en las mujeres que presentan neumotórax transmenstrual ^{9,10}.

¹ Médica, cirujana general, Fundación Valle del Lili, Cali, Colombia

² Médico, cirujano de Tórax, Fundación Valle del Lili, Cali, Colombia; profesor, Universidad ICESI, Cali, Colombia

Fecha de recibido: 05 de mayo de 2015

Fecha de aprobación: 13 de julio de 2015

Citar como: Velásquez ME, Velásquez M. Neumotórax catamenial. Rev Colomb Cir. 2015;30:286-91.

Según Alifano, la incidencia de neumotórax catamenial no relacionado con endometriosis, producido por defectos diafragmáticos (lo cual es más raro), es de 3,5 %¹⁰.

Etiología

Se han propuesto tres teorías para explicar esta enfermedad: la metaplasia celómica, la embolia linfática y la menstruación retrógrada³:

- La teoría de la metaplasia celómica sostiene que el mesotelio y el endometrio tienen un origen embriológico común y que, bajo el influjo hormonal adecuado, los precursores de las células endometriales podrían transformarse en células endometriales; sin embargo, esta teoría no explica los implantes endometriales intrapulmonares ni el predominio derecho.
- La teoría de la embolia linfática o hematológica desde la pelvis, sostiene que hay migración del tejido endometrial por trauma o manipulación uterina; esta teoría explica la presencia de nódulos endometriales intrapulmonares y se piensa que estos implantes rompen el pulmón durante la menstruación, debido al influjo hormonal, permitiendo la salida de aire al espacio pleural.
- La teoría de la menstruación retrógrada (teoría de Sampson)¹¹ propone que existe un paso de tejido endometrial a través de las trompas de Falopio, el cual migra con la circulación de líquido peritoneal, lo cual explicaría la preferencia por el lado derecho, y atraviesa el diafragma a través de defectos naturales o adquiridos¹⁰. El neumotórax aparece tras el paso de aire a través de las trompas de Falopio, al perderse el tapón de moco cervical durante la menstruación.

Manifestaciones clínicas

La mayoría de los neumotórax catameniales son unilaterales y del lado derecho^{7,9}. Se manifiestan con síntomas como tos, dolor torácico y disnea; el dolor torácico es generalmente periescapular o irradiado al cuello^{6,12-14}. Los síntomas pueden tener varios años de evolución o presentarse por primera vez, lo cual depende de la gravedad del neumotórax. También, son importantes los síntomas relacionados con las alteraciones del ciclo menstrual, asociados con endometriosis, la cual también produce mucha sintomatología y ayuda mucho en el momento de hacer el diagnóstico¹⁵⁻¹⁹.

En las series revisadas se reporta que las presentaciones clínicas más comunes de endometriosis torácica son: neumotórax catamenial (73 %), hemotórax catamenial (14 %), hemoptisis catamenial (7 %) y lesiones parenquimatosas (6 %)^{9,10}.

Diagnóstico

La alta sospecha clínica es el pilar del diagnóstico: en una mujer en edad fértil que consulta por dolor torácico, disnea y tos, en el periodo alrededor de la menstruación, debe descartarse un neumotórax catamenial^{5,15}. En el examen físico puede encontrarse disminución o ausencia de ruidos respiratorios en el hemitórax afectado. En la radiografía de tórax se puede observar neumotórax, derrame pleural o nódulos pulmonares²⁰.

La tomografía computadorizada (TC) de tórax confirma la presencia del neumotórax y es más precisa para calcular su tamaño; permite observar si hay implantes endometriales diafragmáticos que se ven como lesiones con hipoatenuación sobre el diafragma y, también, ayuda a identificar nódulos pulmonares únicos o múltiples²⁰.

La resonancia magnética (RM) es una alternativa a la tomografía de tórax, con la ventaja que implica menor radiación y permite diferenciar los implantes pleurales de los parenquimatosos^{21,22}.

La broncoscopia no tiene una especial indicación cuando solo hay neumotórax; sin embargo, juega un papel importante para localizar el lóbulo o segmento sangrante en los casos de hemoptisis catamenial³.

La cirugía toracoscópica asistida por video permite observar directamente el pulmón y la superficie del diafragma y, además, permite ubicar los depósitos endometriales en cualquier estructura del hemitórax⁶.

Tratamiento

El tratamiento inicial del neumotórax catamenial puede ser similar al de un neumotórax espontáneo primario, ya que en un primer episodio es difícil diferenciarlo; después, se siguen las guías para neumotórax espontáneo, pudiendo darse un manejo conservador cuando el neumotórax es menor del 20 %, que consiste en suplir oxígeno y dejar en observación²³.

Si no hay mejoría con este tratamiento y el paciente está muy sintomático o el neumotórax es mayor

del 20 %, se puede practicar una toracostomía con drenaje cerrado ²³.

Las opciones terapéuticas para los episodios siguientes, incluyen lo siguiente.

- Para tratar el compromiso pulmonar, se pueden usar tubos de toracostomía en cada episodio, pleurodesis química, abrasión pleural o pleurectomía por toracoscopia ²⁴.
- Para el compromiso sistémico, se puede suprimir la ovulación con anticonceptivos orales o andrógenos a bajas dosis, o mediante histerectomía con ooforectomía bilateral ²⁵.
- Cuando ya existe un diagnóstico previo y se presenta una recurrencia o cuando se haya demostrado endometriosis torácica con una toracoscopia, el tratamiento debe complementarse con análogos de la gonadotropina (*Gonadotropin-Releasing Hormone*, GnRH), buscando la involución de los focos de endometrio ectópico ^{25,26}.

Los tratamientos hormonales administrados como monoterapia tienen tasas de recurrencia a los seis meses de más del 50 % ^{25,26}. Existen, también, altas tasas de recurrencia en pacientes sometidas a manejo expectante ^{25,26}.

La hormonoterapia posquirúrgica no solo previene recidivas, sino que ayuda a prevenir un embarazo ^{25,26}.

Tratamiento quirúrgico

La toracoscopia diagnóstica está indicada cuando se sospecha esta entidad y, no solo permite examinar la cavidad torácica, sino que permite tomar muestras de lesiones y practicar pleurodesis o pleurectomía parietal para evitar recurrencias ^{27,28}.

Existen diferentes opciones terapéuticas durante la cirugía, dependiendo de los hallazgos intraoperatorios ^{27,28}:

- Si hay bulas visibles, deben resecarse.
- Si en el examen macroscópico se sospecha endometrio ectópico, debe resecarse este tejido y la pleura parietal, tratando de eliminarlo por completo ¹⁸.
- Si hay orificios diafragmáticos, se deben reparar o sellar.

Las técnicas quirúrgicas para el manejo de los orificios diafragmáticos, incluyen ^{27,28}:

- resección del segmento de diafragma comprometido;
- plicatura de los orificios observados durante la toracoscopia;
- colocación de malla sobre los orificios, y
- reparación con adhesivo quirúrgico.

Existen dos opciones para evitar las recurrencias: adhesión o resección. El tratamiento mediante adhesión tiene buenos resultados a corto plazo, pero dificulta una cirugía posterior; debe evitarse si el paciente va a ser sometido a cirugía por alguna otra razón. La resección quirúrgica de los focos de endometriosis demostró evitar recurrencias hasta en 75 % de los casos, en un estudio de Takahiro, *et al.* ^{27,28}.

En los casos de enfermedad persistente, se requiere más agresividad desde el punto de vista ginecológico, ya que mejoran con histerectomía con salpingo-ooforectomía bilateral ²⁶.

Caso clínico

Mujer de 28 años de edad con un año de evolución de dolor de tipo cólico intermitente en el hipocondrio derecho, el cual fue manejado con analgésicos sin una mejoría definitiva y sin etiología establecida. Durante dos años y medio buscó infructuosamente quedar en embarazo y en una ecografía pélvica se observaron cambios de ovario poliquístico. Consultó al servicio de urgencias de la Fundación Valle del Lili (Cali) por presentar nuevamente dolor de tipo cólico en el hipocondrio derecho y el epigastrio, de tres días de evolución, irradiado a la región lumbar y a la fosa iliaca derecha, acompañado de náuseas y vómito, sin signos de irritación peritoneal.

Ecografía de hígado y vías biliares fueron normales, y la TC abdominal mostró: múltiples imágenes lobuladas de contornos bien definidos y con densidad entre 20 y 40 UH, las cuales tienden a confluir y dan aspecto irregular al contorno del parénquima hepático (figura 1); moderada cantidad de líquido peritoneal en la región perihepática y en la pelvis, de predominio derecho; y neumotórax anterior derecho (figura 2), que también es visible en la TC simple de tórax (figura 3).

Toracoscopia exploratoria que evidenció una lesión diafragmática (figura 4), a la cual se le tomó una biopsia; además, se practicó una pleurectomía parietal para evitar la recidiva del neumotórax. El resultado de la histopatología de la biopsia no fue concluyente para tejido endometrial. La evolución fue satisfactoria y la paciente fue dada de alta después de retirar el tubo de toracostomía.

A su regreso al país, se continuaron los estudios y se encontraron 111 U/ml de antígeno CA-125 y 39 U/ml del CA-19,9. La RM de abdomen mostró implantes en la superficie del lóbulo hepático derecho, sin otras lesiones abdomino-pélvicas.

En laparoscopia diagnóstica se encontraron importantes adherencias al diafragma de la superficie hepática superior y posterior, y en el ligamento triangular, se resecó un nódulo endometriósico de 15 mm de diámetro. El fondo de saco de Douglas estaba obliterado en el 50 %, por focos de endometriosis. Dos terceras partes de ambos ovarios presentaban adherencias a la cara posterior del ligamento ancho. Las trompas uterinas no tenían adherencias; la derecha era permeable y la izquierda no lo era. Se resecó un pequeño nódulo paratubárico de 3 mm de diámetro, como también, otros nódulos endometriósicos en los repliegues vésico-uterino y recto-vaginal, y en los ligamentos útero-sacos. Además, mediante laparotomía subcostal derecha, se resecaron seis nódulos de

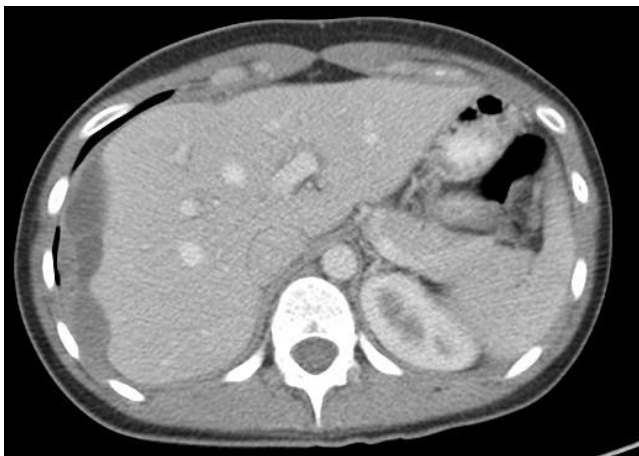

FIGURA 1. Tomografía axial de abdomen con contraste: múltiples imágenes lobuladas de contornos bien definidos y con densidad entre 20 y 40 UH, las cuales tienden a confluir y dan aspecto irregular al contorno del parénquima hepático.

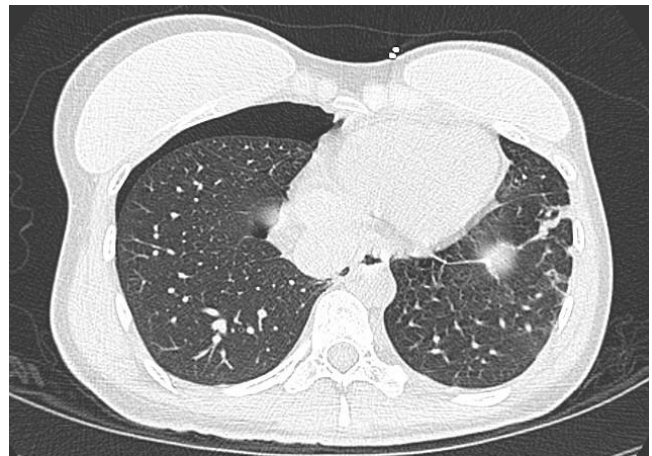


FIGURA 3. Tomografía axial simple de tórax: neumotórax derecho sin evidencia de lesiones que lo provoquen.

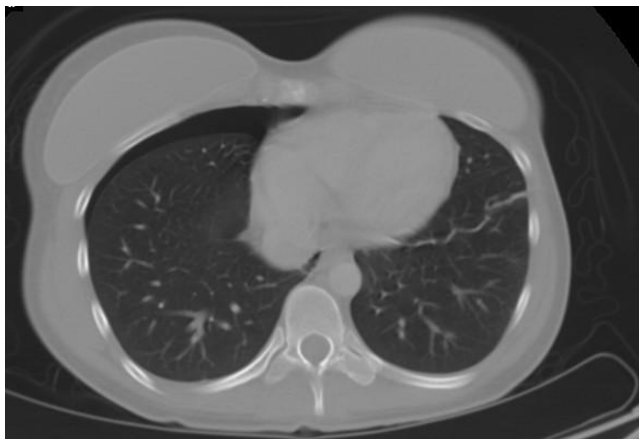

FIGURA 2. Tomografía axial de abdomen con contraste: neumotórax anterior derecho

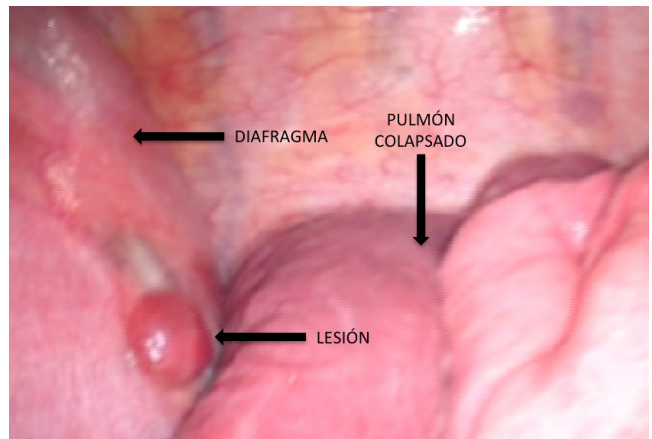


FIGURA 4. Toracoscopia exploratoria: lesión diafragmática

endometrio de 10 a 40 mm de diámetro, en el peritoneo diafragmático derecho, y se encontró una perforación diafragmática de 10 mm, la cual se suturó.

El posoperatorio transcurrió con normalidad y la paciente fue dada de alta a los cuatro días. En el estudio anatomopatológico se informó endometriosis en todos los nódulos resecados. En la actualidad, la paciente recibe tratamiento con análogos de la gonadorrelina (GnRH).

Conclusiones

El neumotórax catamenial es sumamente raro, y se han publicados muy pocos casos en la literatura científica mundial y, menos aún, en la latinoamericana^{7,8,9}. La sospecha de neumotórax catamenial es fundamental para poder llegar al diagnóstico, ya que clínicamente es difícil diferenciarlo del neumotórax espontáneo primario. La toracoscopia juega un papel importante porque permite sospechar la entidad al visualizar los focos endometriósicos en el tórax, y también, tomar muestras para el estudio de histopatología y confirmar el diagnóstico. El tratamiento de esta entidad debe ser multidisciplinario, dada la alta tasa de recurrencia.

Catamenial pneumothorax

Abstract

Catamenial pneumothorax is the pneumothorax that appears in women within 72 hours of the menstrual cycle. This is a very rare pathology and only a few case series have been published in Latin America and in the world literature. In this article a world wide literature search was conducted, with emphasis on the diagnostic process and the multidisciplinary management, and a clinical case is presented.

Key words: *Pneumothorax; menstrual cycle; endometriosis; thoracic surgery, video-assisted.*

Referencias

- Maurer ER, Schaal JA, Méndez FL. Chronic recurring spontaneous pneumothorax due to endometriosis of the diaphragm. *J Am Med Assoc.* 1958;168:2013-4.
- Shearin RPN, Hepper NGG, Payne WS. Recurrent spontaneous pneumothorax concurrent with menses. *Mayo Clin Proc.* 1974;49:98-101.
- Alifano M, Trisolini R, Cancellieri A, Regnard JF. Thoracic endometriosis: Current knowledge. *Ann Thorac Surg.* 2006;81:761-9.
- Alifano M. Catamenial pneumothorax. *Curr Opin Pulm Med.* 2010;16:381-6.
- Matuk A, Rosero G, Vera A, Arias F. Neumotórax catamenial. *Rev Colomb Cir.* 1997;12:247-50.
- Visouli A, Zarogoulidis K, Kougioumtzi I, Juang H, Li Q, Dryllis G, *et al.* Catamenial pneumothorax. *J Thorac Dis.* 2014;6(Suppl.4):S448-60.
- Nakamura H, Konishiike J, Sugamura A, Takeno Y. Epidemiology of spontaneous pneumothorax in women. *Chest.* 1986;89:378-82.
- Joseph J, Sahn SA. Thoracic endometriosis syndrome: New observations from an analysis of 110 cases. *Am J Med.* 1996;100:164-70.
- Haga T, Kurihara M, Kataoka H, Ebana H. Clinical-pathological findings of catamenial pneumothorax: Comparison between recurrent cases and non-recurrent cases. *Ann Thorac Cardiovasc Surg.* 2014;20:202-6.
- Alifano M, Jablonski C, Kadiri H, Falcoz P, Gompel A, Camilleri-Broet S, *et al.* Catamenial and noncatamenial, endometriosis-related or nonendometriosis-related pneumothorax referred for surgery. *Am J Respir Crit Care Med.* 2007;176:1048-53.
- Sampson JA. Metastatic or embolic endometriosis, due to the menstrual dissemination of endometrial tissue into the venous circulation. *Am J Pathol.* 1927;3:93-110.

12. Lazo D, González R, Prats R, Santolaya R, Rodríguez P. Hemoneumotórax catamenial. *Rev Chil Cir.* 2010;62:221-2.
13. Casasbuenas A, Cardona A, Reveiz L, Ospina E. Neumotórax espontáneo catamenial: Caso clínico. *Rev Obstet Ginecol Venez.* 2002;62:215-7.
14. Blanco S, Hernando F, Gómez A, González MJ, Torres AJ, Babilrea JL. Catamenial pneumothorax caused by diaphragmatic endometriosis. *J Thorac Cardiovasc Surg.* 1998;116:179-80.
15. Papafragaki D, Concannon L. Catamenial pneumothorax: A case report and review of the literature. *J Womens Health.* 2008;17:367-72.
16. Alifano M, Vénissac N, Mouroux J. Recurrent pneumothorax associated with thoracic endometriosis. *Surg Endosc.* 2000;14:680.
17. Azizad-Pinto P, Clarke D. Thoracic endometriosis syndrome: Case report and review of the literature. *Perm J.* 2014;18:61-5.
18. Vinotha T, Elsy T, Jessie L. Catamenial pneumothorax: A rare phenomenon? *J Obstet Gynaecol India.* 2013;63:424-5.
19. Cieslik L, Haider S, Faisal L, Rahman J, Sachithanandan A. Minimally invasive thoracoscopic mesh repair of diaphragmatic fenestrations for catamenial pneumothorax due to likely thoracic endometriosis: A case report. *Med J Malaysia* 2013;68:366-7.
20. Athwal P, Patel K, Hassani C, Bahadori S, Nardi P. A case of multisystem endometriosis. *J Radiol Case Rep.* 2013;7:1-6.
21. Rousset P, Rousset-Jablonski C, Alifano M, Mansuet-Lupo A, Buy JN, Revel MP. Thoracic endometriosis syndrome: CT and MRI features. *Clin Radiol.* 2014;69:323-30.
22. Cassina PC, Hauser M, Kacl G, Imthurn B, Schröder S, Weeder W. Catamenial hemoptysis. Diagnosis with MRI. *Chest.* 1997;111:1447-50.
23. Henry M, Arnold T, Harvey J. BTS guidelines for the management of spontaneous pneumothorax. *Thorax.* 2003;58:39-52.
24. Visouli AN, Darwiche K, Mpakas A, Zarogoulidis P, Papagianis A, Tsakiridis K, *et al.* Catamenial pneumothorax: A rare entity? Report of 5 cases and review of the literature. *J Thorac Dis.* 2012;4(Suppl.1):17-31.
25. Marshall MB, Ahmed Z, Kucharczuk JC, Kaiser LR, Shrager JB. Catamenial pneumothorax: Optimal hormonal and surgical management. *Eur J Cardiothorac Surg.* 2005;27:662-6.
26. Nezhat C, Main J, Paka C, Nezhat A, Beygui R. Multidisciplinary treatment for thoracic and abdominopelvic endometriosis. *JSL.* 2014;18:1-7.
27. Ciriaco P, Negri G, Libretti L, Carretta A, Melloni G, Casiraghi M, *et al.* Surgical treatment of catamenial pneumothorax: A single centre experience. *Interact Cardiovasc Thorac Surg.* 2009;8:349-52.
28. Attaran S, Bille A, Karenovics W, Lang-Lazdunski L. Videothoracoscopic repair of diaphragm and pleurectomy/abrasion in patients with catamenial pneumothorax: A 9-year experience. *Chest.* 2013;143:1066-9.

Correspondencia: María Elena Velásquez, MD
 Correo electrónico: me.velasquez.acosta@gmail.com
 Cali, Colombia