

Rendimiento diagnóstico de la punción aspiración con aguja fina de tejido tiroideo

LAURA GRANEL-VILLACH, CARLOS FORTEA-SANCHIS, JOSÉ MANUEL LAGUNA-SASTRE, JAVIER ESCRIG-SOS, JOSÉ LUIS SALVADOR-SANCHÍS

Palabras clave: nódulo tiroideo; biopsia con aguja fina; citología; diagnóstico; sensibilidad y especificidad.

Resumen

Introducción. La punción aspiración con aguja fina (PAAF) de la glándula tiroides constituye un proceso diagnóstico que permite determinar de forma segura y fiable, si un nódulo tiroideo es benigno o maligno.

Objetivo. El objetivo del estudio fue evaluar la eficacia diagnóstica de la PAAF en nuestro centro.

Material y métodos. Se llevó a cabo de 2009 a 2013 un estudio retrospectivo de pacientes con nódulo tiroideo sospechoso de ser maligno. Las variables del estudio fueron: edad, sexo, tamaño del nódulo tiroideo, realización de PAAF, estudio anatomo-patológico de la biopsia y diagnóstico definitivo. Se comparó el rendimiento diagnóstico de la PAAF frente a los resultados de la biopsia posoperatoria.

Resultados. Durante los cinco años del estudio, se practicó PAAF de tejido tiroideo a 112 pacientes (30,2 %, hombres, y 69,8 %, mujeres), con un tamaño medio nodular de 2 cm (rango: 1 a 4). La PAAF fue positiva para neoplasia maligna en 26 casos (23,2 %) y negativa

en 86 casos (76,8 %). Los resultados del rendimiento de la prueba fueron: sensibilidad de 45,5 % (intervalo de confianza 95 % [IC95%] 28,1-63,6), especificidad de 86,1 % (IC95% 76,5-92,8), valor predictivo positivo de 57,7 % (IC95% 36,9-76,6) y valor predictivo negativo de 79,1 % (IC95% 69-87,1).

Conclusión. Tras este análisis, se obtiene un resultado malo con posibilidad de ser mediocre, por lo que habría que replantearse la utilidad de esta prueba invasiva en nuestro centro y la búsqueda de posibles errores.

Introducción

La prevalencia de los nódulos tiroideos aumenta con la edad, dependiendo del método diagnóstico empleado; en la población general su incidencia oscila entre 6,5 %, si se utiliza la exploración física, y 50 %, en estudios de necropsia. La mayoría de los nódulos incidentales corresponde a lesiones benignas y solo 3 a 7 % son carcinomas tiroideos¹⁻³.

La punción aspiración con aguja fina (PAAF) aplicada a la enfermedad tiroidea es un procedimiento diagnóstico que permite estudiar el contenido de un nódulo o masa, obteniendo mediante una aguja muy fina una muestra de células tiroideas^{4,5}. Así pues, se trata del único método no quirúrgico que permite determinar si un nódulo tiroideo es benigno o maligno, proporcionando un diagnóstico seguro y fiable, cuya exactitud aumenta cuando se practica con guía ecográfica. Debido a su alta sensibilidad (S) y valor predictivo negativo (VPN), se recomienda como prueba inicial en la evaluación de cualquier nódulo tiroideo^{6,7}.

Servicio de Cirugía General y Digestiva, Hospital General de Castellón, Castellón, España

Fecha de recibido: 2 de noviembre de 2015

Fecha de aprobación: 28 de marzo de 2016

Citar como: Laura Granel-Villach, Carlos Fortea-Sanchis, José Manuel Laguna-Sastre, Javier Escrig-Sos, José Luis Salvador-Sanchís. Rendimiento diagnóstico de la punción aspiración con aguja fina de tejido tiroideo. Rev Colomb Cir. 2016;31:103-107.

El objetivo de este estudio fue evaluar la eficacia diagnóstica de la PAAF en los nódulos tiroideos, mediante la concordancia con los resultados del estudio histopatológico de la pieza quirúrgica.

Material y métodos

Se llevó a cabo un estudio retrospectivo de pacientes sometidos a PAAF tiroidea con posterior intervención quirúrgica en el Hospital General de Castellón (España), entre el 1º de enero de 2009 y el 31 de diciembre de 2013. Los criterios de inclusión fueron: pacientes con PAAF tiroidea sospechosa de neoplasia maligna, proliferación folicular o benigna, con indicación clínica o radiológica de cirugía, a los cuales se les practicó después una cirugía tiroidea posterior. Los criterios de exclusión fueron: PAAF tiroidea benigna, sin cirugía posterior o muestras insuficientes.

Las variables estudiadas fueron: edad, sexo, tamaño del nódulo tiroideo, práctica de PAAF, estudio anatómico-patológico de la biopsia y diagnóstico definitivo.

La indicación de la PAAF tiroidea se determinó según las recomendaciones de la Asociación Española de Cirujanos^{8,9}:

- Nódulos mayores de 10 mm (o incluso menores) con rasgos ecográficos sospechosos de neoplasia maligna, como microcalcificaciones
- Nódulos mayores de 15 mm sólidos, con calcificación tosca o ambas características

Otros criterios que deben tenerse en cuenta son:

- Crecimiento extracapsular del nódulo, invasión de estructuras vecinas o parálisis de cuerdas vocales
- Presencia de adenopatías cervicales con una o más de las siguientes características: forma redondeada, ausencia de hilio ecogénico, ecogenicidad heterogénea, componente quístico, gran tamaño o calcificaciones
- Datos clínicos que aumentan la posibilidad de desarrollar cáncer de tiroides: antecedentes de radioterapia cervical, enfermedades asociadas, antecedentes familiares de neoplasia tiroidea, nódulo fijo, duro o de crecimiento rápido, edad menor de 30 años o mayor de 60 años, o diagnóstico previo de síndrome de neoplasia endocrina múltiple (NEM) II.

En el Hospital General de Castellón, la PAAF es practicada por los radiólogos, sea palpable o no palpable la lesión. Se selecciona el lugar más adecuado para la punción mediante ecografía o tomografía axial, se limpia la piel con una solución yodada y se aplica anestesia. La posición de la aguja es seguida por imagen, para evitar vasos sanguíneos y minimizar el riesgo de sangrado. Se utilizan agujas de 22G, que permiten obtener muestras tisulares pequeñas^{10,11} (figura 1).

Los anatómico-patólogos analizan la muestra y describen los hallazgos sin seguir ninguna clasificación estandarizada.

Como medidas del rendimiento de esta prueba diagnóstica se emplearon la sensibilidad (S), la especificidad (E), el valor predictivo positivo (VPP), el valor predictivo negativo (VPN) y el área bajo la curva ROC (*Receiver Operating Characteristic*) de los distintos subgrupos, con sus correspondientes intervalos de confianza al 95 %. Para los diversos análisis se utilizó el paquete estadístico Stata®, versión 11.

Resultados

Durante los cinco años del estudio, se practicó PAAF de tejido tiroideo a 112 pacientes: 33 hombres (29,5 %) y 79 mujeres (70,5 %), con una mediana de edad de 52,5 años (rango: 24 a 81). La mediana de tamaño del nódulo tiroideo fue de 2 cm (rango: 1 a 4).

La PAAF fue positiva para neoplasia maligna en 26 (23,2 %) casos, mientras que, mediante el estudio anatómico-patológico del espécimen quirúrgico, se llegó al diagnóstico de neoplasia maligna en 33 (29,5 %)

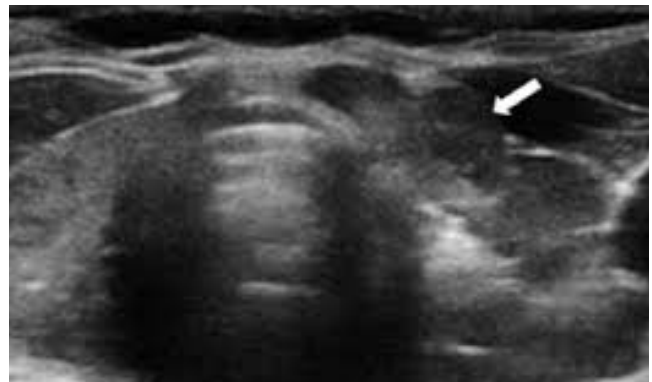


FIGURA 1. Ecografía: la flecha señala el nódulo tiroideo.

casos. La PAAF resultó negativa en 86 (76,8 %) casos mientras que la biopsia definitiva lo fue en 79 (70,5 %). De este modo, en 31 (27,7 %) pacientes el diagnóstico de la PAAF no coincidió con el del estudio anatómopatológico definitivo.

Mediante punción percutánea se obtuvieron 18 (54,5 %) falsos negativos y 11 (13,9 %) falsos positivos. A partir de la misma se calcularon la sensibilidad, la especificidad, los valores predictivos, la curva ROC y sus correspondientes intervalos de confianza (tabla 1). De este modo, la sensibilidad fue de 45,5 % (intervalo de confianza 95% [IC_{95%}] 28,1-63,6), la especificidad, de 86,1 % (IC_{95%} 76,5-92,8), el valor predictivo positivo, de 57,7 % (IC_{95%} 36,9-76,6%), el valor predictivo negativo, de 79,1 % (IC_{95%} 69-87,1), y el área de la curva ROC, de 68 % (IC_{95%} 0,56-0,75).

Discusión

En la literatura médica internacional la PAAF tiroidea aparece descrita como una prueba diagnóstica con gran rendimiento, cuya sensibilidad y VPN son cercanos al 90 %^{12,13}. El objetivo de una prueba diagnóstica es descartar o confirmar la presencia de neoplasia maligna, con el objetivo de evitar intervenciones quirúrgicas innecesarias; para ello, es necesario obtener una alta sensibilidad (que haya pocos falsos negativos en la biopsia), así como un elevado VPN que confirme finalmente un resultado negativo como muy probablemente cierto. Esto ocurre cuando ambos ítems superan claramente el valor del 80 %, en su estimación puntual o, al menos, en el límite superior de su intervalo de confianza¹⁴.

Hay que recordar que, en el caso de las pruebas diagnósticas, la significación estadística se establece mediante el intervalo de confianza. Es decir, si el intervalo de confianza no incluye el 50 %, indica que el resultado se considerará como estadísticamente significativo. Sin embargo, si el intervalo de confianza incluye el 50 %, indica que tal índice pudiera ser inútil para el diagnóstico, dado que equivale a diagnosticar lanzando una moneda al aire; estadísticamente, tal hecho sería como un equivalente a la ausencia de significación estadística.

Por otra parte, desde el punto de la posible significación clínica o importancia del resultado, para interpretar correctamente un intervalo de confianza en esta situación se debe tener en cuenta su límite superior, el cual indica

TABLA 1.
Correlación entre PAAF y estudio anatómopatológico de la pieza quirúrgica

	AP maligna	AP benigna	Total
PAAF positiva	15	11	26
PAAF negativa	18	68	86
Total	33	79	112

PAAF: punción aspiración con aguja fina; AP: estudio anatómopatológico definitivo

hasta dónde (en el mejor de los casos) puede llegar el rendimiento diagnóstico del índice en cuestión.

En el caso de variables estadísticamente significativas, el límite inferior del intervalo de confianza indica lo que ocurriría en el peor de los casos¹⁵.

En el presente estudio, la estimación puntual de la sensibilidad fue baja (45,5 %), similar a la de otro estudio publicado en esta misma revista¹⁶, y el intervalo de confianza incluyó el 50 %, por lo cual el resultado no fue estadísticamente significativo; el límite superior de dicho intervalo fue de 63,6 %, es decir, se obtuvo un resultado malo (45,5 %) y, en el mejor de los casos, mediocre (63,3 %).

En cuanto al VPN, la estimación puntual fue buena, cercana al 80 %; sin embargo, en este caso el intervalo de confianza no incluyó el 50 %, lo que equivaldría a ser estadísticamente significativo. Asimismo, en este caso es relevante el límite inferior del intervalo (69 %) porque, siendo significativo el resultado, conviene saber si, en el peor de los casos, podría ser o no ser clínicamente importante. De este modo, se obtendría un VPN bueno con posibilidad de ser mediocre.

Teniendo en cuenta lo anterior, y en vista de los pobres resultados obtenidos en este estudio, se analizó la situación y se hallaron los principales puntos débiles. En primer lugar, los hallazgos de la PAAF se describieron sin basarse en ninguna clasificación estandarizada. En segundo lugar, no existe un anatómopatólogo especializado que se encargue exclusivamente de la enfermedad tiroidea. Y por último, la PAAF es practicada por los radiólogos, sin existir tampoco una unidad especializada.

Por lo tanto, se decidió que, a partir del momento del estudio, los resultados de las muestras se dieran según la clasificación citopatológica de Bethesda: I) no diagnóstico o insatisfactorio, II) benigno, III) atipia de significado indeterminado o lesión folicular de significado indeterminado, IV) neoplasia folicular o sospechoso de neoplasia folicular, V) sospechoso de neoplasia maligna, y VI) maligno¹⁶. Se designó un único anatomopatólogo para el estudio de la glándula tiroides, con el propósito de lograr su máxima especialización y aumentar el rendimiento del examen; asimismo, será el encargado de practicar la PAAF en los casos de nódulos

palpables. Se acudirán a los radiólogos solamente en caso de nódulo no palpable cuya punción requiera guía ecográfica o tomográfica, tratando de que sea siempre el mismo profesional quien se encargue de practicarla.

Dichos cambios se están empezando a aplicar en la actualidad con la finalidad de obtener una mejoría de los resultados. No obstante, se continuará recogiendo datos para analizar los resultados y poder confirmar en unos años que se ha logrado mejorarlos. En caso de no lograr cambios significativos, tal vez, se debería replantear la utilidad de esta prueba diagnóstica.

Diagnostic efficacy of fine needle aspiration of thyroid tissue

Abstract

Background: *Thyroid fine needle aspiration (FNA) is a safe and reliable diagnostic procedure for determining if a thyroid nodule is benign or malignant.*

Objective: *The objective of this study was to evaluate the efficacy of FNA diagnosed in our center.*

Material and methods: *Retrospective study of patients with thyroid nodule suspicious for malignancy, in the period 2009 to 2013. The variables used in this study were: age, sex, size of thyroid nodule, FNA performance, pathology and definitive diagnosis. The diagnostic accuracy of FNA was compared with the results of postoperative biopsy.*

Results: *During the 5-year study, FNA of thyroid tissue was performed at 112 patients (30.2% men and 69.8% women), with nodules of average size of 2 cm (range 1-4). FNA was positive for malignancy in 26 cases (23.2%) and negative in 86 cases (76.8%). The performance results of the test were: sensitivity 45.5% (confidence interval [CI] 95%: 28.1% -63.6%), specificity of 86.1% (95% CI: 76.5% - 92.8%), positive predictive value of 57.7% (95% CI: 36.9% - 76.6%) and negative predictive value of 79.1% (95% CI: 69% - 87.1%).*

Conclusion: *A bad result with the possibility of being mediocre is obtained with this analysis, which should rethink the usefulness of this invasive test in our center and search for possible errors.*

Key word: *Thyroid nodule; biopsy, fine-needle; cytology; diagnosis; sensitivity and specificity.*

Referencias

1. Bohacek L, Milas M, Mitchell J, Siperstein A, Berber E. Diagnostic accuracy of surgeon-performed ultrasound-guided fine-needle aspiration of thyroid nodules. *Ann Surg Oncol.* 2012;19:45-51.
2. Horvath E, Majlis S, Franco C, Soto E, Niedmann JP. ¿Existen nódulos colideos tiroideos que no requieran punción diagnóstica? *Rev Chil Radiol.* 2008;14:5-10.
3. Pedroza A. Manejo del nódulo tiroideo: revisión de la literatura. *Rev Colomb Cir.* 2008;23:100-11.
4. Strauss EB, Lovino A, Upender S. Simultaneous fine-needle aspiration and core biopsy of thyroid nodules and other superficial head and neck masses using sonographic guidance. *AJR.* 2008;190:1697-9.
5. Taki S, Kakuda K, Kakuma K, Annen Y, Katada S, Yamashita R, et al. Thyroid nodules: evaluation with US-guided core biopsy with an automated biopsy gun. *Radiology.* 1997;202:874-7.
6. Houlton JJ, Sun GH, Fernández N, Zhai QJ, Lucas F, Steward DL. Thyroid fine-needle aspiration: does case volume affect

- diagnostic yield and interpretation? Arch Otolaryngol Head Neck Surg. 2011;137:1136-9.
7. Caruso DR, Mazzaferrri EL. Fine needle aspiration biopsy in the management of thyroid nodules. Endocrinologist. 1991;1:194-202.
 8. Amrikachi M, Ramzy I, Rubinfeld S, Wheeler TM. Accuracy of fine-needle aspiration of thyroid. Arch Pathol Lab Med. 2001;125:484-8.
 9. Cassola JR. Tratamiento del cáncer tiroideo bien diferenciado. Rev Cubana Endocrinol. 2004;15:15-7.
 10. Sakorafas GH. Thyroid nodules: Interpretation and importance of fine needle aspiration (FNA) for the clinician- practical considerations. Surg Oncol. 2010;19:130-9.
 11. Yoder BJ, Redman R, Massoll NA. Validation of five-tier cytodiagnostic system for thyroid fine needle aspiration biopsies using cytohistologic correlation. Thyroid. 2006;16:781-6.
 12. Wong CK, Wheeler MH. Thyroid nodules: Rational management. World J Surg. 200;24:934-41.
 13. Abdullah TJ, Fadaq R. Fine needle aspiration in the management of thyroid nodules: Experience at King Khalid National Guard Hospital, Jeddah. Ann Saudi Med. 2003;23:408-9.
 14. Layfield LJ, Cibas ES, Baloch Z. Thyroid fine needle aspiration cytology: A review of the National Cancer Institute state of the science symposium. Cytopathology. 2010;21:75-85.
 15. Escrig-Sos J, Martínez-Ramos D, Miralles-Tena JM. Pruebas diagnósticas: nociones básicas para su correcta interpretación y uso. Cir Esp. 2006;79:267-73.
 16. Herrera F, Castañeda S, Contreras S, Fernández A, Pérez E. Rendimiento diagnóstico de la citología por aspiración con aguja fina en pacientes con nódulo tiroideo en la E.S.E. Hospital Universitario del Caribe. Rev Colomb Cir. 2014;29:313-8.
 17. Lee K, Jung CK, Lee KY, Bae JS, Lim DJ, Jung SL. Application of Bethesda system for reporting thyroid aspiration cytology. Korean J Pathol. 2010; 44:521-7.

Correspondencia: Laura Granel Villach, MD
Correo electrónico: laura_9487@yahoo.es
Castellón, España