

## PRESENTACIÓN DE CASO

# Resección total del mesorrecto por vía transanal

SANDRA PATRICIA JIMÉNEZ<sup>1</sup>, DEYVIS JESÚS LÓPEZ<sup>2</sup>, GUILLERMO LEÓN LABRADOR<sup>3</sup>, HUGO ALDO FUENTES<sup>4</sup>,  
RAMIRO GÓMEZ<sup>5</sup>, LUIS FERNANDO CONDE<sup>5</sup>, CARLOS GABRIEL URIBE<sup>5</sup>, HENDER ALIRIO HERNÁNDEZ<sup>6</sup>

Palabras clave: neoplasias del recto; mesenterio; laparoscopia; cirugía endoscópica por orificios naturales; evaluación de resultados de intervenciones terapéuticas.

## Resumen

**Introducción.** *La escisión transanal total del mesorrecto es una alternativa en el tratamiento del cáncer de recto. La cirugía endoscópica transluminal a través de orificios naturales, usando el recto como un acceso en la cirugía colorrectal, es mejor tolerado que otros abordajes.*

**Objetivo.** *Exponer las ventajas del abordaje transanal en el cáncer de recto.*

**Materiales y métodos.** *Se expone un caso de abordaje quirúrgico transanal en Colombia. Se practicó una escisión total del mesorrecto por vía transanal, con un tiempo abdominal, en un paciente de sexo masculino de 57 años de edad con una lesión tumoral a 4 cm del margen anal, estudiado con colonoscopia, tomografía computadorizada y resonancia magnética con protocolo para recto. Se administraron quimioterapia y radioterapia neoadyuvante.*

**Resultados.** *El tiempo quirúrgico total fue de 240 minutos. La ingestión alimentaria se reinició 12 horas después de la intervención y la primera descarga por la ileostomía se obtuvo a las 24 horas. Se dio de alta al quinto día posoperatorio, sin complicaciones y con un puntaje en la escala de dolor de 2/10. En la histopatología se informó una disección completa del mesorrecto con una clasificación patología T2N1.*

**Conclusión.** *La mejor indicación de la vía transanal es en tumores del tercio inferior del recto (a menos de 6 cm del margen anal), ya que esta vía de abordaje soluciona algunos problemas que plantea la cirugía laparoscópica convencional (sección del recto con margen distal suficiente, disección pélvica), sobre todo en pacientes con características desfavorables para la cirugía laparoscópica (sexo masculino, obesos, pelvis estrecha y tumores voluminosos).*

<sup>1</sup> Médica general, Equipo de Cirugía Gastrointestinal, Hospital Universitario Erasmo Meoz, Cúcuta, Colombia

<sup>2</sup> Cirujano general, Universidad Industrial de Santander; cirujano colorrectal, Universidad Militar Nueva Granada; cirujano, Equipo de Cirugía Gastrointestinal, Hospital Universitario Erasmo Meoz, Cúcuta, Colombia

<sup>3</sup> Médico, cirujano general, Universidad Autónoma de México; jefe, Unidad de Cirugía General, Hospital Universitario Erasmo Meoz, Cúcuta, Colombia

<sup>4</sup> Médico anestesiólogo, Equipo de Cirugía Gastrointestinal, Hospital Universitario Erasmo Meoz, Cúcuta, Colombia

<sup>5</sup> Médico cirujano, Equipo de Cirugía Gastrointestinal, Hospital Universitario Erasmo Meoz, Cúcuta, Colombia

<sup>6</sup> Médico cirujano General, Universidad Nacional de Colombia; cirujano gastrointestinal y laparoscopista, Hospital Clinic de Barcelona; cirujano, Equipo de Cirugía Gastrointestinal, Hospital Universitario Erasmo Meoz, Cúcuta, Colombia

Fecha de recibido: 23 de junio de 2015

Fecha de aprobación: 26 de agosto de 2015

Citar como: Jiménez SP, López DJ, Labrador GL, Fuentes HA, Gómez R, Conde LF, *et al.* Resección total del mesorrecto por vía transanal. Rev Colomb Cir. 2016;31:140-7.

## Introducción

El cáncer colorrectal en Colombia ha presentado un incremento en su incidencia desde los años ochenta <sup>1</sup>; se calcula que para el año 2045 su incidencia igualará a la del cáncer gástrico <sup>2</sup>. Representa la sexta causa de

cáncer para ambos sexos, presentándose 10,61 casos por cada 100.000 habitantes, con una tasa de mortalidad de 6,21 por 100.000 habitantes <sup>3</sup>.

Desde la primera colectomía laparoscópica realizada por Jacobs en 1991, la cirugía colorrectal laparoscópica se ha expandido rápidamente por los resultados obtenidos en una amplia variedad de enfermedades, incluidas las benignas y las malignas. Uno de los principales puntos de controversia de la cirugía laparoscópica colorrectal, es la aparición de implantes metastásicos en las cicatrices de puertos de los trocares <sup>4</sup>.

En la actualidad, se considera que la incidencia de implantes en la pared abdominal tras la cirugía laparoscópica y la cirugía convencional es similar. Es importante tener en cuenta que los implantes en los puertos del trocar son un problema real y que tan solo la aplicación de todas las medidas publicadas en la literatura científica (lavado de incisiones con sustancias citotóxicas, evitar el contacto del tumor con la herida quirúrgica, desinsuflar el CO<sub>2</sub> a través de los trocares y otros) permitirán que esta incidencia siga siendo similar a la de la cirugía abierta <sup>5-7</sup>.

Se han publicado estudios muticéntricos de asignación aleatoria en los cuales se compara la cirugía laparoscópica con la abierta en el tratamiento del cáncer de colon, como el estudio inglés CLASSIC, el europeo COLOR y el americano COST. En el estudio CLASSIC, con 794 pacientes y una media de seguimiento de 36,8 meses, no se observó diferencia estadísticamente significativa en el seguimiento a largo plazo; la supervivencia global a tres años fue de 66,7 % en la cirugía abierta y de 68,4 % en la laparoscópica; la supervivencia libre de enfermedad fue de 67,7 % en la cirugía abierta y de 66,3 % en la laparoscópica, y la tasa de recidiva fue de 7,9 % en cirugía abierta y de 8,6 % en la laparoscópica <sup>5</sup>.

En el estudio COLOR no se demostraron diferencias significativas ni en la supervivencia global ni en la recidiva <sup>6</sup>. En el estudio COST, que incluyó 872 pacientes con una media de seguimiento de 4,4 años, la recidiva fue de 16 % con la cirugía laparoscópica y de 18 % con la abierta, y la supervivencia global a tres años fue de 86 % en la cirugía laparoscópica y de 85 % en la abierta, sin encontrar diferencias estadísticamente significativas según los diferentes estadios tumorales <sup>7</sup>.

En el estudio de mayor seguimiento, el de Barcelona, con una media de seguimiento de 95 meses, no se observaron diferencias estadísticamente significativas en cuanto a supervivencia global ni recidiva tumoral, siendo favorables al grupo de cirugía laparoscópica <sup>8,9</sup>. Todos estos resultados oncológicos similares a los de la cirugía abierta, asociados a beneficios como menor dolor posoperatorio, estancia hospitalaria más corta, mejor calidad de vida a corto plazo, pronto retorno a las actividades rutinarias y mejores resultados estéticos <sup>10</sup>, hacen que la cirugía laparoscópica de colon haya tomado un lugar importante. Empero, hoy en día aún es controversial la vía de abordaje del cáncer de recto; todavía se esperan los resultados a largo plazo de estudios comparativos de asignación aleatoria entre la cirugía laparoscópica y la convencional en el tratamiento del cáncer de recto. Aun así, tanto los resultados en series de casos de cirugía laparoscópica como los resultados a corto plazo en estudios comparativos, muestran que desde el punto de vista oncológico son técnicas comparables <sup>11,12</sup>.

En el estudio COLOR II, en 2013, se publicaron resultados a corto plazo (morbimortalidad y margen de resección circunferencial) que no evidenciaron diferencias estadísticamente significativas entre la cirugía abierta y la laparoscópica en la escisión total del mesorrecto por cáncer de recto medio y alto. Sin embargo, en el cáncer de recto bajo, se observó que la tasa de margen de resección circunferencial afectado fue inferior en el grupo de laparoscopia, posiblemente por el hecho de la mejor visión que se obtiene con la laparoscopia a ese nivel <sup>10,13-15</sup>.

Cuando se habla de cirugía del recto por laparoscopia, debe tenerse en cuenta una serie de limitaciones de este abordaje, que están en relación con factores del paciente (diámetro pélvico, obesidad, etc.) y factores del propio tumor (tamaño, localización, preservación de esfínteres, etc.). Estas limitaciones de la técnica se traducen en una mayor dificultad en la disección pélvica, pero, sobre todo, la limitación no resuelta es la dificultad para seccionar el recto, especialmente del recto bajo en pacientes obesos, con pelvis estrecha y tumores voluminosos. A pesar de que es mucho lo que se ha ido aprendiendo a lo largo de los años, en muchas ocasiones es necesaria la utilización de más de una carga de endograpadora para lograr la sección completa del recto, lo que está relacionado con márgenes distales muy ajustados y con una mayor tasa de dehiscencia de sutura <sup>16</sup>.

Con la introducción de la vía de abordaje transanal, algunas de las limitaciones de la laparoscopia se solventan; en primer lugar, la sección del borde distal se hace bajo visión directa y con control directo del tumor, con lo cual se evitan márgenes de sección ajustados o, incluso, la sección a través del tumor; además, no es necesaria la introducción de endograpadoras en la pelvis, lo cual soluciona el problema de la sección del recto a nivel del plano de los elevadores. Por otro lado, en pacientes con características adversas, la visión de la pelvis no está comprometida y permite la disección, respetando los principios oncológicos de la escisión total del mesorrecto.

### Técnica quirúrgica

La escisión total del mesorrecto por vía transanal es un abordaje NOTES (*Natural Orifice Transluminal Endoscopic Surgery*), híbrido, en el cual se utiliza el acceso transanal en combinación con la laparoscopia convencional<sup>17</sup>.

El procedimiento se llevó a cabo en el Hospital Universitario Erasmo Meoz de Cúcuta, Colombia. Lo practicaron cirujanos del equipo de cirugía gastrointestinal y colorrectal, con experiencia en el abordaje mínimamente invasivo en cáncer colorrectal y con amplio entrenamiento en el abordaje NOTES.

### Caso clínico

Se trata de un paciente de sexo masculino de 57 años de edad, con un índice de masa corporal de 21 kg/m<sup>2</sup>, sin antecedentes médicos de importancia, a quien se le practicó una colonoscopia total por presentar episodios de rectorragia, en la cual se evidenció una lesión tumoral a 4 cm del margen anal.

La biopsia demostró un adenocarcinoma moderadamente diferenciado. La rectosigmoidoscopia rígida demostró una lesión tumoral de 3 cm ligeramente fija, a 4 cm del margen anal; la resonancia magnética con protocolo para recto, también evidenció la lesión, con invasión y múltiples adenopatías en la grasa perirrectal, que sugerían una clasificación T3N2. La tomografía computadorizada (TC) de abdomen, pelvis y tórax, fue negativa para metástasis. El antígeno carcinoembrionario fue de 2,0 ng/ml.

El paciente recibió quimioterapia y radioterapia neoadyuvante concomitante; 10 semanas después de la culminación de la terapia neoadyuvante, se practicó el procedimiento quirúrgico.

El día previo a la cirugía se hizo la preparación completa del colon mediante polietilenglicol. En las salas de cirugía se hizo la profilaxis antimicrobiana con 2 g intravenosos de cefoxitín; se utilizó anestesia general, y se colocaron un catéter venoso central, una línea arterial y una sonda vesical para el monitoreo hemodinámico.

El paciente se colocó en posición de litotomía modificada. Los brazos se aseguraron a lo largo del cuerpo y se inmovilizó al paciente para evitar posibles desplazamientos durante la cirugía. El recto se irrigó con solución yodada diluida al 5 % y se prepararon dos campos estériles: uno abdominal y otro perineal.

### Tiempo abdominal

Se insufló el neumoperitoneo mediante técnica abierta a nivel umbilical, se colocó el trocar de 10 mm para la vía óptica de 10 mm 30° y se exploró la cavidad abdominal. Bajo visión directa, se colocó el resto de trocates de 5 mm en la fosa ilíaca derecha, el flanco derecho y la fosa ilíaca izquierda.

Se procedió a identificar la arteria y la vena mesentéricas inferiores, se hizo su disección y se seccionaron mediante ENSEAL<sup>®</sup>, pues si se utilizara la endograpadora sería necesario sustituir el trocar de la fosa ilíaca derecha por uno de 12 mm.

Se hizo la disección del plano en dirección del centro hacia el lado, preservando el plano retroperitoneal, y se completó la movilización del colon izquierdo. Al tratarse de un tumor de tipo 1 del tercio inferior, fue necesario practicar una anastomosis colorrectal ultrabaja sin tensión, por lo que se procedió al descenso estándar del ángulo esplénico. Para las maniobras de descenso del ángulo esplénico, se colocó un trocar de 5 mm subxifoideo. Tras la liberación del sigmoides y el colon descendente, se progresó en la disección caudalmente. Al disponer de dos equipos quirúrgicos que trabajaban de forma simultánea, la disección pélvica se hizo de forma conjunta hasta encontrar los planos de disección abdominal y transanal.

### **Tiempo transanal**

Al tratarse de un tumor de recto bajo de tipo I, el primer paso fue colocar el separador Lone Star® e introducir el dispositivo transanal, fijarlo a la piel con puntos de sutura y luego retirar el separador. Se colocaron los trócares en el dispositivo transanal y se inició la insuflación con CO<sub>2</sub> con una presión inicial de 8 a 10 mm de Hg a flujo medio-bajo (figura 1).

Después de colocar el dispositivo, se identificó la lesión y se hizo una sutura en bolsa de tabaco con prolene 0, distal a la lesión, dejando como mínimo un cm de margen libre (figura 2). Se procedió a lavar la luz rectal con suero yodado y se anudó la sutura, dejando cerrada y excluida la luz rectal proximal.

Luego, se procedió a la sección de la pared rectal (figura 3), para lo cual se marcó una circunferencia de puntos un cm por debajo de la sutura en bolsa de tabaco, utilizando el bisturí eléctrico; posteriormente, se continuó la sección por planos hasta completar la sección de toda la pared y alcanzar el plano avascular del mesorrecto. Una vez seccionada la pared rectal, se continuó la disección del mesorrecto por el plano avascular, disecando progresivamente la cara anterior, la posterior y ambas laterales (figuras 4-5). Durante la disección, la presión utilizada se fue aumentando según la necesidad. Se continuó la disección hasta coincidir con el equipo abdominal (figura 6), Una vez conectadas ambas zonas, abdominal y transanal, se igualaron las presiones entre ambos campos.

Después de la sutura en bolsa de tabaco del recto distal, se extrajo la pieza por vía transanal (figura 7) y se procedió a seccionarla y colocar el cabezal del dispositivo transanal haciendo un pequeño reservorio en J de colon, con una anastomosis término-lateral.

Se practicó la ileostomía de protección con una sutura mecánica circular de 29 mm y se colocó un dren de baja presión en la pelvis.

### **Resultados**

El tiempo quirúrgico total en este caso fue de 240 minutos. La vía oral se reinició 12 horas después de la intervención y la primera descarga por la ileostomía se obtuvo a las 24 horas. Se dio de alta al quinto día posoperatorio, sin complicaciones y con un puntaje en la escala de dolor



FIGURA 1. *Dispositivo transanal*

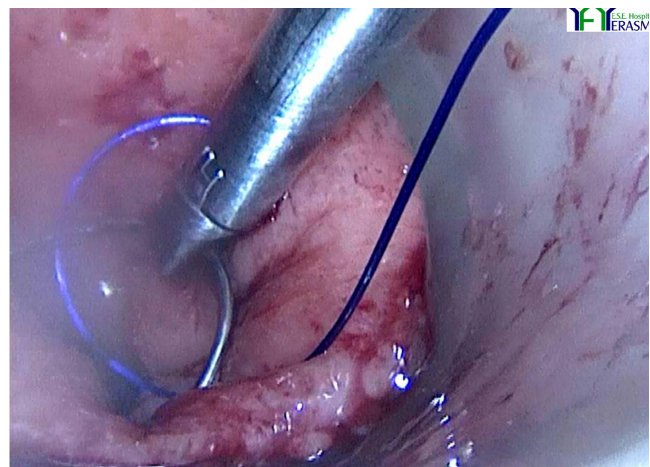


FIGURA 2. *Realización de sutura en bolsa de tabaco*

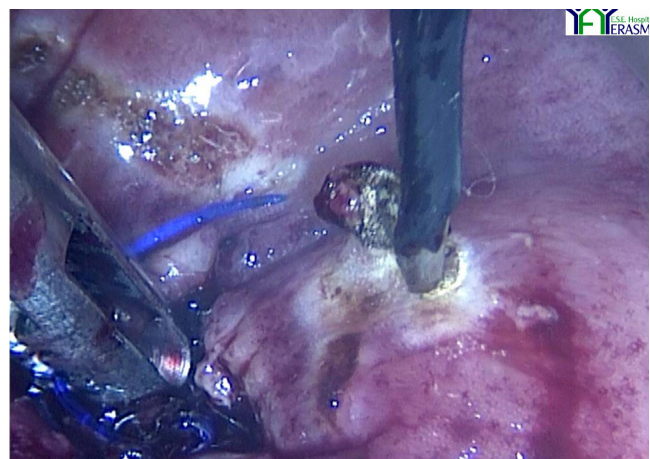


FIGURA 3. *Sección de la pared rectal*

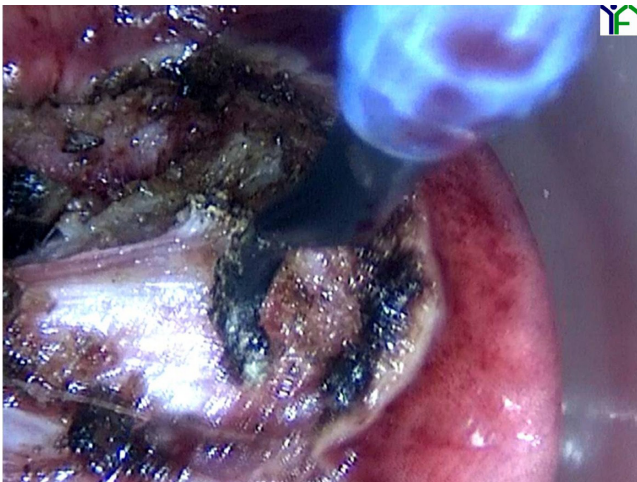


FIGURA 4. *Dissección del mesorrecto*

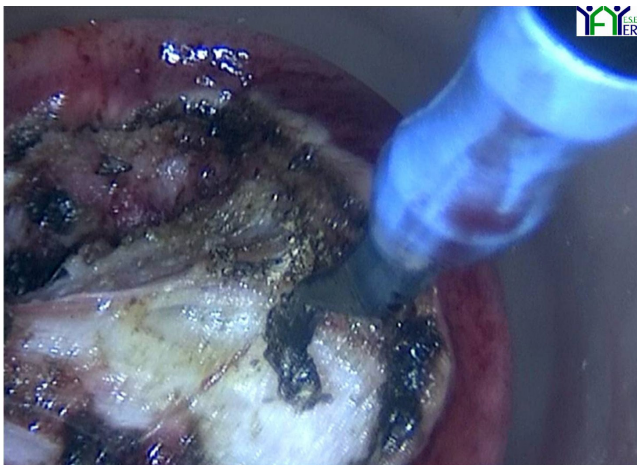


FIGURA 5. *Dissección del mesorrecto*

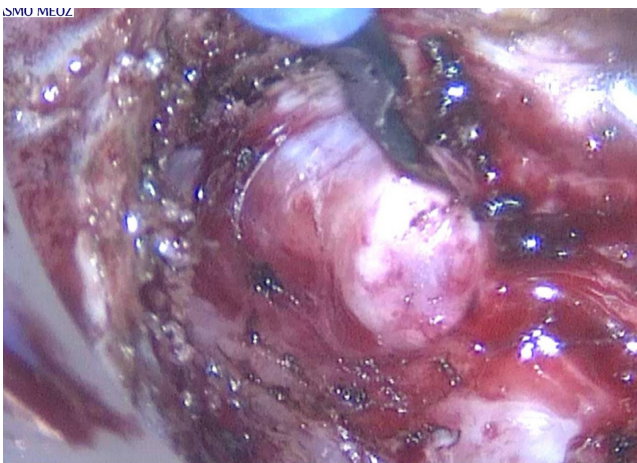


FIGURA 6. *Dissección transanal completa que coincide con la dissección abdominal*

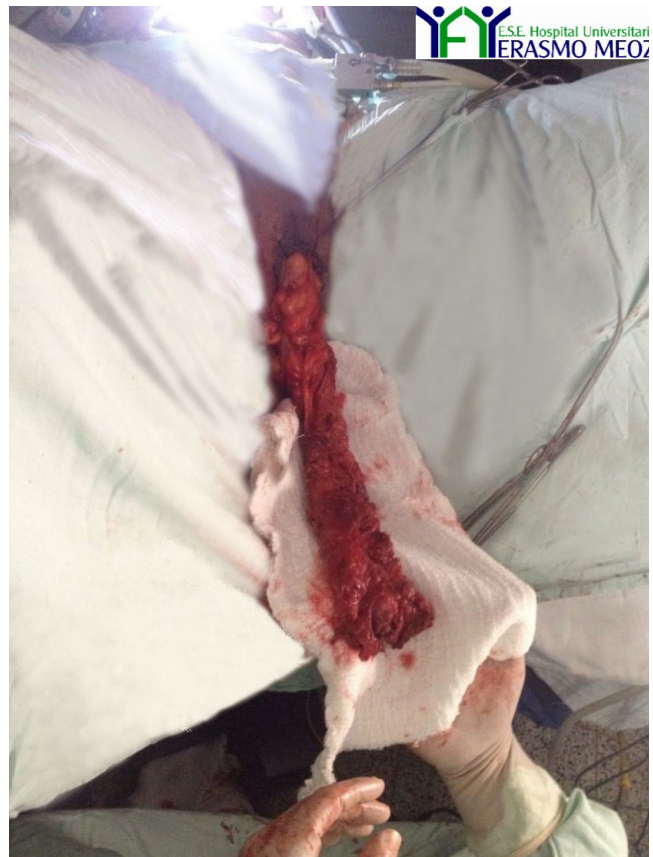

FIGURA 7. *Extracción de la pieza quirúrgica por vía transanal.*

de 2/10. En la histopatología se reportó una dissección completa del mesorrecto con una clasificación por patología de T2N1, resultados similares a los informados en los diferentes estudios publicados recientemente <sup>18</sup>.

La presente técnica se debe considerar todavía como en fase de desarrollo y, como tal, se debe exigir un estricto control de las complicaciones para poder demostrar que no son superiores a las que se presentan con las vías estándar de abordaje.

Lacy, del Hospital Clinic de Barcelona, refiere que uno de los potenciales riesgos que existen durante la cirugía del recto por abordaje transanal, es practicar demasiada dissección (por equivocación al tomar el plano de dissección), tanto en el plano anterior (posible lesión de próstata, vagina, plexo nervioso o uretra), como en el lateral (posible lesión nerviosa, vascular o del uréter) y en el posterior (posible lesión de los vasos presacos), por lo que es aconsejable que el cirujano sea consciente de los riesgos potenciales de lesión durante las maniobras de dissección para, así, poder evitarlos <sup>19</sup>.

Estas recomendaciones se cumplieron estrictamente en el presente caso: el cierre de la luz del recto en bolsa de tabaco, conservando un margen distal al tumor oncológicamente aceptado, un tatuaje a 1 cm circunferencial al nudo del cierre de la luz rectal mediante electrobisurí, y disección simétrica de la pared rectal en los 360 grados (cilíndrica).

Velthuis reportó un caso de neumatosis del mesenterio que presentó un íleo posoperatorio, el cual se resolvió con el manejo conservador <sup>20</sup>.

En la literatura científica hay dos casos reportados de lesión ureteral en el mismo grupo quirúrgico, ambos resueltos de manera exitosa; además, una tasa de conversión del 2,1 % a cirugía abierta, con un caso de mortalidad posoperatoria secundaria a tromboembolia pulmonar <sup>21</sup>.

Se reportó una incidencia de dehiscencia de sutura del 3,2 %; en un caso no se informó el tipo de manejo y en otros el manejo fue conservador, con drenaje local y antibiótico <sup>22</sup>. En otro caso se requirió reintervención con resección de la anastomosis y colostomía terminal, debido a isquemia por insuficiente irrigación del cabo proximal del colon <sup>21</sup>.

La incidencia informada de abscesos presacros es de 6,4 %. En ningún caso publicado se hace referencia a la etiología de los abscesos (dehiscencias subclínicas, hemorragia, etc.), ni se aclara si se colocó dren; estos abscesos se trataron con drenaje percutáneo mediante guía tomográfica o reintervención, haciéndose el lavado y el drenaje de la colección <sup>20,23</sup>.

El grupo de Montpellier reportó un paciente con cuadro de peritonitis secundaria a una lesión intestinal, que los autores no relacionaron de forma directa con la cirugía transanal. Otro caso de sepsis se presentó en un paciente con morbilidad múltiple, que requirió hospitalización en cuidados intensivos, pero no se especificó la causa de la sepsis <sup>24</sup>.

## Discusión

La principal diferencia entre las diversas series está en la técnica quirúrgica utilizada; aún no hay una estandarizada y, al encontrarse la vía de abordaje en fase de desarrollo, existen modificaciones técnicas que dependen de las preferencias de cada cirujano <sup>25,26</sup>.

En las series con un número mayor de casos, la técnica está más estandarizada, pero aún existen diferencias entre las instituciones. Una de las principales es el dispositivo transanal utilizado: se utilizan dispositivos rígidos como el sistema de *Transanal Endoscopic Microsurgery*® (TEM) de Wolf o el *Transanal Endoscopic Operation*® (TEO) de Storz, o dispositivos de puerto único.

Como se comentó anteriormente, consideramos que en casos de abordajes transanales el más recomendado es un dispositivo de puerto único de dos piezas que pueda desconectarse durante el procedimiento quirúrgico. En nuestro grupo, se utiliza el dispositivo GelPoint® de acceso transanal, el cual garantiza una correcta triangulación durante la cirugía y permite el retiro de la plataforma de gel, lo cual facilita la introducción y extracción de gasas impregnadas de adrenalina durante la cirugía, anudar la sutura en bolsa de tabaco y extraer la pieza quirúrgica protegiendo el canal anal, maniobras que serían más difíciles si fuera necesario extraer todo el dispositivo.

Otro punto importante es el cierre de la luz rectal antes de disecar el mesorrecto. En nuestro grupo, consideramos conveniente este cierre para evitar la contaminación del campo por material fecal y, lo más importante, para minimizar la diseminación de células tumorales durante las maniobras de disección y sección del recto cercano al tumor. La utilización de drenaje o la práctica de una ileostomía de protección, también varían en los diferentes estudios.

El punto fundamental para determinar la viabilidad de la vía de abordaje transanal, es valorar los resultados oncológicos, principalmente la calidad del mesorrecto y la afectación del margen circunferencial. En la mayoría de las series, la calidad del mesorrecto fue completa o casi completa, excluyendo un caso en el que no consta <sup>23</sup>, un caso no valorado y dos con mesorrecto incompleto, estos últimos pertenecientes a la misma serie <sup>21</sup>.

En relación con los márgenes, en la mayoría de casos fueron negativos, exceptuando 6 casos en dos estudios diferentes. La medida de afectación circunferencial es diferente en cada estudio; en el que hubo dos casos positivos, utilizaron como referencia un margen circunferencial negativo si era mayor de 2 mm, en el otro, el límite fue de 1 mm <sup>21,24</sup>. La distancia media, tanto distal como circunferencial, se especificó únicamente

en tres artículos. En cuanto al número de ganglios resecaados, en la mayoría de estudios la media es de más de 12 ganglios; los pacientes con un número inferior habían recibido previamente quimioterapia y radioterapia.

El mayor seguimiento lo informaron Rouanet, *et al.*, con una media de 21 meses; no hubo diferencias respecto a las series de cirugía convencional: 13 pacientes estaban libres de enfermedad, y hubo 4 muertes en relación con la progresión de la enfermedad y 4 casos de recidiva local y regional <sup>24</sup>.

La información sobre los resultados funcionales es limitada, únicamente se registró en tres grupos. La mayor parte no informó incontinencia grave, excepto algún caso puntual; en el grupo con mayor seguimiento (12 meses), 40 % de los pacientes era totalmente continente, 15 % presentaba incontinencia a líquidos y 35 % a gases, y 25 % presentaba varias deposiciones al día, con una puntuación media de 11 en la escala de Wexner <sup>24,22</sup>.

En resumen, los resultados a corto plazo publicados hasta el momento demuestran que la técnica por vía transanal es segura y factible, pero se necesitan resultados a largo plazo, resultados funcionales y estudios comparativos de asignación aleatoria, para terminar de establecer sus indicaciones y limitaciones.

Con los resultados publicados hasta el momento y con la experiencia de determinados grupos, parece que la mejor indicación de la vía transanal podría ser en tumores del tercio inferior del recto, a menos de 6 cm del margen anal, utilizando la clasificación de Rullier para determinar el tipo de resección adecuada <sup>27</sup>. Esta vía de abordaje soluciona algunos problemas que presenta la cirugía laparoscópica convencional (sección del recto con margen distal suficiente, disección pélvica, etc.), sobre todo en pacientes con características desfavorables para la cirugía laparoscópica, teniendo en cuenta las complicaciones inherentes al procedimiento <sup>28-30</sup>.

---

## Transanal total resection of mesorectum

### Abstract

**Introduction:** *Total mesorectal transanal excision is an alternative in the treatment of rectal cancer. Transluminal endoscopic surgery through natural orifices, using the rectum as an access in colorectal surgery is better tolerated than other approaches.*

**Objective:** *To describe the advantages of transanal approach for rectal cancer.*

**Materials and methods:** *We report the case of a total excision of the mesorectum via transanal approach in a 57 year-old male with a tumor located 4 cm from the anal verge. Colonoscopy and magnetic resonance imaging protocol was followed. CT of the abdomen, pelvis and chest were negative for metastatic findings. Neoadjuvant chemotherapy and radiotherapy were administered. We practiced a transanal time and an abdominal time and met at the tumor site.*

**Results:** *The total operative time was 240 minutes, the dietary intake was resumed 12 hours after surgery, and the ileostomy was functional 24 hours after surgery. He was discharged five days after surgery without complications, with a pain scale score of 2/10. Pathology reported a complete mesorectal dissection classified as PT2N1 pT2N1.*

**Conclusion:** *The best indication for this approach is lower third (less than 6 cm from the anal margin) located tumors, as this surgical approach gives us solutions to problems posed by conventional laparoscopic surgery (section of the rectum with enough distal margin, pelvic dissection), especially in patients with unfavorable characteristics for laparoscopic surgery (male, obese, narrow pelvis and bulky tumors).*

**Key words:** *rectal neoplasms; mesentery; laparoscopy; Natural Orifice Endoscopic Surgery; evaluation of results of therapeutic Interventions.*

---

## Referencias

- Piñeros M, Hernández G, Bray F. Increasing mortality rates of common malignancies in Colombia. *Cáncer*. 2004;101:2285-92.
- Cendales R. Estimación de los casos nuevos de cáncer en Colombia en el año 2005 (tesis). Bogotá: Universidad Nacional de Colombia; 2005.
- Pedroza A. Tratamiento quirúrgico del cáncer de recto, revisión bibliográfica. *Rev Colomb Cir*. 2014;29:230-42.
- Jacobs M, Verdeja JC, Goldstein HS. Minimally invasive colon resection (laparoscopic colectomy). *Surg Laparosc Endosc*. 1991;1:144-50.
- Guillou PJ, Quirke P, Thorpe H, Walker J, Jayne DG, Smith AM, *et al*. Short-term endpoints of conventional versus laparoscopic-assisted surgery in patients with colorectal cancer (MRC CLAS-SIC trial): Multicentre randomized controlled trial. *Lancet*. 2005;365:1718-26.
- Veldkamp R, Kuhry E, Hop WC, Jeekel J, Kazemier G, Bonjer HJ, *et al*. Colon cancer Laparoscopic or Open Resection study group (COLOR). Laparoscopic surgery versus open surgery for colon cancer: Short-term outcomes of a randomized trial. *Lancet Oncol*. 2005;6:477-84.
- COST Study Group. A comparison of laparoscopically assisted and open colectomy for colon cancer. *N Engl J Med*. 2004;350:2050-9.
- Lacy A, García- Valdecasas J, Delgado S, Castells A, Taurá P, Piqué J, *et al*. Laparoscopy-assisted colectomy versus open colectomy for treatment of non-metastatic colon cancer: A randomized trial. *Lancet*. 2002;359:2224-9.
- Lacy AM, Delgado S, Castells A, Prins HA, Arroyo V, Ibarzabal A, *et al*. The long-term results of a randomized clinical trial of laparoscopy-assisted versus open surgery for colon cancer. *Ann Surg*. 2008;248:1-7.
- Rotholtz N, Laporte M, Zanoni G, Bun M, Aued L, Lencinas S, *et al*. Predictive factors for conversion in laparoscopic colorectal surgery. *Tech Coloproctol*. 2008;12:27-31.
- Martínez C, Targarona EM, Balague C. Laparoscopic surgery for treatment of rectal cancer. A single center 8 years experience. *Surg Endosc*. 2007;21:S190.
- Delgado S, Momblán D, Salvador L, Bravo R, Castells A, Ibarzabal A, *et al*. Laparoscopic- assisted approach in rectal cancer patients: Lessons learned from 200 patients. *Surg Endosc*. 2004;18:1457-62.
- Heald RJ, Husband EM, Ryall RD. The mesorectum in rectal cancer surgery: The clue to pelvic recurrence? *Br J Surg*. 1982;69:613-6.
- Kang SB, Park JW, Jeong SY, Nam BH, Choi HS, Kim DW, *et al*. Open versus laparoscopic surgery for mid or low rectal cancer after neoadjuvant chemoradiotherapy (COREAN trial): Short term outcomes of an open-label randomized controlled trial. *Lancet Oncol*. 2010;11:637-45.
- van der Pas MH, Haglind E, Cuesta MA, Fürst A, Lacy AM, Hop WC, COLOrectal cancer Laparoscopic or Open Resection II (COLOR II) Study Group. Laparoscopic versus open surgery for rectal cancer (COLOR II): Short-term outcomes of a randomized, phase 3 trial. *Lancet Oncol*. 2013;14:210-8.
- Siegel R, Cuesta MA, Targarona E, Bader FG, Morino M, Corceles R, *et al*. Laparoscopic extraperitoneal rectal cancer surgery: The clinical practice guidelines of the European Association for Endoscopic Surgery (EAES). *Surg Endosc*. 2011; 25:2423-40.
- Sylla P, Rattner DW, Delgado S, Lacy AM. NOTES transanal rectal cancer resection using transanal endoscopic microsurgery and laparoscopic assistance. *Surg Endosc*. 2010;24:1205-10.
- Fernández-Hevia M, Delgado S, Castells A, Tasende M, Momblán D, Díaz G, *et al*. Transanal total mesorectal excision in rectal cancer short-term outcomes in comparison with laparoscopic surgery. *Ann Surg*. 2015;261:221-7.
- Delgado S, Fernández M, Lacy A. Escisión total del mesorrecto vía transanal con laparoscopia asistida. *Cir Esp*. 2014;92(Supl.1):21-9.
- Velthuis S, van den Boezem PB, van der Peet DL, Cuesta MA, Sietses C. Feasibility study of transanal total mesorectal excision. *Br J Surg*. 2013;100:828-31.
- Atallah S, Martín-Pérez B, Albert M, Debeche-Adams T, Nassif G, Hunter L, *et al*. Transanal minimally invasive surgery for total mesorectal excision (TAMIS-TME): Results and experience with the first 20 patients undergoing curative-intent rectal cancer surgery at a single institution. *Tech Coloproctol*. 2013. doi:10.1007/s10151-015-1283-8
- Dumont F, Goere D, Honore C, Elias D. Transanal endoscopic total mesorectal excision combined with single-port laparoscopy. *Dis Colon Rectum*. 2012;55:996-1001.
- Leroy J, Barry B, Melani A, Mutter D, Marescaux J, Noscir transanal total mesorectal excision. *JAMA Surg*. 2013;148: 226-30.
- Rouanet P, Mourregot A, Azar C, Carrere S, Gutowski M, Quenet F, *et al*. Transanal endoscopic proctectomy: An innovative procedure for difficult resection of rectal tumors in men with narrow pelvis. *Dis Colon Rectum*. 2013;56:408-15.
- Lacy A, Rattner D, Adelsdorfer C, Tasende M, Fernández M, Delgado S, *et al*. Transanal natural orifice transluminal endoscopic surgery (NOTES) rectal resection: 'down-to-up' total mesorectal excision (TME)-short-term outcomes in the first 20 cases. *Surg Endosc*. 2013;27:3165-72.
- Lacy AM, Adelsdorfer C, Delgado S, Sylla P, Rattner DW. Minilaparoscopy-assisted transrectal low anterior resection (LAR): A preliminary study. *Surg Endosc*. 2013;27:339-46.
- Rullier E, Denost Q, Vendrely V, Rullier A, Laurent C. Low rectal cancer: Classification and standardization of surgery. *Dis Colon Rectum*. 2013;56:560-7.
- Chen Y, Hu M, Lei J, Chen J, Li J. NOTES transanal endoscopic total mesorectal excision for rectal cancer. *China J Endosc*. 2010;16:1261-5.
- Balli J, Franklin M, Ameida J, Glass J. How to prevent port-site metastases in laparoscopic colorectal surgery. *Surg Endosc*. 2000;14:1034-6.
- Lefor A, Shimizu A. Pneumoperitoneum and its effects on malignancy. En: Matteotti R, Ashley S. (editors). Minimally invasive surgical oncology: State-of-the-art cancer management. USA: Springer; 2011. p. 83-94.

Correspondencia: Hender Alirio Hernández MD  
 Correo electrónico: hahernandezma@unal.edu.co  
 Cúcuta, Colombia