

# Variante de una hernia de Amyand

DANIEL CASTRO<sup>1</sup>, ANGÉLICA MARÍA BORRÁEZ<sup>2</sup>, ADRIANA PATRICIA FARIAS<sup>2</sup>, LINA MARÍA MUÑOZ<sup>2</sup>

Palabras clave: hernia inguinal; variante de hernia de Amyand; hernia de Amyand; apéndice; apendicitis; apendicectomía; diagnóstico.

## Resumen

*La hernia de Amyand es una condición clínica poco frecuente, en la cual el apéndice cecal se encuentra dentro de un saco herniario asociado o no a un cuadro clínico de apendicitis aguda. La patogenia de la inflamación del apéndice cecal no se ha establecido con certeza; sin embargo, se ha relacionado con contracción muscular y con aumento de la presión intraabdominal. Las manifestaciones clínicas son similares a las de la apendicitis aguda. El diagnóstico preoperatorio es poco probable, debido a que los síntomas son inespecíficos y las ayudas diagnósticas pueden no ser conclusivas; por esta razón, en la mayoría de los casos el diagnóstico se hace durante el acto quirúrgico. El tratamiento es netamente quirúrgico.*

## Introducción

La presencia del apéndice cecal dentro de un saco herniario fue descrita por primera vez por Claudius Amyand en 1735, y es conocida como la hernia de Amyand <sup>1</sup>. Esta condición es poco frecuente y se acompaña de apendicitis, en promedio, en 0,1 % de los casos <sup>2</sup>. En la mayoría de los pacientes, el diagnóstico

se hace durante la reducción de una hernia inguinal encarcelada <sup>2</sup>. Se han descrito varios abordajes quirúrgicos.

## Revisión de tema

El nombre de hernia de Amyand hace referencia al hallazgo del apéndice cecal, inflamado o no, dentro del saco de una hernia inguinal <sup>1</sup>. Usualmente, se encuentra dentro del saco de una hernia inguinal derecha, sin embargo, se han informado casos de hernia de Amyand del lado izquierdo <sup>3</sup>. También, se ha descrito en hernias reproducidas, como en el presente caso <sup>4</sup>. Este hallazgo se hace comúnmente durante el acto quirúrgico de reparación de una hernia inguinal <sup>5</sup>.

## Historia

La hernia de Amyand fue descrita por primera vez el 6 de diciembre de 1735 en un joven de 11 años, por el cirujano Claudius Amyand en el Hospital St. George de Londres. El paciente presentaba apendicitis aguda perforada dentro del saco de una hernia inguino-escrotal derecha. Por primera vez, se practicó simultáneamente una apendicectomía de forma exitosa <sup>1</sup>.

El epónimo “hernia de Amyand” fue sugerido por primera vez por Creese en 1953, y luego por Hiatt y Hiatt en 1988, seguidos por Hutchinson en 1993, en reconocimiento a Claudius Amyand (1680-1740) <sup>2,6</sup>.

## Epidemiología

La incidencia de la hernia de Amyand es variada en la literatura científica, desde 0,19 % hasta 1,7 % de los casos reportados de hernias <sup>7</sup>. La gran mayoría de los autores reporta un promedio de 1 % de todas las hernias inguinales <sup>8,9</sup>.

<sup>1</sup> Departamento de Cirugía General, Universidad de La Sabana, Chía, Colombia

<sup>2</sup> Departamento de Medicina General, Universidad de La Sabana, Chía, Colombia

Fecha de recibido: 22 de enero de 2016

Fecha de aprobación: 12 de julio de 2016

Citar como: Castro D, Borráez AM, Fariás AP, Muñoz LM. Variante de una hernia de Amyand. Rev Colomb Cir. 2016; 30:276-82.

La incidencia de apendicitis aguda en una hernia inguinal está entre 0,07 % y 0,13 %<sup>7</sup> con un promedio de 0,1 %<sup>10</sup>.

Esta hernia es más común en hombres, con una presentación bimodal en neonatos y adultos mayores de 70 años<sup>9,11</sup>. Algunos autores reportan un pico de incidencia a los 42 años<sup>12</sup>. En la población infantil es tres veces más común, con una prevalencia del 1 %<sup>7,9</sup>.

En cuanto a la localización de la hernia de Amyand, esta se documenta principalmente en el lado derecho, debido a la localización anatómica normal del apéndice cecal a ese lado<sup>6</sup>. Se han descrito casos de hernia de Amyand en el lado izquierdo asociados a *situs inversus*, a mala rotación intestinal o a ciego móvil<sup>13,14</sup>. También, se han descrito en hernias reproducidas<sup>4,15</sup>. La mortalidad por hernia de Amyand complicada con apendicitis perforada está entre 14 y 30 %, secundaria a sepsis peritoneal<sup>16</sup>.

### Fisiopatogenia

La fisiopatogenia de la hernia de Amyand no se conoce con certeza. Algunos autores han descrito la posibilidad de la presencia de una unión fibrótica entre el apéndice y el testículo que, cuando hay persistencia del conducto peritoneo-vaginal (*processus vaginalis*), hace que el apéndice sea guiado y discurra a través del canal inguinal. La hernia de Amyand ha sido descrita en neonatos, incluso en gemelos prematuros, lo cual indica que es congénita<sup>9</sup>.

La mayoría de los autores consideran que existe una conexión entre la hernia y la apendicitis en estos pacientes; sin embargo, no existe un acuerdo total al respecto. La apendicitis es usualmente causada por una presión extraluminal en el cuello del saco herniario, más que por una obstrucción dentro de su luz<sup>9,17</sup>.

Se han propuesto varias teorías sobre la causa de la apendicitis en estos pacientes, entre ellas, las siguientes. Un apéndice retrocecal entra en un conducto peritoneo-vaginal persistente, pasa el orificio inguinal y llega al escroto. La contracción muscular y el aumento de la presión abdominal comprometen el flujo sanguíneo, produciendo isquemia, incremento en el crecimiento bacteriano y, posteriormente, apendicitis aguda. La inflamación primaria del órgano produce edema de los tejidos circundantes, incluyendo el orificio inguinal, lo

cual ocasiona la encarcelación. La apendicitis también puede ser causada por un cuerpo extraño; sin embargo, esta teoría en los neonatos es improbable ya que el diámetro del apéndice en ellos es amplio y es más difícil la incrustación de un cuerpo extraño<sup>8</sup>.

Gracias a la existencia del cuello de la hernia, el proceso permanece aislado y no se extiende a la cavidad abdominal<sup>9</sup>.

Las hernias inguinales izquierdas con el apéndice en su interior están asociadas, en orden de frecuencia, a *situs inversus* visceral, mala rotación intestinal, ciego móvil con mesenterio largo y apéndice excesivamente largo que atraviesa la línea media<sup>3,9,13,14</sup>.

### Presentación clínica

La mayoría de los casos reportados presentan características de hernia inguinal encarcelada o estrangulada. Incluso, una apendicitis aguda o una perforación del apéndice dentro del saco herniario no producen síntomas o signos específicos<sup>18</sup>.

Los síntomas pueden ser náuseas, vómito, fiebre, anorexia y dolor en el epigastrio o en la región periumbilical. Hay sensibilidad en el cuadrante inferior derecho cuando se asocia a apendicitis aguda. Algunos pacientes no presentan síntomas abdominales. En el examen físico, generalmente, se encuentra una hernia inguinal irreductible, con dolor y sensibilidad en la región inguinal derecha<sup>7,9,14</sup>.

No es frecuente que se tenga sensibilidad abdominal generalizada, debido a que el proceso de apendicitis está confinado al saco encarcelado, por lo que la sintomatología es más localizada<sup>6,9</sup>.

El reconocimiento precoz de la naturaleza de la hernia es fundamental para el pronóstico<sup>19</sup>.

Se consideran factores de mal pronóstico la presencia de irritación peritoneal y la edad avanzada<sup>9</sup>.

### Diagnóstico

Entre los diagnósticos diferenciales se incluyen: hernia estrangulada, epiplocele, hernia de Richter, adenitis inguinal, orquiepididimitis, testículo descendido de

forma incompleta, epididimitis aguda y tumor testicular con hemorragia <sup>9</sup>.

En la mayoría de los casos no es posible diagnosticar la hernia de Amyand preoperatoriamente, usualmente es un hallazgo incidental durante el procedimiento quirúrgico. La tomografía computadorizada (TC) de abdomen puede servir para identificar la lesión y para decidir el abordaje <sup>20</sup>, puesto que permite identificar el apéndice dentro del canal inguinal o el ciego en cercanía al saco herniario, lo cual es sugestivo de hernia de Amyand <sup>2</sup>. El ultrasonido es otra opción, en la cual se evidencia una imagen tubular con paredes engrosadas en conexión con el ciego dentro del saco herniario <sup>5</sup>. Este estudio diagnóstico es costo-efectivo y no utiliza radiaciones ionizantes, pero depende del operador.

La presencia de líquido en el escroto, edema y gas, son hallazgos sugestivos de perforación <sup>9</sup>.

### Tratamiento

El tratamiento de elección para la hernia de Amyand es la herniorrafia. En la mayoría de los casos, el reparo de la hernia se completa durante el primer acto quirúrgico, y en algunos casos se difiere por la presencia de complicaciones <sup>7</sup>.

El abordaje puede ser abierto o laparoscópico. De acuerdo con la literatura científica, el manejo extraperitoneal por vía laparoscópica de la hernia de Amyand se ha vuelto hoy en día más común <sup>21</sup>.

El primer procedimiento laparoscópico sin uso de malla fue realizado en 1999 por Vermilion, *et al.* <sup>22</sup>.

El primer reparo preperitoneal con malla fue informado por Sagar, *et al.*, en el año 2004 <sup>23</sup>.

El abordaje laparoscópico debe ser practicado por cirujanos expertos en cirugía laparoscópica avanzada. El uso de material protésico es obligatorio en los reparos endoscópicos, aun en presencia de enfermedad inflamatoria. Con adecuado cubrimiento antibiótico y drenaje de la herida, es posible el uso de mallas <sup>23</sup>.

Además, este abordaje permite la identificación de procesos intraperitoneales concomitantes <sup>24</sup>.

A pesar de ser posible la herniorrafia por vía laparoscópica, el abordaje abierto sigue siendo una opción válida <sup>7</sup>.

Algunos autores recomiendan la laparotomía infraumbilical, en casos de sospecha de perforación o absceso pélvico <sup>25</sup>.

No hay consenso en la literatura científica en cuanto a la apendicectomía en caso de la hernia de Amyand. En el artículo está explicado cuando tiene apendicitis y cuando no la tiene. La decisión de practicarla depende de los hallazgos intraoperatorios <sup>2</sup>. Algunos autores están a favor de la apendicectomía solo si el apéndice está inflamado, debido a que la manipulación de un órgano que tiene materia fecal incrementa la morbilidad y la mortalidad por complicaciones sépticas, contamina una cirugía que en principio es limpia y le agrega las potenciales complicaciones de una apendicectomía <sup>25</sup>. Otros autores consideran que el apéndice es propenso a volver a herniarse, por lo cual recomiendan su extracción <sup>9</sup>. La apendicectomía profiláctica produce menor morbilidad que una futura apendicectomía de urgencia <sup>20</sup>. Algunos sugieren que la manipulación del apéndice durante la cirugía podría desencadenar una apendicitis. Por otro lado, hay quienes consideran que los procedimientos por vía laparoscópica no aumentan la incidencia de apendicitis <sup>25</sup>.

En el caso de hernia inguinal izquierda, se sugiere practicar la apendicectomía rutinariamente, independientemente de si está o no está inflamada <sup>26</sup>. Sin embargo, en la mayoría de los pocos casos informados no practicaron la apendicectomía, en un esfuerzo por preservar el órgano si no está inflamado <sup>4</sup>.

El uso de malla es motivo de debate, pero ha mostrado ser seguro en los casos apropiados, es decir, cuando el apéndice no muestra signos de perforación o necrosis durante el procedimiento quirúrgico, y asociado siempre al uso de antibióticos <sup>27</sup>. Algunos autores consideran que la reparación con malla está contraindicada cuando el apéndice está inflamado o perforado, debido al mayor riesgo de infección del sitio operatorio y otras complicaciones sépticas <sup>6</sup>. El uso de material protésico incrementa la reacción inflamatoria e, incluso, puede promover la formación de fístulas <sup>2</sup>. Estos autores recomiendan la técnica de Bassini o de Shouldice asociada a drenajes abdominales y pélvicos <sup>7,28</sup>. Sagar, *et al.*,

recomiendan el uso de drenaje a través de la herida y la administración de antibióticos, como cefalosporinas de segunda generación y metronidazol, por lo menos durante cinco días, en caso de procedimientos laparoscópicos y herniorrafia con malla <sup>23</sup>. Consideramos que el uso de drenajes no debe utilizarse de manera rutinaria. En la actualidad, se sabe que sí es posible usar mallas en casos de infección intraabdominal, con antibioticoterapia de tres a cinco días <sup>29</sup>.

Losanoff y Basson propusieron una clasificación para el manejo de la hernia de Amyand, basada en hallazgos intraoperatorios, la cual la dividen en cuatro grupos <sup>30</sup>. En la de tipo I, el apéndice es normal, por lo que la conducta es apendicectomía y hernioplastia con malla. En la hernia de tipo II, el apéndice se encuentra inflamado, por lo cual se indica apendicectomía y hernioplastia con malla, teniendo en cuenta el mayor riesgo de infección. La hernia de tipo III consiste en apendicitis complicada, con indicación de apendicectomía a través de laparotomía; la decisión de practicar hernioplastia depende del grado de contaminación de la cavidad abdominal. La hernia de tipo IV se define como la apendicitis acompañada por otra enfermedad, por lo que, sugiere un abordaje a través de incisión por laparotomía, apendicectomía, hernioplastia, e investigación y manejo de enfermedades asociadas.

### Descripción del caso

Se trata de un hombre de 45 años, que consultó por un cuadro clínico de inicio súbito de dolor en la región inguinal derecha, de intensidad 10/10 según la escala análoga del dolor, asociado a su actividad laboral. No refería ninguna sintomatología asociada. El hábito urinario y el intestinal eran normales.

Entre sus antecedentes quirúrgicos refería una herniorrafia inguinal derecha con colocación de malla, cuatro años antes. Al revisar el registro del hospital donde se practicó el procedimiento, la hernia era indirecta. El abordaje fue anterior, el saco indirecto se redujo y se colocó un cono de malla de polipropileno que se fijó con sutura trenzada no absorbible.

En el examen físico se encontró un paciente alerta, afebril, hidratado, con tensión arterial de 103/56 mm Hg; frecuencia cardiaca de 75 latidos por minuto; frecuencia respiratoria de 20 por minuto; saturación de oxígeno de 96 %; FiO<sub>2</sub> de 0,21; peso de 60 kg y talla de 1,62 metros.

Como hallazgo importante, se encontró dolor a la palpación en la región inguinal y la fosa iliaca derechas, sin signos de irritación peritoneal; no se palparon masas.

Se practicó una ecografía de tejidos blandos de la región inguinal derecha, en la cual se reportó una hernia inguinal derecha encarcelada. Con este hallazgo, se decidió someter al paciente a una herniorrafia inguinal derecha mediante un abordaje preperitoneal abierto.

Al entrar al espacio preperitoneal a través de una incisión transversa alta, se encontró tejido fibrótico que impidió la identificación de estructuras y del contenido herniado. Ante la imposibilidad de reducir la hernia por la fibrosis encontrada, se entró a la cavidad abdominal donde se encontró el apéndice cecal en el espacio preperitoneal, con signos inflamatorios claros y con un absceso periapendicular de 10 ml. El órgano estaba atrapado dentro de la malla colocada en la cirugía previa (figura 1). Se logró soltar el apéndice de la malla y practicar la apendicectomía y, enseguida, se retiró la malla (figura 2). Después se verificó que no existiera un defecto de la pared. Se consideró que la fibrosis generada por la malla y la cirugía previa habían cerrado el defecto, por lo cual no fue necesario ningún reparo adicional. Se cerró el peritoneo, y se suturaron la aponeurosis y la piel.

El paciente presentó una adecuada evolución posoperatoria, por lo que se dio de alta con tratamiento antibiótico ambulatorio al día siguiente del procedimiento. El diagnóstico histopatológico fue apendicitis aguda purulenta y tejido adiposo con reacción crónica granulomatosa de tipo cuerpo extraño. El paciente fue valorado por consulta externa dos meses después de la cirugía. Se encontró en buenas condiciones y sin evidencia de hernias inguinales.

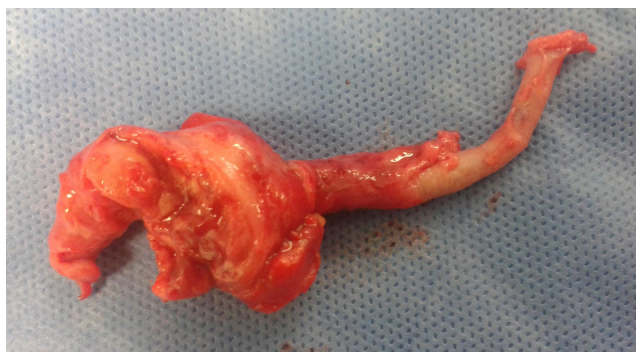

FIGURA 1. Apéndice cecal con apendicitis aguda y absceso. Nótese la fibrosis circundante.

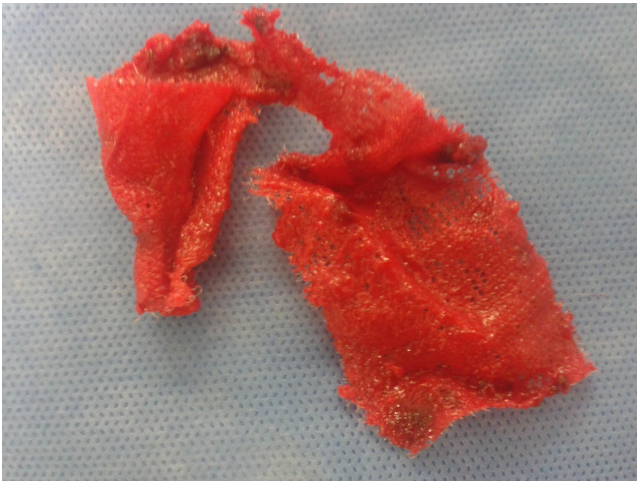


FIGURA 2. Malla retirada

### Discusión

La hernia de Amyand es una entidad poco frecuente. En el presente caso, el apéndice cecal se encontró inflamado en el espacio preperitoneal, atrapado en la malla que cuatro años antes le habían colocado al paciente al practicarle una herniorrafia inguinal.

Se practicó la apendicectomía con el retiro de la malla colocada en el reparo previo. Se revisó el registro quirúrgico que se logró recuperar de la institución donde lo operaron previamente, pero infortunadamente, la descripción era muy pobre. Llama la atención que se trataba de una hernia indirecta. El abordaje fue anterior y la malla la colocaron a manera de cono, fijándola con una sutura trenzada no absorbible.

No es claro por qué se encontró la malla en el espacio preperitoneal y sin evidencia de suturas. En la descripción referían que el saco lo redujeron y posteriormente colocaron la malla. Es probable que al reducir el saco y no practicarle una ligadura alta, ocasionara que el saco quedara por debajo del anillo en el espacio preperitoneal.

En la cirugía practicada en nuestra institución, por el proceso inflamatorio no se pudo establecer si existía un saco indirecto y no fue posible determinar la razón por la cual la malla migró al espacio preperitoneal. Los cuerpos extraños pueden migrar y las mallas pueden ser rechazadas. Se esperaría que si una malla anterior es rechazada, trate de salir por la incisión, aún más, en un paciente delgado. No se puede aseverar que hubo una falla en la técnica quirúrgica de la herniorrafia. El hecho de que no fuera necesario practicar una herniorrafia porque al retirar la malla no se evidenció un defecto que requiriera manejo, podría hacer pensar que era una hernia indirecta con un anillo no muy dilatado y que la fibrosis lo cerró.

Este caso es interesante por lo inusual, la cirugía previa, los hallazgos intraoperatorios y, además, por el retiro de la malla sin que se requiriera el reparo de un defecto inguinal.

### Conclusión

La hernia de Amyand consiste en la presencia del apéndice cecal, inflamado o no inflamado, dentro del saco de una hernia inguinal. La fisiopatogenia no está claramente establecida y su incidencia es baja. Su diagnóstico es un reto y, generalmente, se diagnostica durante la cirugía. Los estudios de imágenes, como la ecografía y la TC, pueden ser de ayuda. El abordaje puede ser abierto o laparoscópico. El cirujano debe decidir, según cada caso, practicar o no la apendicectomía junto con la corrección del defecto herniario. Igualmente, la utilización de una malla en caso de una apendicitis aguda es controversial.

El caso que se presenta es una variante de la hernia de Amyand clásica. El apéndice cecal se encontró en el espacio preperitoneal, inflamado y atrapado en la malla colocada en el reparo anterior de la hernia inguinal. Además, a pesar de que se retiró la malla, no fue necesario practicar un reparo nuevo.

## Amyand's hernia variant

### Abstract

*Amyand's hernia is a rare clinical condition where the appendix is located within a hernial sac associated or not with acute appendicitis. Pathogenesis of the inflammatory process of the appendix has not been established; however, theories such as muscle contraction and increased intrabdominal pressure have been proposed. Clinical*

*manifestations are similar to those of acute appendicitis. Preoperative diagnosis is unlikely, because signs and symptoms are nonspecific and diagnostic images could be non conclusive; for this reason the diagnosis in most cases is made intraoperatively. Surgical treatment is mandatory.*

**Key words:** *hernia, inguinal, Amyand's hernia; appendix; appendicitis; appendectomy; diagnosis.*

## Referencias

1. Amyand C. Of an inguinal rupture, with a pin in the appendix coeci, incrustrated with stone; and some observations on wounds in the guts. *Philos Trans R Soc Lond.* 1736;39:329-42.
2. Syed M, Kanram A, Hani Al-Qadhi. Amyand's hernia, study of four cases and literature review. *SQU Med J.* 2012;12:232-6.
3. Ravishankaran P, Mohan G, Srinivasan A, Ravindran G, Ramalingam A. Left sided Amyand's hernia, a rare occurrence: A case report. *Indian J Surg.* 2013;75:247-8.
4. Agko M, Castillo-Sang M, Tsang AW, Cason FD. Amyand's hernia: An unusual appendic within an inguinal hernia. *Am Surg.* 2010;76:1314-5.
5. Guler I, Alkan E, Nayman A, Tolu I. Amyand's hernia: Ultrasonography findings. *J Emerg Med.* 2016;50:15-7.
6. Singal R, Gupta S. "Amyand's hernia" - pathophysiology, role of investigations and treatment. *Mædica.* 2011;6:321-7.
7. Ivashchuk G, Cesmebasi A, Sorenson EP, Blaak C, Tubbs SR, Loukas M. Amyand's hernia: A review. *Med Sci Monit.* 2014;20:140-6.
8. Ortega LH, Ramírez D, Diéguez CM, Cruz LM, García MA, Chávez A, *et al.* Hernia de Amyand: presentación de un caso y revisión de la bibliografía. *Rev Med Hosp Gen Méx.* 2011;74:98-100.
9. Michalinos A, Moris D, Vernadakis S. Amyand's hernia: Review. *Am J Surg.* 2014;207:989-95.
10. Loberant N, Bickel A. Periappendicular abscess presenting within an inguinal hernia. *J Clin Imaging Sci.* 2015;5:54.
11. Burgess P, Brockmeyer J, Johnson E. Amyand's hernia repaired with Bio-A: A case report and review. *J Surg Ed.* 2011;68:62-6.
12. Córdova A, Viscido G, Picon H, Palencia R, Doniquian A. Hernia de Amyand: comunicación de dos reparados con técnica de Rutkow-Robbins. *Rev Hispanoam Hernia.* 2014;2:111-4.
13. Al-Mayoof A, Al-Ani B. Left-sided Amyand's hernia: Report of two cases with review of literature. *EJPS Reports.* 2013;2:063-6.
14. Manzanares MC, Muñoz V, García S, Ruescas F, Martín J. Hernia de Amyand: comunicación de dos casos reparados con técnica de Rutkow-Robbins. *Cir Cir.* 2014;82:195-9.
15. Lombardo V, Pavone G. Intraoperative finding of Amyand's hernia in a recurrent inguinal hernia. Report of a case. *Ann Ital Chir.* 2012;83:583-4.
16. Dalia C, Lo Schiavo MG, Tonate A, Taranto F, Gagliano E, Bonanno L, *et al.* Amyand's hernia: Case report and review of the literature. *Hernia.* 2003;7:89-91.
17. Singal R, Mittal A, Gupta A, Gupta S, Sahu P, Sekhon M. An incarcerated appendix: Report of three cases and a review of the literature. *Hernia.* 2010;16:91-7.
18. García-Canoa E, Martínez-Gasperina J, Rosales-Peláez C, Hernández-Zamora V, Montiel-Jarquín JA, Franco-Cravioto F. Hernia de Amyand y apendicitis complicada; presentación de un caso y elección de tratamiento quirúrgico. *Cir Cir.* 2016;84:54-7.
19. Martín N, Mora G, Stock R, Vallejos R, Robles M, Tapia C, *et al.* Hernia de Amyand: presentación de un caso y revisión de la literatura. *Rev Chil Cir.* 2007;59:142-4.
20. Keskin S, Simsek C, Keskin Z. The Amyand's hernia: A rare clinical entity diagnosed by computed tomography. *Case Reports in Radiology.* 2013;2013:1-2.
21. Sarker SK, Jackson K. Laparoscopic extraperitoneal repair of Amyand's inguinal hernia. *Journal of the Society of Laparoscopic Surgeons.* 2006;10:528-30.
22. Vermillion J, Abernathy S, Snyder S. Laparoscopic reduction of Amyand's hernia. *Hernia.* 1999;3:159-60.
23. Saggar VR, Singh K, Sarangi R. Endoscopic total extraperitoneal management of Amyand's hernia. *Hernia.* 2004;8:164-5.
24. Mullinax JE, Allins A, Avital I. Laparoscopic appendectomy for Amyand's hernia: A modern approach to a historic diagnosis. *J Gastrointest Surg.* 2011;15: 533-5.
25. Sharma H, Gupta A, Shekhawat NS, Memin B, Memon MA. Amyand's hernia: A report of 18 consecutive patients over a 15-year period. *Hernia.* 2007;11:31-5.
26. Mewa S, Aboobakar MR, Singh B. Amyand's hernia: A serendipitous diagnosis. *Case Rep Surg.* 2013;2013:1-3.
27. Reilly DJ, Macula B, Brandt C. Primary mesh repairs of Amyand's hernia. *ANZ J Surg.* 2013;85:93-4.

28. Mishra VK, Joshi P, Shah JV, Agrawal C, Sharma D, Aggarwal K. Amyand's hernia: A case of an unusual inguinal herniace. *Indian J Surg.* 2013;75:469-71.
29. Chatzimavroudis G, Papaziogas B, Koutelidakis I, Tsiaousis P, Kalogirou T, Atmatzidis S, *et al.* The role of prosthetic repair in the treatment of an incarcerated recurrent inguinal hernia with acute appendicitis (inflamed Amyand's hernia). *Hernia.* 2009;3:335-6.
30. Losanoff JE, Basson MD. Amyand's hernia, a classification to improve management. *Hernia.* 2008;12:325-6.

Correspondencia: Daniel Castro, MD,  
Correo electrónico: dancasdel@hotmail.com  
Chía, Colombia