



Metástasis parietal de neoplasia intraabdominal

Parietal metastasis of intra-abdominal neoplasm

Daniel Aparicio-López¹ , Irene Marta Estrada-Lázaro² 

1 Médico, residente de Cirugía General y del Aparato Digestivo, Hospital Universitario Miguel Servet, Zaragoza, España.

2 Médica, residente de Medicina Familiar y Comunitaria, Hospital Universitario Miguel Servet, Centro de Salud Torrero-La Paz, Zaragoza, España.

Introducción

Los sarcomas uterinos corresponden al 7-8 % de todas las neoplasias uterinas¹. La edad promedio de presentación es entre la cuarta y quinta década de la vida. Su diagnóstico suele ser tardío porque sus manifestaciones clínicas son inespecíficas y silentes. Histológicamente los sarcomas se dividen en carcinosarcomas (50 %), leiomiomas (30 %), sarcomas del estroma endometrial (15 %) y sarcomas indiferenciados (5 %) ².

Caso clínico

Paciente mujer de 59 años, sin antecedentes médico-quirúrgicos de interés, que consulta al servicio de Urgencias por lesión cutánea ulcerada, de crecimiento progresivo, en fosa ilíaca derecha. Se realizó ecografía abdominal y posteriormente tomografía computarizada (TC) abdominopélvica donde se identificó una masa uterina sugestiva

de mioma gigante (180x86x177 mm), muy probablemente malignizado a sarcoma, y una masa subcutánea, sugestiva de metástasis parietal, sin signos de sangrado activo, y sin otros signos de diseminación a distancia (Figura 1). Ante estos hallazgos se decidió llevar a intervención quirúrgica urgente, realizándose resección en bloque de la lesión subcutánea de fosa ilíaca derecha (Figura 2). El estudio anatomopatológico diagnosticó una metástasis de sarcoma del estroma endometrial de alto grado. Se remitió al Comité de Tumores Ginecológicos para completar tratamiento con histerectomía + doble anexectomía + citología de líquido peritoneal en forma programada, por el Servicio de Ginecología y Obstetricia. La paciente recibió tratamiento adyuvante (quimioterapia y radioterapia) con respuesta completa y supervivencia libre de enfermedad en el seguimiento hasta la fecha.

Palabras clave: Neoplasias uterinas; pared abdominal; tumoración intraabdominal; metástasis; metástasis parietal; cirugía general.

Keywords: Uterine neoplasms; abdominal wall; intra-abdominal neoplasm; neoplasm metastasis; parietal metastases; general surgery.

Fecha de recibido: 4/05/2022 - Fecha de aceptación: 3/06/2022 - Publicación en línea: 30/06/2022

Correspondencia: Daniel Aparicio-López, Hospital Universitario Miguel Servet, Paseo Isabel La Católica, 1-3, 50009 Zaragoza, España.

Teléfono: +34 697768059. Dirección electrónica: dani_9_93@hotmail.com

Citar como: Aparicio-López D, Estrada-Lázaro IM. Metástasis parietal de neoplasia intraabdominal. Rev Colomb Cir. 2022;37:684-5.

<https://doi.org/10.30944/20117582.2198>

Este es un artículo de acceso abierto bajo una Licencia Creative Commons - BY-NC-ND <https://creativecommons.org/licenses/by-nc-nd/4.0/deed.es>

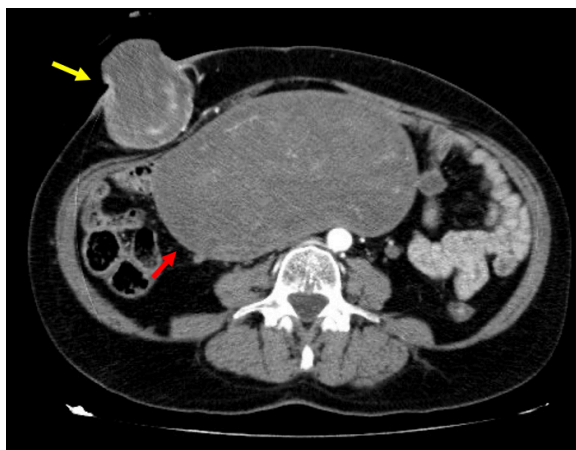


Figura 1. Tomografía computarizada abdominal que muestra tumoración uterina (flecha roja) y metástasis parietal (flecha amarilla). Fuente: Imágenes tomadas del registro institucional.

Discusión

El diagnóstico de sarcoma uterino a menudo ocurre incidentalmente durante el examen patológico de la pieza quirúrgica después de la histerectomía por sospecha de leiomioma. Las manifestaciones clínicas incluyen sangrado vaginal, dolor abdominal o pélvico y una masa palpable. A veces permanece asintomática durante mucho tiempo y las manifestaciones clínicas comienzan como una diseminación metastásica. Algunas de sus localizaciones más frecuentes son pulmón, hueso y pared abdominal. Las metástasis cutáneas son una forma de presentación inusual, generalmente asociadas a estadios avanzados y de mal pronóstico (sobrevivida menor de un año)³. El tratamiento habitual incluye la combinación de radioterapia y quimioterapia.

Conclusiones

Las metástasis cutáneas son una presentación excepcional del sarcoma uterino, que sugiere un alto grado de agresividad. Es por ello que la sospecha clínica debe estar siempre presente en el diagnóstico diferencial de las lesiones cutáneas.

Cumplimiento de normas éticas

Consentimiento informado: La paciente declaró la aceptación de la utilización de imágenes relativas a su

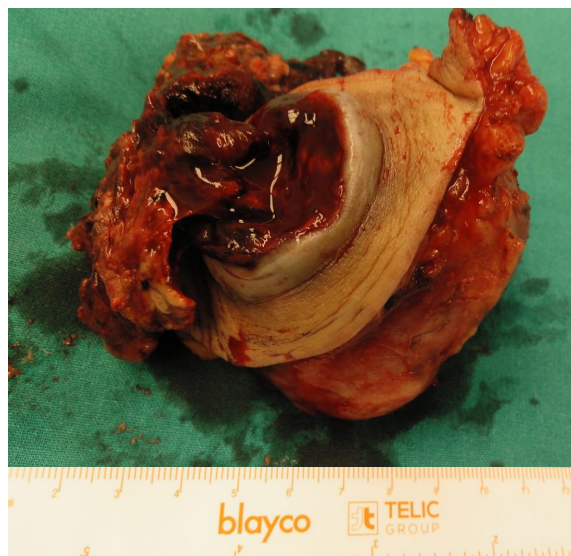


Figura 2. Exéresis en bloque de lesión localizada en tejido celular subcutáneo que correspondió a metástasis parietal de sarcoma uterino. Fuente: Imágenes tomadas del registro institucional

caso clínico en el ámbito de investigación, preservando su anonimato, y firmó el consentimiento informado estándar al respecto.

Declaración de los conflictos de interés: Los autores declararon no tener conflictos de interés.

Financiación: los autores declaran no tener ninguna fuente de financiación externa. Contribución de los autores.

Contribución de los autores

Concepción y diseño del estudio: Daniel Aparicio López.

Adquisición de datos: Irene M. Estrada Lázaro.

Análisis e interpretación de datos: Daniel Aparicio López e Irene M. Estrada Lázaro.

Redacción del manuscrito: Daniel Aparicio López e Irene M. Estrada Lázaro.

Revisión crítica: Daniel Aparicio López.

Referencias

1. Santos P, Cunha TM. Uterine sarcomas: clinical presentation and MRI features. *Diagn Interv Radiol.* 2015;21:4-9. <https://doi.org/10.5152/dir.2014.14053>
2. Mbatani N, Olawaiye AB, Prat J. Uterine sarcomas. *Int J Gynaecol Obstet.* 2018;143(Suppl 2):51-58. <https://doi.org/10.1002/ijgo.12613>
3. Méndez-Flores S, Gatica-Torres M, Zamora-González A, Domínguez-Cherit J. Metástasis cutáneas. *Med Int Méx.* 2015;31:434-40.