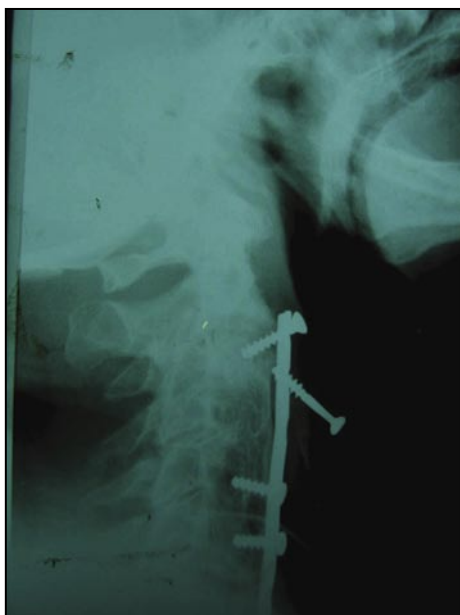

## Reporte de un caso. Cuerpo muy extraño

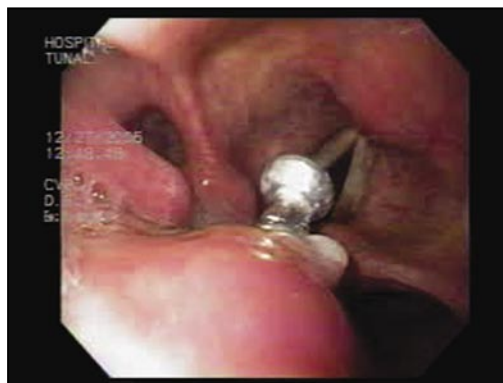Hombre de 75 años que consulta al servicio de urgencias del hospital el Tunal por disfagia progresiva de un mes en evolución asociada a sensación de cuerpo extraño en orofaringe, el único antecedente de importancia era una fractura de columna cervical hace 15 años manejada con una fijación metálica. El examen físico era normal.

Se realiza una radiografía de cuello (figura 1), la cual muestra una placa metálica en la columna cervical con tres tornillos uno de los cuales se ha desalojado.

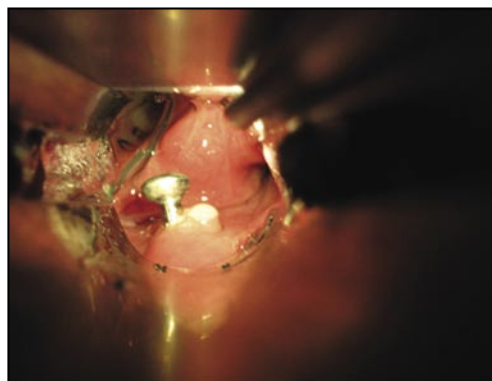
Se lleva a endoscopia (figura 2, video) la cual muestra un tornillo en la hipofaringe que amenaza con desplazarse a la glotis, se intenta su extracción endoscópica sin éxito por lo cual se lleva a cirugía para entubarlo como se muestra en la figura 3, observe cómo el tornillo se ve en el centro de la imagen, luego se pasa una pinza y se gira el tornillo para poder retirarlo, figura 4.



**Figura 1**



**Figura 2**



**Figura 3**



**Figura 4**

Fotos cortesía de:  
Martín A. Gómez, MD;<sup>1</sup> Pedro Aponte, MD;<sup>2</sup>  
Alexander Salgado, MD;<sup>3</sup> Félix Becerra, MD<sup>4</sup>

1 Gastroenterólogo  
2 Gastroenterólogo, Hospital El Tunal, Bogotá, Colombia.  
3 Anestesiólogo, Hospital El Tunal, Bogotá, Colombia.  
4 Otorrinolaringólogo, Hospital El Tunal, Bogotá, Colombia.