

Aplicación de una escala de visualización de la mucosa gástrica, durante la esofagogastroduodenoscopia en pacientes premedicados con N-acetilcisteína más simeticona: experiencia en Ocaña, Norte de Santander

Experience in Ocaña, Norte de Santander, with a Scale for Visualization of the Gastric Mucosa during Esophagogastroduodenoscopy in Patients Medicated with N-acetylcysteine plus Simethicone

Henry Alberto Royero G., MD¹

¹ Médico internista, gastroenterólogo. Hospital Emiro Quintero Cañizares; Ocaña, Norte de Santander. Miembro internacional de la American Gastroenterological Association (AGA), American Society for Gastrointestinal Endoscopy (ASGE).
Correo electrónico: royerogastro@hotmail.com.

Fecha recibido: 12-06-17
Fecha aceptado: 22-01-18

Resumen

Introducción: la visibilidad de la mucosa gástrica puede verse limitada por el moco adherente y la formación de burbujas durante la endoscopia de vías digestivas altas. **Objetivos:** conocer los puntajes de visualización de la mucosa gástrica y el número de lavados para aclarar la superficie gástrica de burbujas y espumas, aplicando la escala de Kuo modificada por Chang en pacientes premedicados antes de la esofagogastroduodenoscopia. **Materiales y métodos:** estudio descriptivo, prospectivo, se incluyeron 120 pacientes entre octubre y diciembre de 2016 a los que se les premedicó con N-acetilcisteína (NAC) al 4%, 400 mg (10 cc) más simeticona (SIM) (dimetilpolisiloxano) 133,3 mg (2 cc) y agua tibia 100 cc, 20 minutos antes del procedimiento; los datos se tabularon en Excel y, ulteriormente, sus frecuencias y porcentajes se analizaron con el paquete estadístico Epi Info CDC (versión 7,2 para Windows, Estados Unidos); se consideró significancia estadística una $p < 0,05$. **Resultados:** la puntuación total de visibilidad de la mucosa gástrica considerada como óptima con un puntaje de 4 fue 57 (47,50%), con 5 puntos fueron 36 (30%), con 6 y 7 puntos 10 (8,33%), con 8 puntos 6 (5%) y, por último, con 9 puntos 1 (0,83%); no hubo casos en las puntuaciones de 10 a 16. 100 (83,3%) pacientes no necesitaron lavados adicionales con agua para visualizar la mucosa gástrica, contra 13 (10,83%) que requirieron menos de 50 cc y 7 (5,83%) que necesitaron más de 50 cc ($p = 0,00$). **Limitaciones:** un solo observador realizó el estudio, lo que pudo generar sesgos de detección; además, la muestra es pequeña. **Conclusiones:** con la administración de una solución de NAC más SIM diluidas en 100 cc de agua tibia previa a la endoscopia de vías digestivas altas se obtuvo una visualización óptima de la mucosa gástrica en la mayoría de los casos y se observó la necesidad de un menor volumen de agua para aclarar la cavidad gástrica de moco y espuma.

Palabras clave

Premedicación, endoscopia, simeticona, N-acetilcisteína.

INTRODUCCIÓN

Dentro de las indicaciones de la endoscopia digestiva alta (EVDA) está la detección del cáncer gástrico temprano

(1), pero esta herramienta diagnóstica puede verse limitada por el contenido de moco adherente y la formación de burbujas que impiden una visualización adecuada de la mucosa gástrica (2). Como estrategia a esta desventaja,

Abstract

Introduction: During upper digestive tract endoscopy, visibility of the gastric mucosa can be limited by adherent mucus and bubbles. **Objectives:** This is a study of visualization of the gastric mucosa and the number of washes needed to clear bubbles and foam from the gastric surface. The modified Kuo scale by Chang was used with patients medicated prior to esophagogastroduodenoscopy. **Materials and methods:** This is a descriptive and prospective study of 120 patients who were medicated with 400 mg (10cc) of 4% N-acetylcysteine plus 133.3 mg (2cc) of simethicone (Dimethylpolysiloxane) and 100 cc of warm water 20 minutes prior to esophagogastroduodenoscopy from October to December 2016. Data were tabulated in Excel and frequencies and percentages were analyzed using the Epi Info statistical package from the Centers for Disease Control version 7.2 for Windows. Statistical significance was considered to be $p < 0.05$. **Results:** The optimal score for total visibility of four was achieved 57 patients (47.50%). Thirty-six patients (30%) had scores of five points, ten patients (8.33%) had scores of six or seven points, six patients had scores of eight points (5%), and one patient (0.83%) had a score of nine points. There were no scores from 10 to 16. Hundred patients (83.3%) did not need additional washes with water to visualize the gastric mucosa, thirteen patients (10.83%) required less than 50 cc, and seven (5.83%) required more than 50 cc ($p = 0.00$). **Limitations:** This study was done by a single observer which could result in detection biases. Also, the sample is small. **Conclusions:** Administration of a solution of N-acetylcysteine plus Simethicone diluted in 100 cc of warm water prior to upper digestive tract endoscopy provides for optimal visualization of the gastric mucosa in most cases. A smaller volume of water was needed to clear the gastric cavity of mucus and foam.

Keywords

Premedication, endoscopy, simethicone, N-acetylcysteine.

una de las medidas es la utilización de sustancias antiespumantes y mucolíticas. La primera es la pronasa, el producto del cultivo del *Streptomyces griseus*, que sirve de base para una preparación de enzimas digestivas y antiinflamatorias (3). Kim (4) recientemente publicó una revisión sobre la efectividad de la pronasa para mejorar la visualización de la mucosa gástrica, pero estos beneficios no podrían extenderse a nuestro medio porque no está disponible en el hemisferio occidental. La segunda es la simeticona (SIM), constituida por una mezcla de dimetilpolisiloxano y gel de sílice; es fisiológicamente inactiva, no tóxica y tampoco se absorbe en el tracto gastrointestinal. Su principal acción es reducir la fuerza de adhesión de las burbujas de aire, tiene las ventajas de que no interactúa con otros medicamentos y no se han reportado complicaciones por su utilización (5). Por último, está la N-acetilcisteína (NAC), un mucolítico con propiedades antioxidantes y antiinflamatorias. Contiene un grupo tiol o sulfhidrilo libre que rompe el enlace disulfuro en el monómero de mucina, lo que reduce de este modo la viscosidad del moco adherido a superficies mucosas (6). Las propiedades de estos medicamentos han sido cuantificadas en diferentes escalas de visualización de la mucosa gástrica con buenos resultados (4, 7, 8).

Varias guías sobre la detección de cáncer gástrico temprano sugieren premedicar los pacientes que se someten a una EVDA con la finalidad de limpiar la superficie gástrica, como una recomendación fuerte a favor (9, 10). En Bogotá, Emura (11) en 2 campañas masivas para tamizar lesiones preneoplásicas y cáncer gástrico temprano utilizó pronasa y

dimetilpolisiloxano para remover el moco adherido al epitelio y disolver las burbujas de saliva, lo que mejoró sustancialmente la visualización de la mucosa gástrica. El mismo autor, en otro estudio (12) para el tratamiento endoscópico del cáncer gástrico temprano, mencionó la preparación NAC más SIM previa a la disección submucosa de 53 pacientes. En el país la pronasa no está disponible y no se han reportado estudios cuantificando el efecto de los mucolíticos y antiespumantes en la limpieza de la mucosa gástrica; por esta razón, nuestro objetivo es mostrar los resultados de la aplicación de una escala de visualización de la mucosa gástrica durante la esofagogastroduodenoscopia en pacientes premedicados con una solución de SIM más NAC diluidas en agua tibia, conociendo los puntajes de visualización de la mucosa gástrica y el volumen de lavado con agua para aclarar la superficie gástrica de burbujas y espumas.

MATERIALES Y MÉTODOS

Se diseñó un estudio descriptivo retrospectivo, se recolectó la información de 120 pacientes consecutivos que tenían indicada una EVDA, a los que se les premedicó con una solución de NAC al 4%, 400 mg (10 cc) (Fluimucil®, Laboratorio Zambon, Bogotá, Colombia) más SIM (dimetilpolisiloxano), 133,3 mg (2 cc) (Siligas®, laboratorio Incobra S.A., Barranquilla, Colombia) y agua tibia 100 cc 20 minutos antes del procedimiento. Los procedimientos endoscópicos se realizaron en una unidad de endoscopia de acceso abierto adscrita al hospital local, donde la premedicación hacía parte de la

atención a sus pacientes un año antes del estudio. El estudio se realizó entre octubre y diciembre de 2016. Los criterios de inclusión fueron: mayores de 15 años de edad que requirieron una EVDA de forma ambulatoria; los criterios de exclusión fueron: pacientes con antecedentes de cirugías gastrointestinales debido a que en estos pacientes no se podía aplicar la escala de visualización de limpieza, mujeres embarazadas por la precaución de prescribir NAC en este grupo, hemorragia de vías digestivas altas por la ocupación con sangre de la cavidad gástrica, pacientes que no estaban en ayunas, con trastornos conocidos del vaciamiento gástrico y alergias a NAC o SIM.

El estudio obtuvo la aprobación del comité de ética del hospital local, todos los individuos aceptaron el consentimiento informado. Los pacientes que cumplieron los criterios anteriores se incluyeron en el protocolo de estudio. Los procedimientos endoscópicos los realizó un solo endoscopista de amplia experiencia, con endoscopios Pentax i-SCAN, removiendo el exceso de secreciones con aspiración o lavados con agua por el canal de trabajo, en los segmentos examinados, que para efectos del estudio fueron los siguientes: fórnix, cuerpo superior, cuerpo inferior y antro.

Se cuantificó la visualización de la mucosa de cada segmento examinado, de acuerdo con la escala modificada de Kuo (13) por Chang (8) (Figuras 1, 2, 3 y 4), reiterando que cada segmento observado se cuantificó de 1 a 4 y la suma de los puntajes de las 4 localizaciones se definió como el puntaje total de visualización de la mucosa gástrica (PTVM). El mejor puntaje es 4, considerado como excelente, y el peor 16; además, se cuantificó el volumen de agua requerido para lavar la cavidad gástrica en cantidad <50 cc de agua o >50 cc.

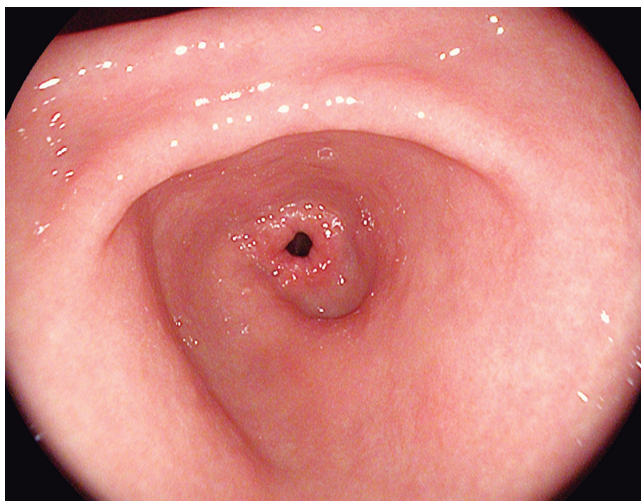


Figura 1. Escala de Kuo modificada por Chang. 1 punto. Moco no adherido y clara visualización la mucosa gástrica (8, 13).

Los datos se tabularon en Excel y, posteriormente, sus frecuencias y porcentajes se analizaron con el paquete esta-

dístico Epi Info CDC (versión 7,2 para Windows, Estados Unidos). En todos los resultados se consideró significancia estadística una $p < 0,05$.

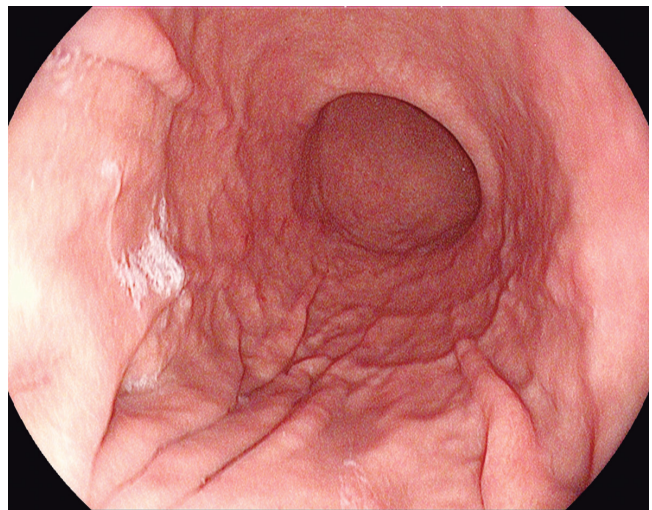


Figura 2. Escala de Kuo modificada por Chang. 2 puntos. Una fina capa de moco que no obstaculiza la visión gástrica (8, 13).

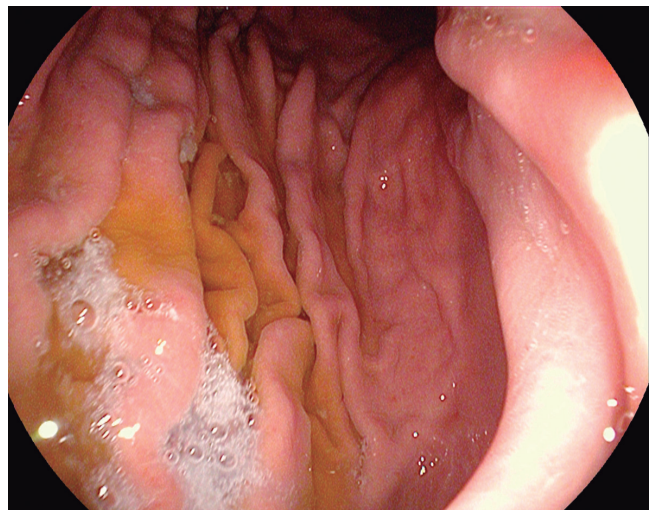


Figura 3. Escala de Kuo modificada por Chang. 3 puntos. Una cantidad grande de moco sobre la mucosa gástrica que requiere <50 cc de agua para su aclaramiento (8, 13).

RESULTADOS

Entre octubre y diciembre de 2016, se incluyeron 120 pacientes (Tabla 1), 75 (62,50%) mujeres y 45 (37,50%) hombres, sin presentar diferencias estadísticas significativas, con respecto al PTVM ($p = 0,66$). El promedio de edad fue $52,5 \pm 16,95$ (rango 15 a 89). En los rangos de edades, tampoco hubo diferencias significativas con el PTVM ($p = 0,27$) (Tabla 1). El puntaje total de visibilidad de la mucosa gástrica considerada como excelente con un

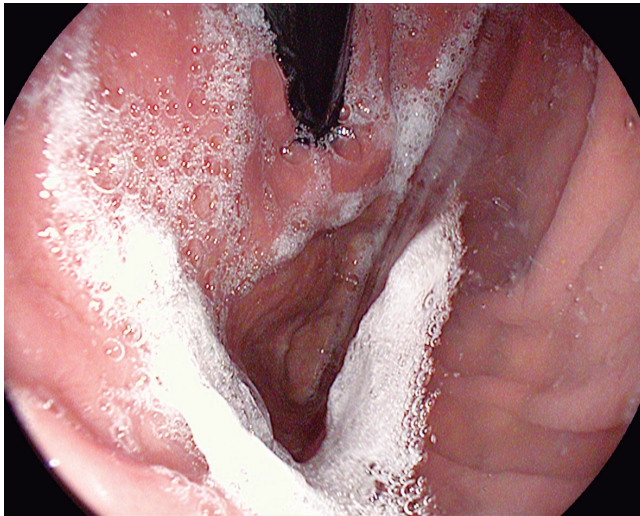

Figura 4. Escala de Kuo modificada por Chang. 4 puntos. Una cantidad grande de moco sobre la mucosa gástrica que requiere >50 cc de agua para su aclaramiento (8, 13).

puntaje de 4 fue de 57 (47,50%), con 5 puntos fueron 36 (30%), con 6 y 7 puntos 10 (8,33%), con 8 puntos 6 (5%) y, por último, con 9 puntos 1 (0,83%); no hubo casos en las puntuaciones de 10 a 16 (**Figura 5**). 100 (83,3%) pacientes que fueron premedicados no necesitaron lavados adicionales con agua para visualizar la mucosa gástrica, contra 13 (10,83%) que requirieron menos de 50 cc y 7 (5,83%) que necesitaron más de 50 cc ($p = 0,00$) (**Tabla 1, Figura 6**). No se observaron complicaciones manifiestas durante el estudio como broncoaspiración o reacciones alérgicas.

Tabla 1. Frecuencias de las puntuaciones totales de la limpieza de la mucosa gástrica de acuerdo con edad, sexo y lavados con agua

Puntajes de visualización de la mucosa gástrica	4	5	6	7	8	9	10-16	p
Sexo								
Femenino	32	24	8	6	4	1	0	0,66
Masculino	25	12	2	4	2	0	0	
Rango de edad								
<30 años	11	4	0	1	0	0	0	0,27
31-45 años	12	12	6	1	1	0	0	
46-60 años	18	10	0	4	2	0	0	
>61 años	16	10	4	4	3	1	0	
Lavados con agua								
Sin lavados con agua	57	34	7	2	0	0	0	0,00
<50 cc de agua	0	2	1	6	4	0	0	
>50 cc de agua	0	0	2	2	2	1	0	

DISCUSIÓN

El presente trabajo es el primero en el país en aplicar una escala de visualización de la mucosa gástrica en pacientes premedicados con NAC-SIM, mostrando que el puntaje total de visibilidad de la mucosa gástrica considerada como óptima y no utilizar agua para aclarar la cavidad gástrica fue el hallazgo más frecuente; es de enfatizar que cuanto menores puntajes de visualización de la mucosa gástrica y menores volúmenes de lavado hay, es mejor el efecto de la premedicación. Las primeras escalas para medir la visualización de la mucosa gástrica las propuso Mc Nally en 1998 (14), quien estableció 3 puntajes de acuerdo con la cantidad de residual gástrico (burbujas y espuma) y su dificultad en la evaluación de la mucosa, con la particularidad de que primero se estudió en la colonoscopia. Posteriormente, Kuo (13) en 2002 estableció una clasificación parecida, pero precisando que el volumen de agua que se necesita para aclarar la mucosa es <30 cc o >30 cc. 5 años después, Chang (8) aumentó la cantidad de líquido requerido en cada lavado, como parte de la clasificación, en >50 cc o <50 cc, logrando actualmente gran aceptación. Esta escala recientemente se validó en Chile por Mansilla (15), quien concluyó que es de fácil aplicación y que debería considerarse como criterio de calidad al practicar la EVDA.

Por su relevancia en un país con alta tasa de cáncer gástrico como el nuestro y su uso avalado, se consideró pertinente la aplicación de esta escala en nuestro estudio para la evaluación de la premedicación NAC-SIM previa a la EVDA. Los países orientales han aportado las primeras referencias con el uso de premedicaciones para mejorar la visualización de la mucosa gástrica. Un estudio aleatorizado y prospectivo realizado en Taiwán-China halló que la pronasa más SIM presentó significativamente mejor visualización al compararla con SIM o pronasa como único medicamento ($<0,005$), y se concluyó que debe adicionarse otro fármaco a la pronasa para mejorar su rendimiento (13). Kim GH (16) en Corea también comparó la combinación pronasa más SIM frente a SIM sola y obtuvo hallazgos similares (73% frente a 49%, $p <0,05$). Lee (17) adicionó bicarbonato y agua tibia a la combinación SIM-pronasa, cuyo resultado fue superior a la combinación SIM más bicarbonato ($p = 0,002$). Chang (8) introdujo el uso de la NAC en la premedicación endoscópica a través de la comparación de SIM más NAC más agua contra SIM más pronasa y agua; en sus resultados no hubo diferencias en los puntajes de visibilidad de la mucosa gástrica ($p = 0,14$).

Los autores recomiendan que en el caso que no haya disponibilidad de pronasa (como en Colombia) puede utilizarse la NAC siempre que se adicione SIM; sin embargo, varias publicaciones han manifestado que la SIM como

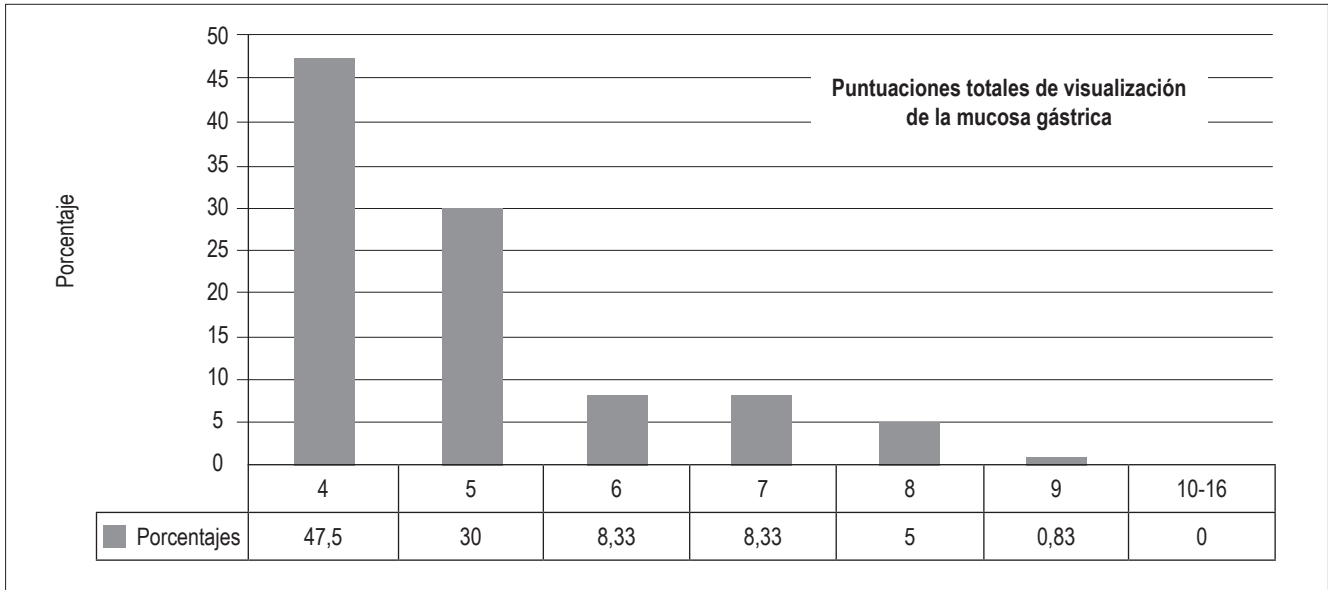


Figura 5. Porcentajes de visualización de la mucosa gástrica.

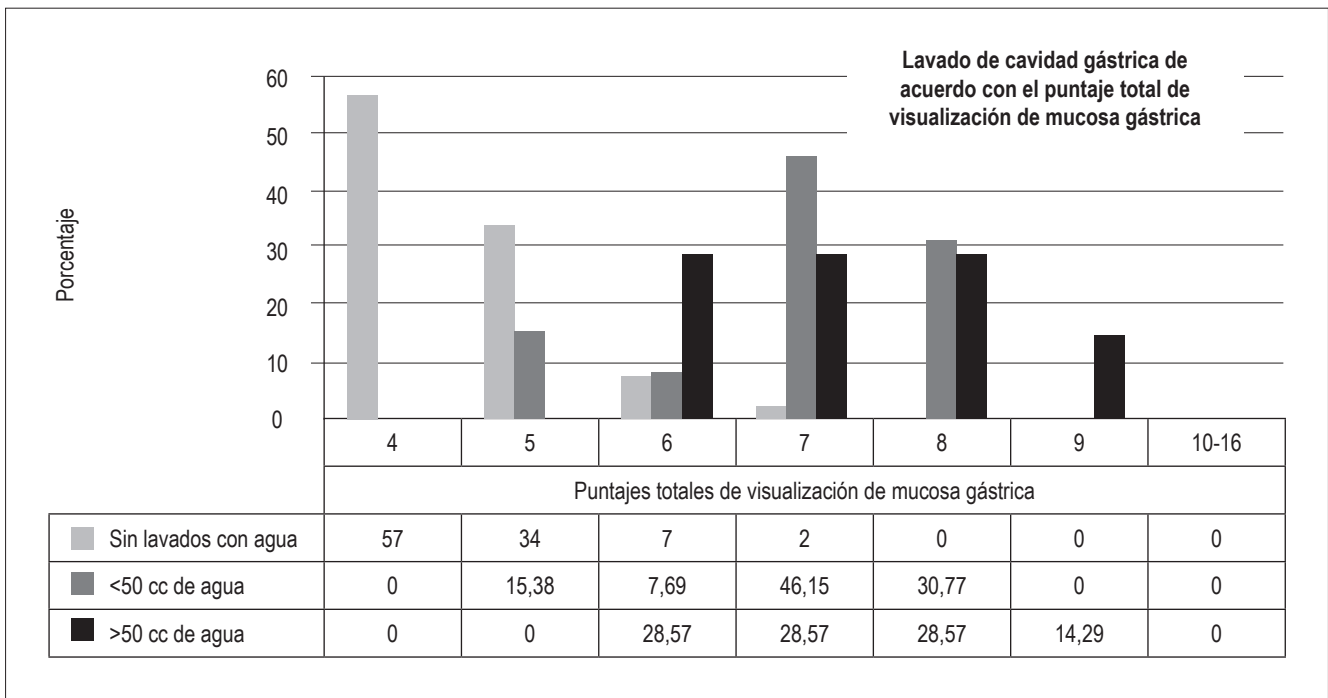


Figura 6. Requerimiento de lavado gástrico en relación con el puntaje de visualización de la mucosa gástrica ($p = 0,00$).

premedicación única (18) o al compararla con placebo (19) puede ser una intervención efectiva. 2 estudios (20, 21) aleatorizados doble ciego compararon la SIM como premedicación única contra la combinación de NAC más SIM y se demostró que las 2 estrategias son igualmente efectivas; además, se resalta que la SIM por sí sola mejora la visualización de la mucosa durante la endoscopia y que

su uso se puede implementar fácilmente en todos los centros de endoscopia a nivel mundial porque solamente se requiere de un solo fármaco disponible universalmente y de bajo costo. Neale (22), en el Reino Unido, dirige el primer estudio aleatorizado y controlado con la combinación SIM más NAC en una población occidental, determinó que esta mejora notablemente la visualización de

la mucosa gástrica, y reportó que un 61% ($p < 0,01$) de pacientes no requirió de lavados adicionales para aclarar la mucosa; consecuentemente, redujo el tiempo del procedimiento a 8,5 min, rango 5,0-12 min comparado con el grupo control (10,5 min, rango 7,5-13,5 min), además de que la intervención es segura y con un bajo costo. Con la misma combinación (SIM más NAC), otro estudio (23), pero con un gran número de individuos, cuyo propósito fue comprobar los efectos de la premedicación en cuanto a la dosis, volumen y el tiempo previo al procedimiento, estableció en una muestra de 1849 individuos que las dosis más efectivas de SIM fueron de 100 mg y las de NAC 200 mg, respectivamente, diluidas en 100 cc de agua; estas disminuyeron la probabilidad de lavados adicionales para aclarar la mucosa gástrica ($p < 0,006$); además, la administración de la premedicación dentro de los 30 minutos antes de la endoscopia fue efectiva para mejorar la visualización de la mucosa gástrica ($p < 0,005$). Estos resultados han sido legitimados recientemente por el estudio NICEVIS (24), con la combinación NAC más SIM siendo, además, el primero en probar una visualización adecuada en el esófago con un potencial beneficio en la vigilancia del esófago de Barrett, lo que podría convertirse en parte de la preparación de rutina preendoscópica, mejorando la detección de lesiones neoplásicas del tracto digestivo superior.

El actual estudio utilizó las recomendaciones sobre lo publicado en la literatura médica con la premedicación NAC más SIM y su efecto sobre la visualización de la mucosa gástrica. Esta investigación también comprobó que los fármacos utilizados son seguros al no presentar efectos adversos. Este análisis tuvo amplias limitaciones: lo realizó un solo observador, lo que pudo generar un sesgo de información y detección; pero su principal aporte y alcance fue presentar la experiencia en cuantificar la visibilidad de la mucosa gástrica con una premedicación de fácil disponibilidad y que puede indicarse de rutina en todas las unidades de endoscopia del país.

Áreas de futura investigación

Se propone estudiar si la premedicación analizada tendría una repercusión sobre la detección de lesiones neoplásicas tempranas de estómago y si la SIM como premedicación única tendría un rendimiento similar a la mezcla (SIM más NAC) en pacientes colombianos.

CONCLUSIONES

Con la premedicación de NAC al 4%, 400 mg (10 cc) más SIM 133,3 mg (2 cc) diluidas en 100 cc de agua tibia, 20 minutos antes de la EVDA, se observó con mayor frecuencia puntajes óptimos en la visualización de la mucosa

gástrica, además de menor necesidad de lavados con agua para limpiar la cavidad gástrica de moco y burbujas. Esta intervención es posible en nuestro medio, ya que es de fácil accesibilidad; también se consideró segura, al no ocurrir complicaciones por su administración.

Agradecimientos

Ninguno.

Fuente de financiación

Financiación propia.

Conflicto de interés

Declaro que no existen conflictos de intereses.

REFERENCIAS

1. Dinis-Ribeiro M, da Costa-Pereira A, Lopes C, et al. Magnification chromoendoscopy for the diagnosis of gastric intestinal metaplasia and dysplasia. *Gastrointest Endosc.* 2003;57(4):498-504. <https://doi.org/10.1067/mge.2003.145>.
2. McDonald GB, O'Leary R, Stratton C. Pre-endoscopic use of oral simethicone. *Gastrointest Endosc.* 1978;24(6):283. [https://doi.org/10.1016/S0016-5107\(78\)73542-X](https://doi.org/10.1016/S0016-5107(78)73542-X).
3. Fujii T, Iishi H, Tatsuta M, et al. Effectiveness of premedication with pronase for improving visibility during gastroendoscopy: a randomized controlled trial. *Gastrointest Endosc.* 1998;47(5):382-7. [https://doi.org/10.1016/S0016-5107\(98\)70223-8](https://doi.org/10.1016/S0016-5107(98)70223-8).
4. Kim GH, Cho YK, Cha JM, et al. Efforts to increase image quality during endoscopy: The role of pronase. *World J Gastrointest Endosc.* 2016;8(5):267-72. <https://doi.org/10.4253/wjge.v8.i5.267>.
5. Ahsan M, Babaei L, Gholamrezaei A, Emami MH. Simethicone for the preparation before esophagogastro-duodenoscopy. *Diagn Ther Endosc.* 2011;2011:484532. <https://doi.org/10.1155/2011/484532>.
6. Tse HN, Tseng CZ. Update on the pathological processes, molecular biology, and clinical utility of N-acetylcysteine in chronic obstructive pulmonary disease. *Int J Chron Obstruct Pulmon Dis.* 2014;9:825-36. <https://doi.org/10.2147/COPD.S51057>.
7. Wu L, Cao Y, Liao C, et al. Systematic review and meta-analysis of randomized controlled trials of Simethicone for gastrointestinal endoscopic visibility. *Scand J Gastroenterol.* 2011;46(2):227-35. <https://doi.org/10.3109/00365521.2010.525714>.
8. Chang CC, Chen SH, Lin CP, et al. Premedication with pronase or N-acetylcysteine improves visibility during gastroendoscopy: an endoscopist-blinded, prospective, randomized study. *World J Gastroenterol.* 2007;13(3):444-7. <https://doi.org/10.3748/wjg.v13.i3.444>.

9. Gómez M, Riveros J, Ruiz O, et al. Guía de práctica clínica para la prevención, diagnóstico y tratamiento del cáncer gástrico temprano-2015. *Rev Col Gastroenterol.* 2015;30 supl 1:34-42.
10. Rollan A, Cortés D, Calvo A, et al. Diagnóstico precoz de cáncer gástrico. Propuesta de detección y seguimiento de lesiones premalignas gástricas: protocolo ACHED. *Rev Med Chile.* 2014;142(9):1181-92. <https://doi.org/10.4067/S0034-98872014000900013>.
11. Emura F, Mejía J, Mejía M, et al. Utilidad de la cromoesoscopia sistemática el diagnóstico del cáncer temprano y lesiones gástricas premalignas, resultado de dos campañas masivas consecutivas de tamizaje en Colombia (2006-2007). *Rev Col Gastroenterol.* 2010;25(1):19-30.
12. Emura F, Mejía A, Donney A, Ricaurte O, Sabbagh L, Giraldo-Cadavid L, et al. Therapeutic outcomes of endoscopic submucosa dissection of differentiated early gastric cancer in western endoscopy setting. *Gastrointest Endosc.* 2015; 82; 804-11. doi: 10.1016/j.gie.2015.03.1960.
13. Kuo CH, Sheu BS, Kao AW, et al. A defoaming agent should be used with pronase premedication to improve visibility in upper gastrointestinal endoscopy. *Endoscopy.* 2002;34(7):531-4. <https://doi.org/10.1055/s-2002-33220>.
14. McNally PR, Maydonovitch CL, Wong RK. The effectiveness of simethicone in improving visibility during colonoscopy: a double-blind randomized study. *Gastrointest Endosc.* 1988;34(3):255-8. [https://doi.org/10.1016/S0016-5107\(88\)71324-3](https://doi.org/10.1016/S0016-5107(88)71324-3).
15. Mansilla R, Uslar T, Chahuán J, et al. Validez y confiabilidad de una escala de clasificación de limpieza gástrica en endoscopia digestiva alta en población chilena. *Gastroentrol Latinoam.* 2016;27(1):9-17.
16. Kim GH, Cho YK, Cha JM, et al. Effect of pronase as mucolytic agent on imaging quality of magnifying endoscopy. *World J Gastroenterol.* 2015;21(8):2483-9. <https://doi.org/10.3748/wjg.v21.i8.2483>.
17. Lee GJ, Park SJ, Kim SJ, et al. Effectiveness of Premedication with Pronase for Visualization of the Mucosa during Endoscopy: A Randomized, Controlled Trial. *Clin Endosc.* 2012;45(2):161-4. <https://doi.org/10.5946/ce.2012.45.2.161>.
18. Wang C, Liu H, Wang X, et al. Benefit of a 360-degree horizontal turn following premedication with simethicone on image quality during gastroendoscopy: a randomized controlled trial. *Int J Clin Exp Med.* 2015;8(3):4281-6.
19. Song M, Kwek AB, Law NM, et al. Efficacy of small-volume simethicone given at least 30 min before gastroscopy. *World J Gastrointest Pharmacol Ther.* 2016;7(4):572-8. <https://doi.org/10.4292/wjgpt.v7.i4.572>.
20. Asl SM, Sivandzadeh GR. Efficacy of premedication with activated Dimethicone or N-acetylcysteine in improving visibility during upper endoscopy. *World J Gastroenterol.* 2011;17(37):4213-7. <https://doi.org/10.3748/wjg.v17.i37.4213>.
21. Elvas L, Areia M, Brito D, et al. Premedication with simethicone and N-acetylcysteine in improving visibility during upper endoscopy: a double-blind randomized trial. *Endoscopy.* 2017;49(2):139-45.
22. Neale JR, James S, Callaghan J, et al. Premedication with N-acetylcysteine and simethicone improves mucosal visualization during gastroscopy: a randomized, controlled, endoscopist-blinded study. *Eur J Gastroenterol Hepatol.* 2013;25(7):778-83. <https://doi.org/10.1097/MEG.0b013e32836076b2>.
23. Chang WK, Yeh MK, Hsu HC, et al. Efficacy of simethicone and N-acetylcysteine as premedication in improving visibility during upper endoscopy. *J Gastroenterol Hepatol.* 2014;29(4):769-74. <https://doi.org/10.1111/jgh.12487>.
24. Basford PJ, Brown J, Gadeke L, et al. A randomized controlled trial of pre-procedure simethicone and N-acetylcysteine to improve mucosal visibility during gastroscopy - NICEVIS. *Endosc Int Open.* 2016;4(11):E1197-E1202. <https://doi.org/10.1055/s-0042-117631>.