

Enteritis por radiación: reporte de un caso y revisión de la literatura

Radiation enteritis. Case report and literature review

Rómulo Darío Vargas-Rubio, MD,¹  Alan Felipe Ovalle-Hernández, MD,^{2*} 

ACCESO ABIERTO

Citación:

Vargas-Rubio RD, Ovalle-Hernández AF. Enteritis por radiación: reporte de un caso y revisión de la literatura. Rev Colomb Gastroenterol. 2020;35(3):362-368. <https://doi.org/10.22516/25007440.502>

¹ Especialista en Gastroenterología, Pontificia Universidad Javeriana. Jefe de la Unidad de Gastroenterología, Hospital Universitario San Ignacio, Pontificia Universidad Javeriana; Bogotá, Colombia.

² Especialista en Gastroenterología, Pontificia Universidad Javeriana. Hospital Universitario San Ignacio, Pontificia Universidad Javeriana; Bogotá, Colombia.

*Correspondencia: Alan Felipe Ovalle-Hernández, MD afovalle@javeriana.edu.co

Fecha recibido: 25/01/20
Fecha aceptado: 17/06/20



Resumen

La enteritis por radiación es una patología causada por la radiación que se suministra durante el manejo de neoplasias radiosensibles. Esta enfermedad puede clasificarse en enteritis aguda o crónica, en las cuales es posible que se desarrollen síntomas por malabsorción u obstrucción intestinal, que alteran la calidad de vida de los pacientes. Presentamos el reporte de caso de un paciente masculino de 67 años, con antecedente de adenocarcinoma difuso con células en anillo de sello infiltrante y compromiso de todo el espesor de la pared gástrica, quien había recibido un manejo quirúrgico mediante gastrectomía total, asociado a quimio-radioterapia. El individuo consultó por síntomas de obstrucción intestinal. En principio, se consideró la existencia de una recaída tumoral. Sin embargo, se corroboró que los síntomas estaban relacionados con el compromiso causado por la radiación.

Palabras clave

Enteritis por radiación, obstrucción intestinal, malabsorción, tratamiento.

Abstract

Radiation enteritis is a pathology caused by radiation therapy, used to treat radiosensitive tumors. Acute or chronic enteritis may be suspected in the presence of symptoms such as malabsorption or intestinal obstruction, which alter the patients quality of life. The following is the case report of a 67-year-old male patient, who consulted for symptoms of intestinal obstruction, with a history of diffuse type adenocarcinoma with infiltrating signet ring cells involving the entire thickness of the gastric wall. The patient underwent a total gastrectomy associated with chemoradiotherapy.

Keywords

Radiation enteritis; Bowel obstruction; Malabsorption; Treatment.

INTRODUCCIÓN

La enteritis por radiación es un efecto secundario causado por la radioterapia. Se han descrito dos entidades: enteritis aguda y crónica por radiación (1). Los síntomas agudos (dolor abdominal, pérdida de apetito, diarrea) se desarrollan dentro de las primeras horas o días después de la radioterapia y pueden ser manejados con tratamiento médico (2-6).

Entre tanto, la enteritis crónica por radiación conduce a que se desarrolle una malabsorción o un síndrome de obstrucción crónica, al menos dos meses después del final de la radioterapia (7-10). Su diagnóstico es de exclusión y se confirma mediante un estudio histopatológico, caracterizado por la presencia de fibrosis asociada a lesiones arteriales obliterantes (11-16). Su tratamiento es inicialmente médico y, ante síntomas obstructivos por estenosis o fístu-

las, existe una indicación quirúrgica con resección de los elementos involucrados del tracto digestivo y anastomosis ileocólica en las zonas sanas (17-19).

CASO CLÍNICO

Paciente masculino de 67 años, quien, en 2014, recibió el diagnóstico de adenocarcinoma gástrico difuso con células en anillo de sello infiltrante y compromiso de todo el espesor de la pared gástrica. Dicho paciente había recibido un manejo quirúrgico con gastrectomía total, asociado a una quimio-radioterapia neoadyuvante.

El hombre ingresó a urgencias el 12 de enero de 2019 por un cuadro clínico de 20 días de evolución, consistente en disfagia baja para sólidos y líquidos -de instauración progresiva-, asociada a una sensación de opresión torácica durante la ingesta, así como a múltiples episodios eméticos de contenido alimentario y la pérdida de 6 kg de peso.

Durante el examen físico se evidenciaron signos de deshidratación, sin otros hallazgos positivos. En vista de los antecedentes y los síntomas descritos, se decidió realizar una endoscopia de las vías digestivas altas. En ella se observó una impactación alimentaria a nivel de la anastomosis esofagoyeyunal (**Figura 1**). Se efectuó la extracción de un cuerpo extraño y se halló una anastomosis, sin signos de recaída tumoral. Sin embargo, se encontró una zona de estenosis del 40 % de la luz, a 10 cm de la anastomosis, con una disminución concéntrica de la luz por un edema circunferencial de la mucosa (**Figura 2**), lo que permitió el paso del equipo con una ligera resistencia, y se tomaron biopsias de dicha zona.

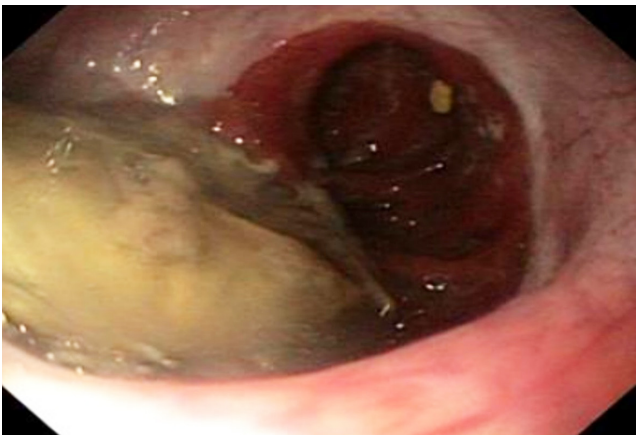

Figura 1. Impactación alimentaria.

Como consecuencia de dichos hallazgos, se realizó una radiografía de las vías digestivas (**Figura 3**) y se evidenció una estenosis de 43 mm de íleon, distal a la anastomosis, lo cual sugirió la posibilidad de una recaída tumoral. Por

tanto, se efectuó una tomografía computarizada (TC) de abdomen, en la que se observaron cambios posquirúrgicos de la gastrectomía total, la reconstrucción en Y de Roux y el engrosamiento de la pared intestinal en los sitios de anastomosis esofagoyeyunal y yeyuno-yeyunal, sin signos de obstrucción intestinal.

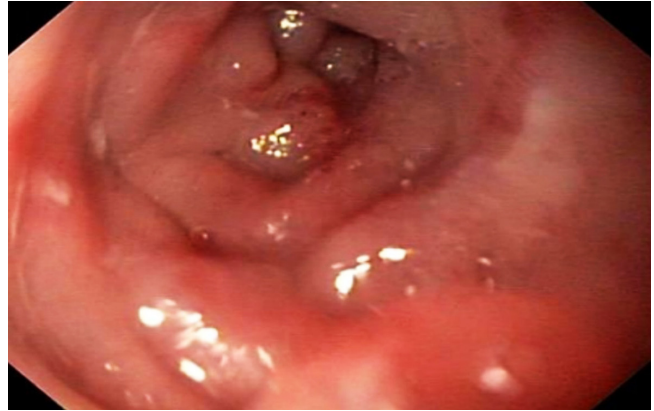


Figura 2. Edema de mucosa.

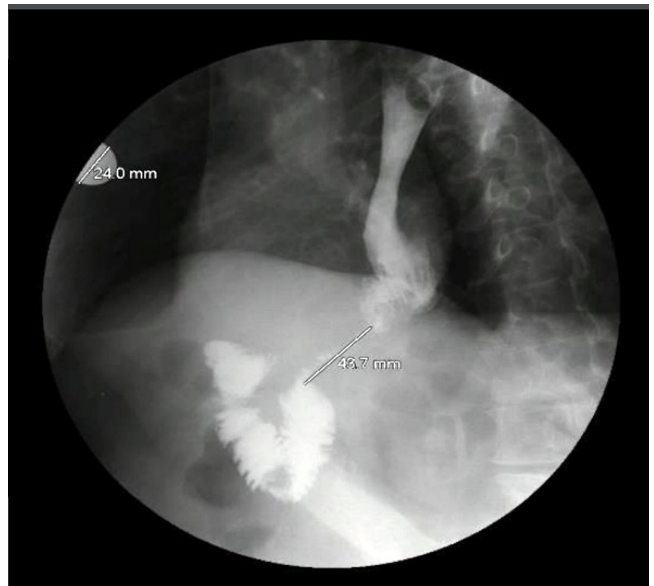

Figura 3. Radiografía de las vías digestivas altas.

El paciente fue evaluado en cirugía gastrointestinal. Allí se consideró que cursaba con una estenosis del asa aferente, en probable relación con una recaída tumoral. En consecuencia, se determinó implementar una dieta licuada, la cual fue tolerada por el individuo. Dado que se observó una evolución favorable, se decidió dar el egreso, a fin de realizar un control ambulatorio mediante el reporte de las biopsias tomadas inicialmente.

Sin embargo, el hombre reingresó a urgencias 9 días después de haberse dado el egreso, como consecuencia

de la reaparición de una disfagia baja para sólidos y líquidos, razón por la cual fue hospitalizado. En el informe de histopatología se describió la existencia de una mucosa yeyunal con la arquitectura conservada, una lámina propia edematosa y congestiva, así como congestión vascular e incremento del infiltrado inflamatorio mononuclear, acompañado de polimorfonucleares, los cuales permeaban las criptas glandulares y el epitelio de la superficie, sin que se reconociera una lesión tumoral ni malignidad. Se consideró la existencia de una inflamación crónica leve.

Así pues, se realizó una nueva endoscopia de las vías digestivas altas y se halló la presencia de una anastomosis esofagoyeyunal amplia y permeable, que permitió el paso del equipo sin resistencia. Se observó una mucosa de aspecto inflamatorio, de la cual se tomaron biopsias. De igual forma, se exploró el asa eferente y se evidenció la presencia de una mucosa edematosa y con eritema, con una disminución concéntrica de la luz por un edema circunferencial. No se logró una adecuada visualización de la luz, pero se encontró una estenosis de, aproximadamente, un 60 %, que permitió el paso del equipo con resistencia. Por tanto, no fue posible avanzar hacia la mucosa sana. Luego de ello, se desarrolló un informe de las biopsias tomadas y se describió que hubo hallazgos sugestivos de malignidad y que se notaron variaciones congestivas sin la existencia de fibroesclerosis, granulomas o cambios infecciosos.

El estudio se complementó mediante una ecoendoscopia (**Figura 4**), en la cual se determinó la presencia de un edema de la pared del asa. Dados estos hallazgos, se sugirió

una alta sospecha de enteritis por radiación, por lo que el paciente fue revalorado en cirugía gastrointestinal y se consideró que, ante la no mejoría, el individuo podría beneficiarse con un manejo quirúrgico. Por tanto, se realizó una remodelación de la anastomosis y en el reporte de histopatología no se halló una recaída tumoral.

DISCUSIÓN

La radiación ionizante es un tratamiento común en diversos tipos de neoplasias. No obstante, el daño gastrointestinal causado por la radiación es un factor limitante de la terapia. En efecto, es conocido que los sobrevivientes de cáncer presentan síntomas agudos, incluso crónicos, luego de recibir un manejo con radioterapia. Esto reduce la calidad de vida y genera un costo adicional al sistema de salud.

En ese contexto, el diagnóstico preciso del daño por radiación gastrointestinal es un reto, ya que, a pesar del aumento en el reconocimiento del daño y de los avances en los mecanismos moleculares de este, es poco conocida la fisiopatología, así como los factores agravantes (1).

La radiación externa ha tenido avances en su técnica, dado que, al realizarse la simulación 3D en intensidad modulada, la toxicidad se reduce. Asimismo, ocurre un mejoramiento en la definición del objetivo en relación con el tumor y de los tejidos alrededor, mediante rayos combinados de intensidad variable. Esto permite una mejor dosis con menor toxicidad, puesto que la distribución de la radiación sobre el volumen de interés es más específica (2).

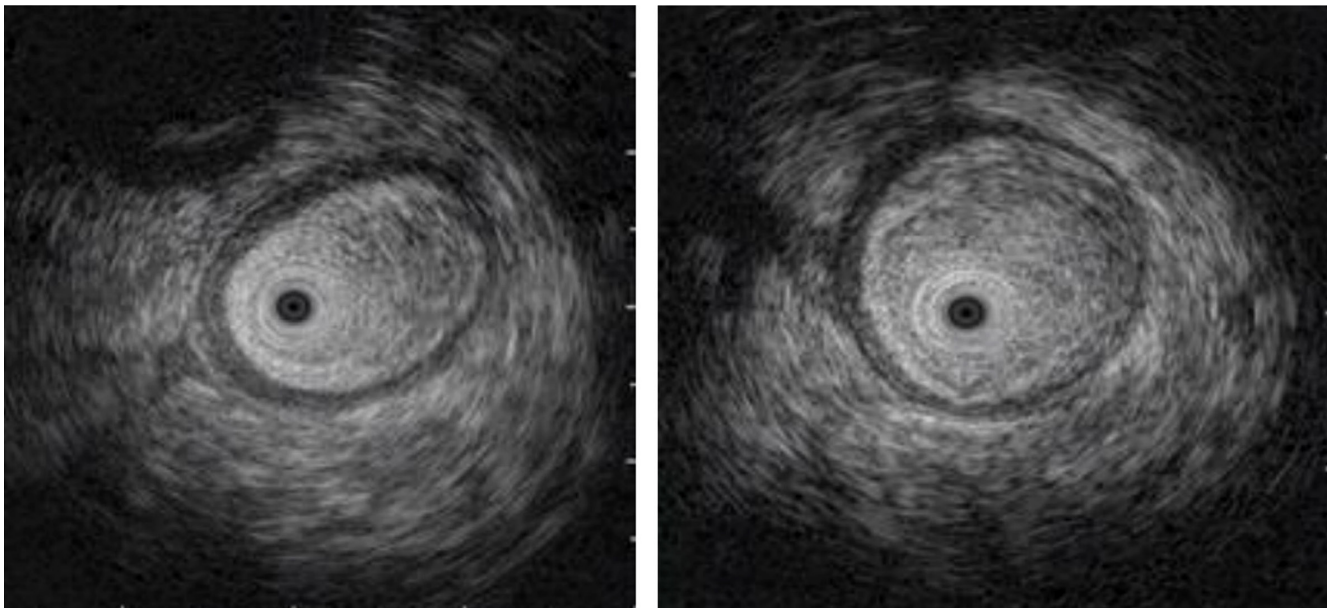


Figura 4. Edema de la pared del asa intestinal, observada en una ultrasonografía endoscópica, mediante una minisonda.

Existen factores de riesgo para que haya un mayor daño sobre el tracto gastrointestinal. Esto se relaciona con el tratamiento suministrado, y la dosis es el mayor determinante de la severidad del daño agudo y de la toxicidad tardía del tejido normal. Se ha encontrado que la dosis total, el fraccionamiento de las dosis y los esquemas desempeñan un papel fundamental en la presencia de toxicidad.

De otro lado, algunos factores de riesgo adicionales son las modalidades de tratamiento combinadas -como cirugía y quimioterapia concurrente-, el antecedente de cirugía abdominal y las comorbilidades médicas (enfermedades vasculares, enfermedades del tejido conectivo, enfermedad inflamatoria intestinal y el virus de inmunodeficiencia humana [VIH]). De cualquier forma, existen estrategias que disminuyen el riesgo de daño del tracto gastrointestinal, como el hipofraccionamiento y la reducción de las dosis de radioterapia (3, 4).

Se han sugerido diferentes mecanismos para explicar el efecto de sensibilidad generado por las terapias combinadas. Entre dichos efectos, se hallan las alteraciones del ciclo cinético o la sincronización en la replicación de la población celular. Algunos fármacos con halopirimidinas como el 5-fluorouracilo, la fluorodeoxiuridina y la yododeoxiuridina podrían sensibilizar los tumores, inhibir la reparación efectiva del ADN y aumentar el daño al ADN inducido por la radiación (4, 5).

Mecanismos del daño por radiación

Como consecuencia de la radiación, se produce un daño del ADN de doble cadena en las células. Esto favorece al inicio de las vías que conducen a la activación del gen de supresión tumoral P53, lo cual genera un paro del ciclo, con reparación del daño o apoptosis. Las criptas intestinales son susceptibles a esta lesión y se produce una muerte celular que deriva en un daño mucoso. Es importante considerar que si hay apoptosis en la célula madre, las criptas no pueden regenerarse, lo que contribuye a la exposición de la lámina propia que, normalmente, es estéril a los gérmenes (6).

Por otra parte, existe el daño vascular, lo que, al parecer, es clave en el componente agudo y crónico. Se reconoce que la apoptosis de las células endoteliales conduce a la disfunción de la célula madre y a un daño posterior de ella (7).

Todo ello deriva en una respuesta inflamatoria mediada por los linfocitos T, los macrófagos y los neutrófilos, con un daño de la matriz extracelular de la lámina propia y una afectación mucosa y submucosa, que ocasiona la alteración en el reconocimiento inmunitario y en la translocación bacteriana. De esta manera, se perpetúa el proceso inflamatorio que conduce a la fibrosis y a la estenosis (8).

A pesar del cese de radiación, el proceso inflamatorio puede continuar y sus mecanismos son pobremente entendidos. De hecho, se considera que existe una respuesta exagerada que contribuye a la ulceración severa, en la que el curso crónico está mediado por una isquemia y por una fibrosis. En el compromiso agudo, el principal componente es el daño de la proliferación celular rápida, que genera la reducción del área de superficie funcional y la disminución de la capacidad de secreción y motilidad. Entre tanto, en el compromiso crónico, la característica más importante es la endarteritis obliterante, con la consecuente reducción de la superficie epitelial funcional (9).

Síntomas secundarios al daño por radiación en el tracto gastrointestinal

El tracto gastrointestinal se extiende por una amplia superficie, razón por la cual es fácilmente afectado por la radiación. Se sabe que los síntomas pueden ser de presentación aguda y crónica, con manifestaciones clínicas que pueden presentarse durante o después de la radiación. Inicialmente, ocurre un daño mucoso agudo y una inflamación posterior al tratamiento de hasta 90 días, señales que generalmente son reversibles. Asimismo, los síntomas tardíos pueden aparecer meses o años después de la radioterapia. De hecho, se han reportado síntomas luego de 30 años del tratamiento, que suelen estar relacionados con fibrosis transmural y esclerosis vascular, y cuya probabilidad de reversibilidad es menor (10).

A nivel del intestino delgado, el grado del daño depende de la dosis y del volumen de segmento incluido en el campo de radiación. Así, el volumen tiene una relación directa con la toxicidad, sin importar la dosis de radiación entregada. Otros predictores son el uso concomitante de quimioterapia y la cirugía previa. De igual forma, la dosis se relaciona con la toxicidad tardía. En efecto, la toxicidad estimada en el 5 y el 50 % de los pacientes con irradiación de 1/3 del intestino delgado es de 50 y 60 Gray (Gy), mientras que la toxicidad estimada en el 5 y 50 % de los pacientes con irradiación de todo el intestino es de 40 y 55 Gy (10, 11).

Cuando existe una afectación del intestino delgado, los síntomas de presentación temprana son náuseas, vómito y dolor abdominal durante las primeras 2 semanas, relacionados con la liberación de citocinas inflamatorias. La diarrea y el dolor abdominal ocurren en el 20-70 % de los pacientes con radioterapia abdominal o pélvica, durante las primeras 2 semanas. Estos síntomas son el resultado del daño directo sobre la mucosa, que deriva en atrofia y en la disminución del flujo sanguíneo. Es importante considerar que los síntomas agudos se resuelven usualmente en las primeras 3 semanas luego de completar la radioterapia, debido a la regeneración del epitelio (12).

En relación con los síntomas tardíos o por enteritis crónica, existen dos clases principales: el síndrome de malabsorción con diarrea crónica y el síndrome crónico subobstructivo. La diarrea crónica posterior a la radioterapia suele ser secundaria a diferentes procesos como la malabsorción de ácidos biliares, el sobrecrecimiento bacteriano, la malabsorción de grasas, el tránsito intestinal rápido y la intolerancia a la lactosa. En el 5-10 % de los pacientes con daño severo, y cuyo pronóstico es pobre, se ha descrito la presencia de estenosis, fístulas y obstrucción intestinal como síntomas tardíos más graves, con una mortalidad a 5 años del 58 %. El manejo de la estenosis es complejo y genera desenlaces desfavorables (12, 13).

Asimismo, se ha descrito el síndrome de intestino corto, en el que existe una capacidad inadecuada de absorción intestinal. Las causas asociadas a este síndrome son cirugía y fístula intestinal, las cuales conducen a una malabsorción de macro y micronutrientes, así como de electrolitos y agua. Todo ello deriva en una motilidad y un tránsito intestinal rápidas, con presencia de diarrea acuosa y deshidratación. Esto contribuye a una inadecuada absorción de electrolitos, magnesio y vitamina B12, y a la ocurrencia de anemia megaloblástica, neuropatía desmielinizante y malabsorción de ácidos biliares.

En suma, se produce una desnutrición secundaria al síndrome de intestino corto, lo que, dado el incremento de la mortalidad y de la necesidad de hospitalización, se constituye en un hallazgo importante, relacionado con la enteritis crónica por radiación. Además, antes del comienzo de la radioterapia, hasta el 33 % de los pacientes ya presentan un estado de desnutrición inicial. Una vez se realiza el procedimiento, cerca del 83 % de ellos muestran una pérdida significativa de peso.

También puede presentarse un sobrecrecimiento bacteriano, originado por el incremento anormal y excesivo de bacterias en el intestino delgado, lo que perpetúa la malabsorción, la pérdida de peso y la desnutrición. Esto se asocia, además, con la estenosis, la ausencia de válvula ileocecal y el colon (14).

Diagnóstico

El diagnóstico debe sospecharse de acuerdo con los hallazgos clínicos, que se caracterizan por la existencia de náuseas, vómito, dolor abdominal, diarrea o hemorragia digestiva, y se asocian al antecedente del manejo con radioterapia. Este último constituye un diagnóstico de exclusión.

Por lo general, el diagnóstico se establece a partir del compromiso segmentario del intestino, en regiones de un campo de radiación conocido por imágenes, estudios endoscópicos o histología. Dicho diagnóstico sirve para excluir otras causas y establecer la extensión de la enfermedad (15).

Así pues, los pacientes con dolor abdominal, náuseas y vómito podrían evaluarse, inicialmente, mediante una TC abdominal o una resonancia magnética, cuyos hallazgos incluyen el engrosamiento intestinal, la hipercaptación de la mucosa y la estenosis luminal. En los estadios finales, se presentan segmentos estenóticos y de obstrucción del intestino delgado que pueden ocurrir como resultado de la fibrosis (15, 16).

Cuando se realizan estudios endoscópicos e histológicos, las características compatibles con la lesión por radiación incluyen palidez, friabilidad y telangiectasias, las cuales pueden ser múltiples, grandes y serpiginosas. Estos cambios tienden a ser continuos. Entre los hallazgos histológicos de la enteritis por radiación se describen la deposición de colágeno difusa, con engrosamiento de la mucosa y la serosa; los infiltrados de células inflamatorias; la esclerosis vascular, y la vasculitis oclusiva (16).

Tratamiento

En estadios iniciales de la patología, se puede brindar un manejo farmacológico que favorezca la reducción del tránsito intestinal. La loperamida y el fosfato de codeína actúan sobre los receptores μ (ROM), en el plexo mientérico, a fin de reducir los síntomas de diarrea. Es fundamental la corrección de las alteraciones en los electrolitos y en los micronutrientes como el potasio, el magnesio, el selenio, el zinc y la vitamina B12.

Con respecto al sobrecrecimiento bacteriano, es posible realizar un manejo antimicrobiano mediante rifaximina. Asimismo, en caso de malabsorción de ácidos biliares, la colestiramina favorece la reducción de los episodios de diarrea. Se ha descrito que los probióticos disminuyen la severidad de la enteritis y se reporta que una preparación probiótica de alta concentración, de 8 especies bacterianas vivas, liofilizadas, reduce la incidencia y la gravedad de la diarrea.

Esta preparación probiótica consta de especies bacterianas cuya presencia en la microflora gastrointestinal humana es normal. Entre ellas, se incluyen 4 cepas de lactobacilos (*Lactobacillus casei*, *Lactobacillus plantarum*, *Lactobacillus acidophilus* y *Lactobacillus delbrueckii*, subespecie: *bulgaricus*), 3 de bifidobacterias (*Bifidobacterium longum*, *Bifidobacterium breve* y *Bifidobacterium infantis*) y 1 de *Streptococcus salivarius*. De igual manera, *Lactobacillus rhamnosus* reduce los movimientos intestinales y mejora la consistencia fecal (17, 18).

Entre tanto, la modificación de la dieta es importante para reducir la sintomatología y se debe evitar el consumo de alimentos ricos en fibra y un alto contenido de residuos (vegetales crudos). La hidratación es importante, mediante el uso de líquidos hipotónicos (500 mL/d) y de solución

de rehidratación de glucosa en solución salina (Na 100 mmol/L) (18).

Por otra parte, la nutrición parenteral se indica en pacientes que no se pueden manejar con suplementos orales. En efecto, se ha descrito que aquellos pacientes con enteritis crónica por radiación, manejados con nutrición parenteral, tienen una supervivencia a 5 años del 64 %, asociada a efectos adversos por acceso vascular y disfunción hepática a largo plazo (18).

La cirugía está indicada para formas crónicas de la enteritis, con signos de obstrucción intestinal o la presencia de fístulas, estenosis, perforación y sangrado continuo. El objetivo quirúrgico es eliminar todas las lesiones inducidas por la radiación, mediante la resección de todos los elementos involucrados, y evitar derivaciones internas. Existe un riesgo significativo de morbilidad después de la cirugía. En especial, es alta la posibilidad de que se presente el síndrome de intestino corto. Durante una obstrucción intestinal, la cirugía es controvertida, ya que alcanza una morbilidad del 30-50 %, una mortalidad del 10-15 % y una tasa de reoperación del 60 % (19).

CONCLUSIÓN

La enteritis por radiación es un trastorno cada vez más común, pero al mismo tiempo poco informado, y cuyo diagnóstico es un reto para los especialistas. Esta patología causa desnutrición, deshidratación y diarrea, y puede ser de difícil tratamiento. En efecto, existen otras condiciones asociadas que pueden empeorar los síntomas y acrecentar la confusión en el diagnóstico. Las opciones de tratamiento incluyen las estrategias para el manejo de las afecciones asociadas: suplementación nutricional, agentes farmacológicos, cirugía y, en casos altamente seleccionados, el trasplante del intestino delgado. Se requieren estudios adicionales para aclarar el mejor manejo de esta condición, que es cada vez más frecuente y poco reconocida.

Conflicto de intereses

Los autores declaran no tener ningún conflicto de intereses.

REFERENCIAS

1. Letschert JG, Lebesque JV, de Boer RW, Hart AA, Bartelink H. Dose-volume correlation in radiation-related late small-bowel complications: a clinical study. *Radiother Oncol.* 1990;18(4):307-320. [http://doi.org/10.1016/0167-8140\(90\)90111-9](http://doi.org/10.1016/0167-8140(90)90111-9)
2. Meyer JJ, Willett CG, Czito BG. Emerging role of intensity-modulated radiation therapy in anorectal cancer. *Expert Rev Anticancer Ther.* 2008;8(4):585-593. <http://doi.org/10.1586/14737140.8.4.585>
3. Dearnaley DP, Khoo VS, Norman AR, Meyer L, Nahum A, Tait D, Yarnold J, Horwich A. Comparison of radiation side-effects of conformal and conventional radiotherapy in prostate cancer: a randomised trial. *Lancet.* 1999;353(9149):267-72. [http://doi.org/10.1016/S0140-6736\(98\)05180-0](http://doi.org/10.1016/S0140-6736(98)05180-0)
4. Kasibhatla M, Clough RW, Montana GS, Oleson JR, Light K, Steffey BA, Jones EL. Predictors of severe gastrointestinal toxicity after external beam radiotherapy and interstitial brachytherapy for advanced or recurrent gynecologic malignancies. *Int J Radiat Oncol Biol Phys.* 2006;65(2):398-403. <http://doi.org/10.1016/j.ijrobp.2005.12.008>
5. Gérard JP, Conroy T, Bonnetain F, Bouché O, Chapet O, Closon-Dejardin MT, Untereiner M, Leduc B, Francois E, Maurel J, Seitz JF, Buecher B, Mackiewicz R, Ducreux M, Bedenne L. Preoperative radiotherapy with or without concurrent fluorouracil and leucovorin in T3-4 rectal cancers: results of FFCD 9203. *J Clin Oncol.* 2006;24(28):4620-5. <http://doi.org/10.1200/JCO.2006.06.7629>
6. Merritt AJ, Potten CS, Kemp CJ, Hickman JA, Balmain A, Lane DP, Hall PA. The role of p53 in spontaneous and radiation-induced apoptosis in the gastrointestinal tract of normal and p53-deficient mice. *Cancer Res.* 1994;54(3):614-7.
7. Hauer-Jensen M. Late radiation injury of the small intestine. Clinical, pathophysiologic and radiobiologic aspects. A review. *Acta Oncol.* 1990;29(4):401-415. <http://doi.org/10.3109/02841869009090022>
8. Rogler G, Gelbmann CM, Vogl D, Brunner M, Schölmerich J, Falk W, Andus T, Brand K. Differential activation of cytokine secretion in primary human colonic fibroblast/myofibroblast cultures. *Scand J Gastroenterol.* 2001;36(4):389-98. <http://doi.org/10.1080/003655201300051216>
9. Haydont V, Vozenin-Brotans MC. Maintenance of radiation-induced intestinal fibrosis: cellular and molecular features. *World J Gastroenterol.* 2007;13(19):2675-2683. <http://doi.org/10.3748/wjg.v13.i19.2675>
10. Andreyev HJ. Gastrointestinal problems after pelvic radiotherapy: the past, the present and the future. *Clin Oncol (R Coll Radiol).* 2007;19(10):790-799. <http://doi.org/10.1016/j.clon.2007.08.011>
11. Andreyev HJ, Vlavianos P, Blake P, Dearnaley D, Norman AR, Tait D. Gastrointestinal symptoms after pelvic radiotherapy: role for the gastroenterologist?. *Int J Radiat Oncol*

- Biol Phys. 2005;62(5):1464-1471.
<http://doi.org/10.1016/j.ijrobp.2004.12.087>
12. Henriksson R, Bergström P, Franzén L, Lewin F, Wagenius G. Aspects on reducing gastrointestinal adverse effects associated with radiotherapy. *Acta Oncol.* 1999;38(2):159-164.
<http://doi.org/10.1080/028418699431564>
 13. Bures J, Cyrany J, Kohoutova D, Förstl M, Rejchrt S, Kvetina J, Vorisek V, Kopacova M. Small intestinal bacterial overgrowth syndrome. *World J Gastroenterol.* 2010;16(24):2978-90.
<http://doi.org/10.3748/wjg.v16.i24.2978>
 14. Coia LR, Myerson RJ, Tepper JE. Late effects of radiation therapy on the gastrointestinal tract. *Int J Radiat Oncol Biol Phys.* 1995;31(5):1213-1236.
[http://doi.org/10.1016/0360-3016\(94\)00419-L](http://doi.org/10.1016/0360-3016(94)00419-L)
 15. Hussain A, Mahmood H, Thomas A, Frazer C, El-Hasani S. Does chronic radiation enteritis pose a diagnostic challenge? A report of three cases. *Hong Kong Med J.* 2008;14(4):327-330.
 16. Kennedy GD, Heise CP. Radiation colitis and proctitis. *Clin Colon Rectal Surg.* 2007;20(1):64-72.
<http://doi.org/10.1055/s-2007-970202>
 17. Yeoh EK, Horowitz M, Russo A, Muecke T, Robb T, Chatterton BE. Gastrointestinal function in chronic radiation enteritis--effects of loperamide-N-oxide. *Gut.* 1993;34(4):476-482.
<http://doi.org/10.1136/gut.34.4.476>
 18. Nightingale J, Woodward JM; Small Bowel and Nutrition Committee of the British Society of Gastroenterology. Guidelines for management of patients with a short bowel. *Gut.* 2006;55 Suppl 4(Suppl 4):iv1-iv12.
<http://doi.org/10.1136/gut.2006.091108>
 19. Regimbeau JM, Panis Y, Gouzi JL, Fagniez PL; French University Association for Surgical Research. Operative and long term results after surgery for chronic radiation enteritis. *Am J Surg.* 2001;182(3):237-242.
[http://doi.org/10.1016/s0002-9610\(01\)00705-x](http://doi.org/10.1016/s0002-9610(01)00705-x)