








Caso clínico

Enfermedad de cambios mínimos como glomerulopatía paraneoplásica en un paciente con tumor sólido

William Orlando Romero-Castellanos  ¹, María José Vargas-Brochero ¹,
Manuel Alejandro Huérfano-Castro ¹ y Rafael Enrique Andrade Pérez ²

¹Departamento de Nefrología, Hospital Universitario Mayor MEDERI – Universidad del Rosario - RTS Baxter, Bogotá, Colombia. Correo electrónico: willycaste@hotmail.com

²Departamento de Patología y Laboratorios, Fundación Santa Fe de Bogotá, Colombia. Correo electrónico: rafandrade@hotmail.com

Cómo citar: Romero-Castellanos WO, Vargas-Brochero MJ, Huerfano-Castro MA, Andrade Pérez RE. Enfermedad de cambios mínimos como glomerulopatía paraneoplásica en un paciente con tumor sólido. *Rev. Colomb. Nefrol.* 2021 8(2), e499. <https://doi.org/10.22265/acnef.8.2.499>

Resumen

La enfermedad de cambios mínimos (ECM) es la principal causa de síndrome nefrótico en niños y una causa poco común en adultos, asociada usualmente a causas secundarias, predominantemente de origen hematológico. Es poco frecuente que este tipo de glomerulopatía se diagnostique de manera sincrónica en pacientes con tumores sólidos. Presentamos el caso de un paciente de 35 años con diagnóstico reciente de cáncer de recto quien ingresa con un cuadro compatible con síndrome nefrótico, a quien se le diagnostica, mediante una biopsia renal, una enfermedad de cambios mínimos, con mejoría parcial del cuadro posterior al manejo quirúrgico de la patología neoplásica. Consideramos que este caso puede ser útil en el enfoque diagnóstico y el manejo de pacientes que presenten tumores sólidos de origen gastrointestinal con síndrome nefrótico concomitante.

Palabras clave: enfermedad de cambios mínimos, síndrome nefrótico, síndrome para neoplásico, cáncer de recto.

Recibido:

30/Jul/2020

Aceptado:

14/Ene/2021

Publicado:

23/Feb/2021

✉ **Correspondencia:** Calle 24 No. 29 - 45 (Centro de investigaciones MEDERI). Cel: 3124900855. Correo electrónico: willycaste@hotmail.com



Minimal Change Disease as a paraneoplastic glomerulopathy in a patient with solid tumor

Abstract

Minimal change disease is the main cause of nephrotic syndrome in children and a rare cause in adults, usually associated with secondary causes, predominantly hematological. This type of glomerulopathy is rarely diagnosed synchronously in patients with solid tumors. We present the case of a 35-year-old patient with a recent diagnosis of rectal cancer who is admitted with a condition compatible with nephrotic syndrome, diagnosed with minimal change disease in the renal biopsy, and with partial improvement in the condition after surgical management of neoplastic pathology. We consider that this case may be useful in the diagnostic approach and the management of patients with solid tumors of gastrointestinal origin with concomitant nephrotic syndrome.

Keywords: minimal-change disease, nephrotic syndrome, paraneoplastic syndrome, rectal neoplasms.

Introducción

La enfermedad de cambios mínimos, denominada así por sus características histológicas donde no se observaban cambios en la microscopia de luz con la presencia de importante daño podocitario en la microscopia electrónica, es una patología poco frecuente en adultos, representando solo el 10-15 % de las causas de síndrome nefrótico [1]. A diferencia de su presentación en niños, los adultos con esta glomerulopatía tienen mayor riesgo de desarrollar lesión renal aguda, menor probabilidad de remisión primaria del cuadro y mayor riesgo de presentar recaídas [2]. En los pacientes adultos las causas son usualmente secundarias [3]: uso de algunos medicamentos (antineoplásicos), procesos infecciosos, enfermedades autoinmunes y neoplasias [4].

Las neoplasias se correlacionan con la presencia del síndrome nefrótico hasta en un 11 % de los casos [5]. Las características fisiopatológicas de esta relación aún no están claras y dependen del tipo de neoplasia, asociándose principalmente a la liberación de ciertos productos anormales por las células tumorales; por lo que el manejo de estas glomerulopatías va dirigida inicialmente al tratamiento de la neoplasia *per se* [6]. La glomerulopatía para neoplásica causante de síndrome nefrótico en tumores sólidos es usualmente la glomerulonefritis membranosa. Por su parte, la enfermedad de cambios mínimos se observa en pacientes con enfermedades linfoproliferativas, aunque existen asociaciones infrecuentes con tumores sólidos [5-7], y aún

más escasos reportes asociados al cáncer de recto. Por estas razones, presentamos el caso de un paciente con enfermedad de cambios mínimos como glomerulopatía sincrónica a tumor de recto atendido en el Hospital Universitario Mayor MEDERI (Bogotá, Colombia) con mejoría parcial de la proteinuria posterior a completar el tratamiento específico de la neoplasia.

Presentación del caso

Paciente masculino de 35 años, previamente sano, sin consumo de ningún tipo de medicamento, con diagnóstico reciente de cáncer de recto medio estadio T3bN1M0, en manejo con radioterapia y quimioterapia con capecitabina, sin manejo quirúrgico en dicho momento, ingresa al servicio de urgencias por cuadro de 15 días de evolución de disnea, ortopnea, edemas generalizados, cifras tensionales elevadas y paraclínicos (tabla 1). Aquí destaca una función renal normal, hipoalbuminemia y parcial de orina con proteinuria marcada y proteinuria de 24 horas, con evidencia de proteinuria en rango nefrótico. Dentro del estudio de la etiología del cuadro se solicitan serologías para hepatitis B, hepatitis C, sífilis, VIH y complemento sérico sin ningún hallazgo relevante; además se solicita la realización de una biopsia renal.

Tabla 1. Laboratorios de ingreso a hospitalización

Laboratorio	Resultado
Leucocitos	5.2 x10 ³ /ul
Hemoglobina	15 gr/dl
Plaquetas	238 x10 ³ /ul
Creatinina	0.86 mg/dl
BUN	18 mg/dl
Sodio	142 meq/l
Potasio	4.1 meq/l
Albumina	2 gr/dl
Pro BNP	3428pg/ml
Uro análisis	Proteínas 500, hematíes 41 por campo de alto poder
Proteinuria de 24 horas	7.7gr

Fuente: Servicio de laboratorio clínico - Hospital Universitario Mayor MEDERI.

En este punto se da egreso con furosemida a dosis alta y anticoagulación considerando la hipoalbuminemia en un contexto donde lo más probable sea una glomerulopatía membranosa secundaria concurrente al tumor de recto. Reingresa a los 15 días para realización de manejo

quirúrgico del tumor de recto con resección del este e ileostomía protectora; se procede a revalorar al paciente con el resultado de la biopsia renal.

Esta mostró lo siguiente: en la microscopía de luz se ve una adecuada representación con 44 glomérulos sin esclerosis segmentaria ni cambios de cronicidad (figura 1). Los estudios de inmunofluorescencia demostraron a nivel de mesangio con trazas de IgA inespecíficas, presencia de reactividad citoplasmática tubular (proteínas de reabsorción) para C3, lo que secundaria a la importante proteinuria. A nivel ultraestructural se evidenció una podocitopatía extensa que compromete más del 60 % de las células caracterizada por obliteración extensa de los procesos de los podocitos y de transformación microvellosa. No se evidenció presencia

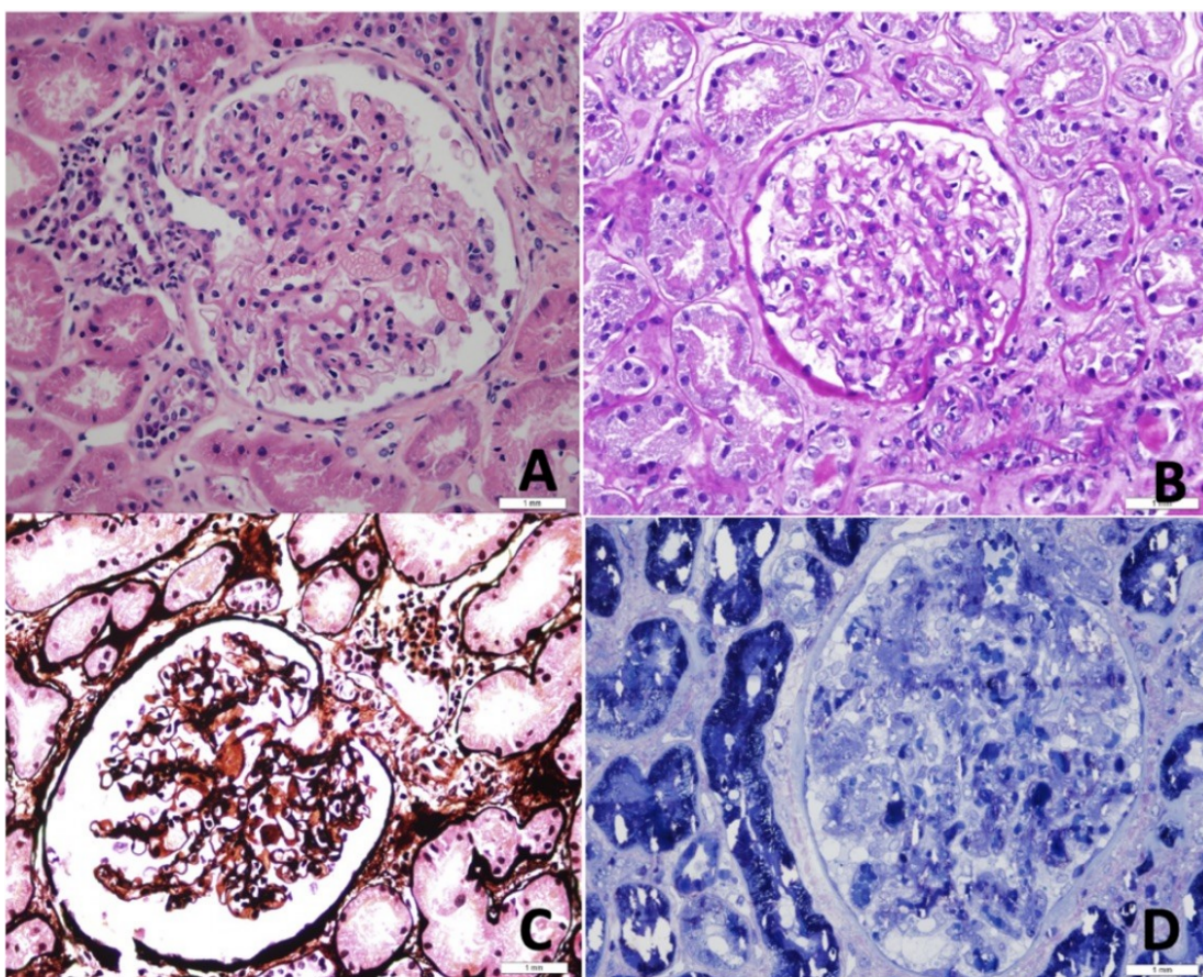


Figura 1. Glomérulos de características normales. A) Coloración de Hematoxilina & Eosina 40X. B) PAS 40X. C) PSMS 40X. D) Corte semifino inclusión en plástico 40x

Fuente: imágenes de la biopsia renal del paciente analizadas y reportadas por el servicio de patología de la fundación Santa Fe (Servicio de Patología - Fundación Santa Fe de Bogotá).

de depósitos electrón densos con características de complejos inmunes o complemento (figura 2), por esta razón el patólogo considera una enfermedad de cambios mínimos.

Después de una intervención quirúrgica exitosa, en junta de nefrología se considera que la enfermedad de cambios mínimos es una manifestación paraneoplásica de su tumor de recto; no se encuentra asociación con el uso de medicamentos, y se decide manejo ambulatorio con diurético oral y anticoagulación, descartando el uso de esteroides por considerar la glomerulopatía secundaria.

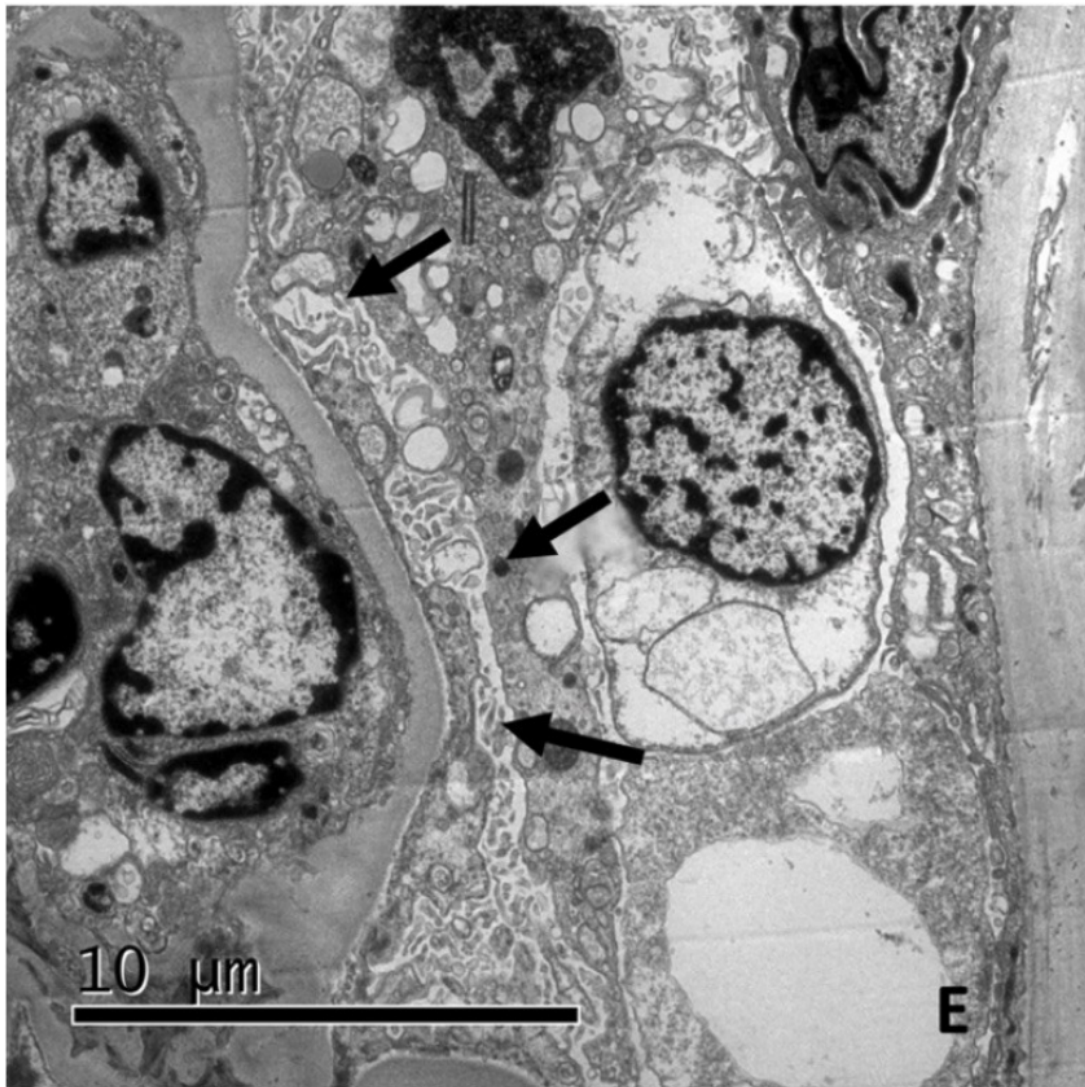


Figura 2. Borramiento difuso de los procesos de los podocitos con transformación microvellosa e hipertrofia

Fuente: imágenes de la biopsia renal del paciente analizadas y reportadas por el servicio de patología de la fundación Santa Fe (Servicio de Patología - Fundación Santa Fe de Bogotá).

En el control del primer mes posterior al egreso se evidencia una disminución de dos gramos en la proteinuria con mejoría significativa en los edemas, y la paciente continua en seguimiento clínico de su evolución tanto de la patología tumoral como renal.

Discusión

La relación entre cáncer y enfermedad renal se ha establecido desde hace varios años, describiéndose alteraciones renales secundarias al tratamiento de la malignidad como lesión renal aguda, síndrome de lisis tumoral y alteraciones hidroelectrolíticas que incluso pueden llevar a una enfermedad renal crónica, así como alteraciones renales asociadas a la acción de productos liberados por las células tumorales, comportándose como un síndrome paraneoplásico [8,9].

El termino glomerulopatía paraneoplásica fue introducido en 1922 por Galloway en la descripción de un caso de un paciente con síndrome nefrótico asociado a enfermedad de Hodgkin, con referencias en múltiples estudios describiendo la relación entre la presencia de cáncer y cierto tipo de glomerulopatías [10,11].

Debido a esto, existe un grupo de glomerulopatías paraneoplásicas descritas como clásicas, dada su relación altamente documentada con cierto tipo de neoplasias como la nefropatía membranosa asociada con tumores de pulmón, recto y próstata principalmente, y la enfermedad de cambios mínimos asociada al linfoma Hodgkin y algunos tipos de leucemias, habiendo escasos reportes sobre tumores sólidos, como el de recto, principal motivación para reportar este extraño caso [7,12,13].

El diagnóstico de la neoplasia se realiza al mismo tiempo de la documentación de la enfermedad glomerular o a los pocos meses de esta en casi el 80 % de los pacientes [10]. Clínicamente tanto la nefropatía membranosa como la enfermedad de cambios mínimos se pre-

sentan como un síndrome nefrótico, con evidencia de proteinuria masiva, hipoalbuminemia, edemas (llegando a presentar incluso anasarca) y dislipidemia, pudiendo generar una lesión renal aguda dada la pérdida de volumen intravascular [1,3]. Ante la sospecha de una glomerulopatía es clave la toma de una biopsia renal, siendo el fundamento del diagnóstico, pero para enmarcarla en el contexto paraneoplásico se debe contar con algunos otros criterios (tabla 2), donde resulta clave no encontrar otra etiología que explique el cuadro (como es el caso de

Alteraciones renales secundarias al tratamiento de la malignidad como lesión renal aguda

nuestro paciente) y que el tratamiento de la neoplasia se correlacione con la mejoría del cuadro (como inicialmente parece estar sucediendo en este caso) [9–11, 14].

Tabla 2. Laboratorios de ingreso a hospitalización

Alternativa etiológica no obvia.
Remisión clínica e histológica completa después del manejo quirúrgico y/o antineoplásico del tumor.
Recaída de la alteración renal con relación a la recurrencia de la neoplasia.
Establecer una relación fisiopatológica entre las 2 enfermedades.

Fuente: adaptado de [10].

Respecto al tratamiento, el principal objetivo en el manejo de este grupo de glomerulopatías (ECM) es la resolución del síndrome nefrótico para evitar el deterioro de la función renal, así como el manejo de las posibles complicaciones asociadas.

En los casos idiopáticos, la primera línea de manejo son los esteroides: KDIGO recomienda prednisona o prednisolona 1mg/kg (hasta 80mg) una vez al día o 2mg/kg (hasta 120mg) en días alternos por un periodo mínimo de 4 semanas, si se alcanza remisión completa o hasta un máximo de 16 semanas, con posterior destete de la misma. Con este manejo se documentan tasas de remisión de hasta el 90 % al completar las 16 semanas [1, 15–17]. Sin embargo, en los casos secundarios relacionados con malignidad, el tratamiento debe ser el de la neoplasia per se, no encontrándose beneficio en el manejo con esteroides, e incluso, en algunos estudios, se documentó en este grupo de pacientes mayor riesgo de eventos adversos psiquiátricos y de recaída en los casos tratados únicamente con esteroides [4, 10, 12]. Esta fue la conducta establecida en nuestro paciente, quien recibió tratamiento con Capecitabina, primera línea de quimioterapia, además del manejo quirúrgico con resección del tumor a nivel local. Existen algunos medicamentos antineoplásicos que pueden generar diferentes tipos de nefrotoxicidad; sin embargo, en el caso de la Capecitabina, no hay asociación clara de nefrotoxicidad ni con la presentación de la glomerulopatía en cuestión [18].

Otro de los puntos importantes en el tratamiento de estos pacientes es el control de las posibles complicaciones, siendo el estado procoagulante del síndrome nefrótico, más la presencia de una neoplasia, una gran preocupación debido a su riesgo elevado de producir eventos tromboticos venosos y arteriales [19–21]. La glomerulonefritis membranosa tiene una fuerte

asociación con la aparición de eventos tromboembólicos, razón por la cual KDIGO recomienda la anticoagulación profiláctica en los casos de glomerulonefritis membranosa idiopática con hipoalbuminemia menor de 2,5gr/l, asociado a otros factores de riesgo [19]. A pesar de esto, se ha establecido que las otras glomerulopatías, sean de origen primario o secundario, que generan síndrome nefrótico, también tienen un riesgo elevado de eventos tromboembólicos, por lo que también se beneficiarían de anticoagulación sistémica [20] como sucedió en este caso donde existía una proteinuria nefrótica asociada a una albumina sérica menor de 2,5 gr/dL [19].

Conclusión

La enfermedad de cambios mínimos es una causa poco común de síndrome nefrótico en adultos; su etiología usualmente es secundaria. Presentamos el caso de un paciente donde de manera particular se evidencia un tumor sólido de recto sincrónico a la presencia de glomerulopatía, considerando ésta como una manifestación paraneoplásica, después de descartar racionalmente otras etiologías más frecuentes. Finalmente se evidencio una mejoría progresiva del síndrome nefrótico tanto clínica como paraclínica (hasta el seguimiento realizado) con el manejo quirúrgico, y de su patología neoplásica primaria mediante quimioterapia.

Consideraciones éticas

Los autores declaran que los procedimientos seguidos se realizaron conforme a las normas éticas del comité de experimentación humana responsable y de acuerdo con lo establecido por la Asociación Médica Mundial en la Declaración de Helsinki; que han seguido los protocolos de su centro de trabajo sobre la publicación de datos de pacientes, y que han obtenido el consentimiento informado de los pacientes y/o sujetos referidos en el artículo.

Contribuciones de los autores

William Orlando Romero Castellanos: conceptualización, curaduría de los datos, investigación, escritura (manuscrito original), escritura (revisión y edición); María José Vargas Brochero: conceptualización, investigación, escritura (manuscrito original), escritura (revisión y edición); Manuel Alejandro Huérfano-Castro: escritura (revisión y edición); Rafael Enrique Andrade Pérez: valoración y descripción de imágenes de patología (manuscrito original), escritura (revisión y edición).

Conflicto de intereses

Los autores no tienen ningún conflicto de intereses que declarar.

Financiación

Los autores declaran que no recibieron financiación para la realización de este artículo.

Referencias

- [1] Vivarelli M, Massella L, Ruggiero B, Emma F. Minimal Change Disease. *Clin J Am Soc Nephrol*. 2017 feb. 7;12(2):332-45. ↑Ver páginas 2, 6, 7
- [2] Canetta PAA, Radhakrishnan J. The Evidence-Based Approach to Adult-Onset Idiopathic Nephrotic Syndrome. *Front Pediatr* [Internet]. 2015 sept. 25 [citado 2020 my. 1];3:78. Disponible en: <http://journal.frontiersin.org/Article/10.3389/fped.2015.00078/abstract> ↑Ver página 2
- [3] Siligato R, Cernaro V, Nardi C, De Gregorio F, Gembillo G, Costantino G, et al. Emerging therapeutic strategies for minimal change disease and focal and segmental glomerulosclerosis. *Expert Opin Investig Drugs*. 2018 nov. 2;27(11):839-79. ↑Ver páginas 2, 6
- [4] Glasscock RJ. Secondary minimal change disease. *Nephrol Dial Transplant*. 2003 ag. 1;18 Supl 6:vi52-58. ↑Ver páginas 2, 7
- [5] González-Fontal GR, Restrepo JG, Henao-Martínez AF. Minimal-change disease as a paraneoplastic syndrome in a patient with ovarian carcinoma. *NDT Plus*. 2011 dic. 1;4(6):427-9. ↑Ver página 2
- [6] Monga D, Jhaveri KD. Chapter 6: Glomerular Diseases and Cancer. En: *Onco-Nephrology Curriculum* [Internet]. American Society of Nephrology. 2016;1-9. Disponible en: <https://www.asn-online.org/education/distancelearning/curricula/onco/Chapter6.pdf> ↑Ver página 2
- [7] Taniguchi K, Fujioka H, Torashima Y, Yamaguchi J, Izawa K, Kanematsu T. Rectal Cancer with Paraneoplastic Nephropathy: Association of Vascular Endothelial Growth Factor. *Dig Surg*. 2004;21(5-6):455-7. ↑Ver páginas 2, 6
- [8] Pani A, Porta C, Cosmai L, Melis P, Floris M, Piras D, et al. Glomerular diseases and cancer: evaluation of underlying malignancy. *J Nephrol*. 2016 abr.;29(2):143-52. ↑Ver páginas 6
- [9] Lien Y-HH, Lai L-W. Pathogenesis, diagnosis and management of paraneoplastic glomerulonephritis. *Nat Rev Nephrol*. 2011 feb.;7(2):85-95. ↑Ver páginas 6, 7
- [10] Cambier J-F, Ronco P. Onco-Nephrology: glomerular diseases with cancer. *Clin J Am Soc Nephrol*. 2012 oct.;7(10):1701-12. ↑Ver páginas 6, 7

- [11] Bacchetta J, Juillard L, Cochat P, Droz J-P. Paraneoplastic glomerular diseases and malignancies. *Crit Rev Oncol Hematol*. 2009 abr.;70(1):39–58. ↑[Ver páginas 6, 7](#)
- [12] Yildiz H, Andreea SI, Hoton D, Yombi JC. Minimal change disease associated with malignant pleural mesothelioma: case report and review of the literature. *BMJ Case Rep*. 2016 dic. 19;bcr2016217958. ↑[Ver páginas 6, 7](#)
- [13] Khow KSF, Yong ASM, Yong TY, Kuss BJ, Barbara JAJ, Li JYZ. Minimal change disease associated with newly diagnosed mantle cell lymphoma. *Ren Fail*. 2014 my.;36(4):634-7. ↑[Ver página 6](#)
- [14] Wągrowska-Danilewicz M, Danilewicz M. Nephrotic Syndrome and Neoplasia: Our experience and review of the literature. 2011 my. 11;62(1):12-8. ↑[Ver página 7](#)
- [15] Ahn W, Bomback AS. Approach to diagnosis and management of primary glomerular diseases due to podocytopathies in adults: Core curriculum 2020. *Am J Kidney Dis*. 2020 jun.;75(6):955-64. ↑[Ver página 7](#)
- [16] Rovin BH, Caster DJ, Cattran DC, Gibson KL, Hogan JJ, Moeller MJ, et al. Management and treatment of glomerular diseases (part 2): conclusions from a Kidney Disease: Improving Global Outcomes (KDIGO) Controversies Conference. *Kidney Int*. 2019 feb.;95(2):281-95. ↑[Ver página 7](#)
- [17] Korbet SM, Whittier WL. Management of Adult Minimal Change Disease. *Clin J Am Soc Nephrol*. 2019 jun. 7;14(6):911-3. ↑[Ver página 7](#)
- [18] Mikhail SE, Sun JF, Marshall JL. Safety of capecitabine: a review. *Expert Opin Drug Saf*. 2010 sept.;9(5):831-41. ↑[Ver página 7](#)
- [19] Lin R, McDonald G, Jolly T, Batten A, Chacko B. A systematic review of prophylactic anticoagulation in nephrotic syndrome. *Kidney Int Rep*. 2020 abr.;5(4):435-47. ↑[Ver página 7, 8](#)
- [20] Kelddal S, Nykjær KM, Gregersen JW, Birn H. Prophylactic anticoagulation in nephrotic syndrome prevents thromboembolic complications. *BMC Nephrol*. 2019 dic.;20(1):139. ↑[Ver página 7, 8](#)
- [21] Gyamlani G, Molnar MZ, Lu JL, Sumida K, Kalantar-Zadeh K, Kovesdy CP. Association of serum albumin level and venous thromboembolic events in a large cohort of patients with nephrotic syndrome. *Nephrol Dial Transplant*. 2017 en.;32(1):157-64. ↑[Ver página 7](#)