



REPORTE DE CASO

## PSEUDOQUISTES DEL CORDÓN UMBILICAL: REPORTE DE UN CASO CLÍNICO Y REVISIÓN DE LA LITERATURA

### Umbilical cord pseudo-cysts: Clinical case report and review of the literature

*Johanna Carolina Arango-Pineda, MD<sup>1</sup>; Diana Soley Olivares-Concha, MD<sup>2</sup>;  
María Fernanda Rojas-Salazar, MD<sup>3</sup>; Juan Carlos Quintero-Mejía, MD<sup>4</sup>;  
Wilmar Saldarriaga-Gil, MD, MSc<sup>5</sup>*

Recibido: febrero 12/13 – Aceptado: septiembre 23/13

### RESUMEN

**Introducción:** los quistes del cordón umbilical se clasifican en pseudoquistes y quistes verdaderos, la diferencia radica en la presencia de epitelio al interior del quiste en la revisión histológica. El objetivo de este documento es reportar un caso de pseudoquiste de cordón umbilical en Colombia y hacer una revisión de la literatura respecto a su origen, las diferencias diagnósticas y su posible asociación con alteraciones congénitas

**Materiales y métodos:** se presenta el caso de una paciente de veinte años remitida al Hospital Universitario del Valle, Cali, institución de tercer nivel de complejidad, a quien se le encuentran en ultrasonido en la parte proximal del cordón umbilical múltiples imágenes hipoeoicas, a la semana

16. A las 32 semanas se realiza cesárea por trabajo de parto pretérmino, podálico, con recién nacido de sexo femenino, sin defectos congénitos, cariotipo 46, XX. El cordón umbilical tenía apariencia hidrópica, en la observación microscópica se advirtieron los 3 vasos, edema de la gelatina de Wharton con cambios mixoides, sin epitelio, se concluye con diagnóstico de pseudoquistes del cordón umbilical. Se realizó una búsqueda bibliográfica en las bases de datos Medline, Ovid, ScienceDirect y Cochrane Reviews con los términos cordón umbilical, pseudoquiste y quiste del cordón umbilical.

**Conclusión:** los pseudoquistes y quistes verdaderos del cordón umbilical son de buen pronóstico cuando son el único hallazgo anormal en el feto, pero los quistes tienen una importante asociación con otros defectos anatómicos y con alteraciones cromosómicas.

**Palabras clave:** cordón umbilical, pseudoquiste, quiste del cordón.

### ABSTRACT

**Introduction:** Umbilical cord cysts are classified as pseudo-cysts and true cysts, the difference being the presence of epithelium inside the cyst on hystology. The objective of this paper is to report a case of umbilical cord pseudocyst in Colombia, and a review of the literature regarding its origin,

- 1 Residente de Ginecología y Obstetricia. Universidad del Valle. Hospital Universitario del Valle. Departamento de Ginecología y Obstetricia, Cali, Colombia. Correo electrónico: joha0418@hotmail.com
- 2 Residente de Ginecología y Obstetricia. Universidad del Valle. Hospital Universitario del Valle. Departamento de Ginecología y Obstetricia, Cali, Colombia.
- 3 Residente de Anatomía Patológica y Patología Clínica. Universidad del Valle. Hospital Universitario del Valle. Departamento de Patología, Cali, Colombia.
- 4 Especialista en Ginecología y Obstetricia. Diagnóstico prenatal. Universidad del Valle. Hospital Universitario del Valle. Profesor Auxiliar, Departamento de Ginecología y Obstetricia, Cali, Colombia.
- 5 Especialista en Ginecología y Obstetricia. Embriología-Genética. Profesor Asociado, Departamentos de: Ginecología y Obstetricia, Morfología. Hospital Universitario del Valle. Director del Programa Medicina y Cirugía. Universidad del Valle, Cali, Colombia.

diagnostic difference, and potential association with congenital abnormalities.

**Materials and methods:** 20 year-old female patient referred to the Valle University Hospital in Cali, a tertiary level institution. On ultrasound, multiple hypoechoic images were found in the proximal portion of the umbilical cord at 16 weeks. At 32 weeks, she was undergone to C-section due to pre-term labor and podalic presentation of a female newborn with no congenital abnormalities and 46, XX karyotype. The umbilical cord showed a hydropic appearance and, under the microscopic examination, 3 vessels were seen, accompanied by edema of Wharton's jelly, mixoid changes and no epythelium. The final diagnosis was umbilical cord pseudocyst. A search of the literature was conducted in Medline, Ovid, ScienceDirect and Cochrane Reviews using the terms umbilical cord, pseudocyst, and umbilical cord cyst.

**Conclusion:** Umbilical cord pseudocysts and true cysts are of good prognosis when they are the only abnormal finding in the fetus, but there is an important association between cysts and other anatomical defects and chromosomal abnormalities.

**Key words:** Umbilical cord, pseudocyst, cord cyst.

## INTRODUCCIÓN

Los quistes del cordón umbilical (CU) se clasifican en pseudoquistes y quistes verdaderos (1), la diferencia radica en la presencia de epitelio al interior del quiste en la revisión histológica. No hay datos claros sobre la prevalencia de los pseudoquistes del CU en recién nacidos (RN); sin embargo, se ha reportado que los quistes pueden ser observados entre el 2,1 (24/1159) y el 3,4% (29/859) de las ecografías en el primer trimestre de todos los embarazos (2, 3). En el segundo y tercer trimestre la frecuencia de observación es desconocida, pues los reportes se han limitado a series de casos (4, 5). No existe diferencia en la visualización en la ecografía prenatal y algunos artículos no distinguen entre los pseudoquistes y los quistes verdaderos, por lo que la información para establecer la asociación con

defectos anatómicos, alteraciones cromosómicas o un pronóstico perinatal suele ser limitada (3). Es importante difundir información sobre pseudoquistes y quistes verdaderos de CU entre obstetras, ecografistas, perinatólogos y especialistas en medicina materno-fetal por su posible asociación con alteraciones congénitas.

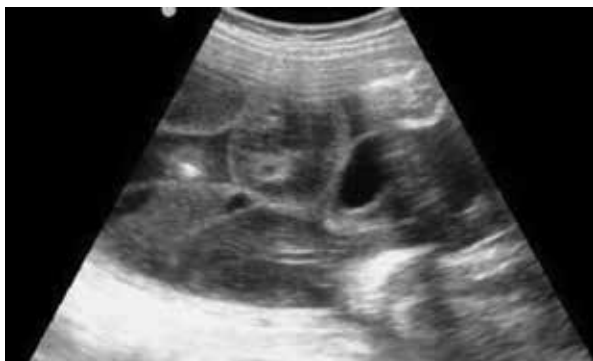El objetivo de este artículo es hacer el reporte de un caso de pseudoquiste de cordón umbilical en Colombia y sumar un nuevo caso a la literatura mundial; además, se hace una revisión de la literatura respecto a su origen, las diferencias diagnósticas y su posible asociación con alteraciones congénitas.

## Caso clínico

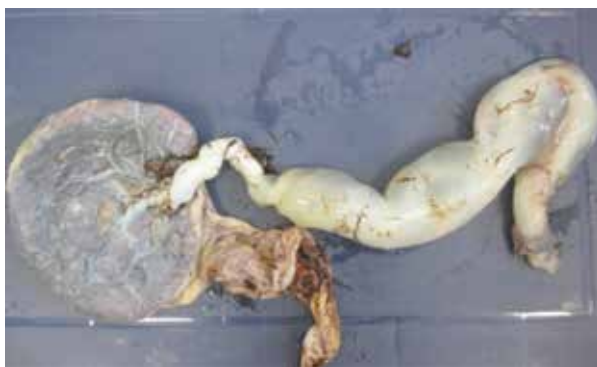Mujer de 20 años, gestaciones: 3, partos: 0, abortos: 2; con embarazo de 29 semanas, que asiste a ecografía de detalle anatómico para control porque en ecografía a las 16 semanas se observó un quiste de cordón umbilical. Niega antecedentes médicos importantes, exposiciones específicas en periodo periconcepcional o consanguinidad con su pareja. En la valoración ecográfica por el servicio de medicina materno-fetal del Hospital Universitario del Valle, Cali –institución de tercer nivel de complejidad, que atiende pacientes del régimen subsidiado del Valle del Cauca y suroccidente colombiano–, se evidencia un feto único, con biometría apropiada para la edad gestacional; en la parte proximal del cordón umbilical se observan múltiples imágenes hipocóicas (la de mayor tamaño mide 23 x 20 mm), que hacen contacto con la pared abdominal fetal (figura 1). La imagen no capta el color con el Doppler, los vasos umbilicales no tienen signos de compresión externa, ni alteración estructural. En el examen ecográfico detallado no se evidencian otras anomalías anatómicas o funcionales.

A las 32 semanas ingresa a la institución en fase activa de trabajo de parto y presentación podálica, por lo cual se realiza cesárea. Se obtuvo un recién nacido femenino de 1800 g, talla 48 cm, APGAR 8 y 10; el CU midió 55 cm, los 10 cm proximales a la placenta tenían apariencia normal, el resto tenía

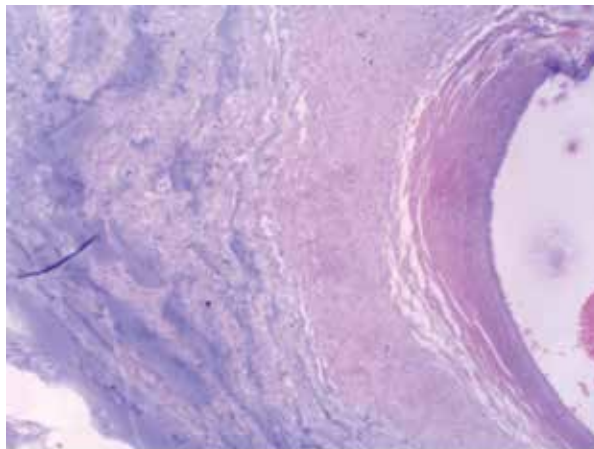
aparición hidrópica, edematosa, de consistencia más blanda que lo usual, diámetro de 6 cm (figura 2). La placenta fue discoide, con un peso de 600 g, con inserción del cordón umbilical central; se toma muestra del cordón para cariotipo con bandas G. En el examen clínico por el servicio de dismorfología y genética no se encontraron defectos congénitos. El cariotipo fue de 46, XX, con un nivel de resolución de 550 bandas, sin alteraciones estructurales. En la revisión microscópica del CU se observaron los 3 vasos sin alteraciones, edema de la gelatina de Wharton, con cambios mixoides, sin evidencia de epitelio. El diagnóstico fue de pseudoquistes del cordón umbilical (figura 3).



**Figura 1.** Imagen ecográfica (corte longitudinal) a la semana 29, se observa dilatación del cordón umbilical con edema y pseudoquistes



**Figura 2.** Fotografía de la cara fetal de la placenta, donde se observan los primeros 10 cm de apariencia normal, el resto era de consistencia hidrópica



**Figura 3.** En el corte histológico de cordón umbilical se observa el detalle parcial de la pared arterial con aumento en el contenido y cambios mixoides en la gelatina de Wharton

*Consideraciones éticas.* La publicación de este caso, de la historia clínica y de las fotos se realizó con especial cuidado para que ningún dato ni imágenes pudieran llevar a la identificación de la madre. Se contó con la aprobación de la madre a través de la firma del consentimiento informado.

## MATERIALES Y MÉTODOS

Se realizó una búsqueda bibliográfica en las bases de datos Medline vía PubMed, Ovid, Science Direct y Cochrane Reviews, utilizando como encabezados de búsqueda: umbilical cord, umbilical cyst, pseudocyst. Se buscaron artículos en inglés y en español, revisiones de tema, reportes de caso, series de casos, estudios de corte transversal y estudios de cohorte que realizaran seguimiento ecográfico de los quistes hasta el recién nacido.

## RESULTADOS

Se encontraron 42 artículos publicados en las bases de datos mencionadas, de estos se seleccionaron 19 artículos sobre pseudoquistes o quistes del cordón umbilical, y finalmente se incluyeron en la revisión 17 reportes o series de casos, y dos revisiones de tema.

## DISCUSIÓN

Los pseudoquistes del cordón umbilical resultan del edema de la gelatina de Wharton, mientras que los quistes verdaderos son acumulación de líquido con cápsula constituida por epitelio y son derivados del alantoides o del conducto onfalomesentérico (6). En general, los quistes son la segunda alteración más frecuente del cordón, después de los nudos. Cuando son un hallazgo único tienen un buen pronóstico y buen resultado perinatal (5), como en el feto y RN aquí reportado.

*Diagnóstico.* Los pseudoquistes pueden ubicarse a lo largo del cordón umbilical, pero su localización más frecuente es hacia la inserción del cordón en el feto, como en el caso aquí descrito; se observan como un área hipoecoica, con un tamaño entre 4 a 60 mm, con ubicación, tamaño y características ecográficas similares a los quistes verdaderos (6). Los quistes del cordón umbilical pueden ser fácilmente pasados por alto durante la ecografía rutinaria (7). En el primer trimestre del embarazo, cuando se observan imágenes que sugieren quistes del CU, se debe identificar el saco vitelino para diferenciarlo del quiste (8). Además, las variaciones anatómicas temporales asociadas al desarrollo e involución de la hernia abdominal fisiológica hacen que el diagnóstico ecográfico preciso de estas anomalías sea muy difícil en el periodo embrionario; en todos los casos se debe realizar seguimiento ecográfico en el segundo y tercer trimestre (9, 10). La desaparición de la imagen en el transcurso de la gestación es sugerencia de pseudoquistes y tiene un buen pronóstico (11).

El diagnóstico diferencial es con anomalías congénitas tipo defectos de la pared abdominal como gastrosquisis u onfalocele; anomalías vasculares (12), para lo cual es útil la valoración con Doppler color a fin de evaluar los vasos umbilicales —se podrá distinguir entre aneurisma o varicosidad de la vena umbilical y hemangiomas— (5); además, el quiste alantóideo tiene una posición central en relación con los vasos (13, 14). Otro tipo de alteraciones,

como el uraco persistente se distingue del pseudoquiste del cordón umbilical por ser una lesiónquistica que suele extenderse hasta la vejiga (15, 16).

Varios autores han señalado la posible asociación entre los pseudoquistes y quistes verdaderos del CU, y anomalías fetales (1, 5, 6, 10, 17-19). En la literatura revisada se encontraron 22 casos de pseudoquistes, de los cuales 18 (81%) se asociaron a otras anomalías congénitas. De estos 18 casos se encontraron: 8 casos de trisomía 18, 2 casos de trisomía 13, 1 caso de trisomía 21. Además, se hallaron 3 casos de uraco persistente; un acraña, un onfalocele y un higroma quístico. En estos informes, además, se documentaron 12 casos de quistes verdaderos, de estos 4 (33%) presentaron otras anomalías congénitas, un caso hernia umbilical, un dilatación de la cava, uno de trisomía 13, un caso con anomalías múltiples con cariotipo normal (tabla 1).

Ross *et al.* identificaron 27 casos de quistes de cordón umbilical y no diferenciaron entre pseudoquistes y quistes verdaderos; encontraron anomalías congénitas en el 26% (7 casos), en los casos en que los quistes desaparecieron en el transcurso del embarazo no se encontraron otras anomalías, mientras que en los que persistieron los quistes hasta la evaluación del RN se encontró asociación con otros defectos congénitos en el 100% de los casos (3).

Esta posible asociación sugiere que en el enfoque y manejo de embarazadas a quienes se les encuentra un quiste del CU en la ecografía de primer o segundo trimestre, tal vez sería útil una ultrasonografía de detalle anatómico para descartar malformaciones congénitas y hacer el diagnóstico diferencial con alteraciones vasculares y defectos de la pared abdominal (4, 5, 7, 9, 10, 14). Cuando no se encuentran otras anomalías se debe explicar el buen pronóstico a fin de disminuir la ansiedad de la pareja. En el RN se sugiere realizar revisión externa y microscópica del cordón umbilical y la placenta (16), como en el caso aquí reportado.

**Tabla 1.**  
**Resumen de casos de pseudoquistes y quistes verdaderos del cordón umbilical, y su relación con anomalías congénitas**

		Pseudoquistes (22 casos)		Quistes verdaderos (12 casos)	
		Con otras anomalías	Sin otras anomalías	Con otras anomalías	Sin otras anomalías
Sepulveda <i>et al.</i> (1)	13 <sup>a</sup>	11	2	-	-
Shipp <i>et al.</i> (5)	13 <sup>b</sup>	2	1	3	7
Kiran <i>et al.</i> (6)	1	-	1	-	-
Jauniaux <i>et al.</i> (10)	2 <sup>c</sup>	2	-	-	-
Bonilla <i>et al.</i> (17)	3 <sup>d</sup>	1	-	1	1
Bulgan <i>et al.</i> (18)	1 <sup>e</sup>	1	-	-	-
Alimoglu <i>et al.</i> (19)	1 <sup>f</sup>	1	-	-	-
Total	34	18	4	4	8

<sup>a</sup> 5 casos de trisomía 18, uno de trisomía 13, uno de trisomía 21, uno de acraena, 2 de onfalocele, higroma quístico.

<sup>b</sup> 2 casos de uraco persistente relacionado con pseudoquiste y con quistes, un caso de hernia umbilical, uno de dilatación de la vena cava y uno de múltiples malformaciones.

<sup>c</sup> 2 casos de trisomía 18.

<sup>d</sup> Trisomía 18 relacionada con pseudoquiste, y trisomía 13 con quiste.

<sup>e</sup> Uraco persistente.

## CONCLUSIÓN

Se reporta un nuevo caso de pseudoquiste para la literatura; los pseudoquistes y quistes verdaderos del cordón umbilical son una rara anomalía congénita de buen pronóstico cuando son el único hallazgo anormal en el feto; no obstante, podrían tener una importante asociación con otros defectos anatómicos y en esos casos con alteraciones cromosómicas.

## REFERENCIAS

1. Sepúlveda W, Gutiérrez J, Sánchez J, Be C, Schnapp C. Pseudocyst of the umbilical cord: prenatal sonographic appearance and clinical significance. *Obstet Gynecol.* 1999;93:377-81.
2. Ghezzi F, Raio L, Di Naro E, Franchi M, Cromi A, Durig P. Single and multiple umbilical cord cysts in early gestation: two different entities. *Ultrasound Obstet Gynecol.* 2003;21:215-9.
3. Ross J, Jurkovic D, Zosmer N, Jauniaux E, Hackett E, Nicolaidis K. Umbilical cord cysts in early pregnancy. *Obstet Gynecol.* 1997;89:442-5.
4. Smith G, Walker M, Johnston S, Ash K. The sonographic finding of persistent umbilical cord cystic masses is associated with lethal aneuploidy and/or congenital anomalies. *Prenat Diagn.* 1996;16:1141-7.
5. Shipp T, Bromley B, Benacerraf B. Sonographically detected abnormalities of the umbilical cord. *Int J Gynaecol Obstet* 1995;48:179-85.
6. Kiran H, Kiran G, Kanber Y. Pseudocyst of the umbilical cord with mucoid degeneration of Wharton's jelly. *Eur J Obstet Gynecol Reprod Biol.* 2003;111:91-3.
7. Zangen R, Boldes R, Yaffe H, Schwed P, Weiner Z. Umbilical cord cysts in the second and third trimesters: significance and prenatal approach. *Ultrasound Obstet Gynecol* 2010;36:296-301.
8. Kellow Z, Feldstein V. Ultrasound of the placenta and umbilical cord: a review. *Ultrasound Q.* 2011;27:187-97.
9. Emura T, Kanamori Y, Ito M, Tanaka Y, Hashizume K, Genzo M, et al. Marumo. Omphalocele associated with a large multilobular umbilical cord pseudocyst. *Pediatr Surg Int.* 2004;20:636-9.
10. Jauniaux E, Jurkovic D, Campbell S. Sonographic

- features of an umbilical cord abnormality combining a cord pseudocyst and a small omphalocele a case report. *Eur J Obstet Gynaecol Reprod Biol.* 1991;40:245-8.
11. Gilboa Y, Kivilevitch Z, Katorza E, Leshem Y, Borokovski T, Spira M, et al. Outcomes of Fetuses With Umbilical Cord Cysts Diagnosed During Nuchal Translucency Examination. *J Ultrasound Med.* 2011;30:1547-51.
  12. Kilicdag B, Kilicdag H, Bagis T, Tarim E, Yanik F. Large pseudocyst of the umbilical cord associated with patent urachus. *J Obstet Gynaecol Res.* 2004;30:444-7.
  13. Dudiak CM, Salomon CG, Posniak HV, Olson MC, Flisak ME. Sonography of the umbilical cord. *Radiographics.* 1995;15:1035-50.
  14. Eggebø TM, Dirdal HU, Vonbrandis P. Allantoidcyst in the umbilical cord diagnosed with B-flow ultrasound. *BMJ Case Rep.* 2012; 2012.
  15. Schiesser M, Lapaire O, Holzgreve W, Tercanli S. Umbilical cord edema associated with patent urachus. *Ultrasound Obstet Gynecol.* 2003;22:646-7.
  16. Tazi F, Ahsaini M, Khalouk A, Mellas S, Stuurman-Wieringa RE, Elfassi MJ, et al. Abscess of urachal remnants presenting with acute abdomen: a case series. *J Med Case Rep.* 2012;30:226-6.
  17. Bonilla F Jr, Raga F, Villalaiz E, Osborne N, Castillo JC, Bonilla-Musoles F. Umbilical cord cysts: evaluation with different 3-dimensional sonographic modes. *J Ultrasound Med* 2010;29:281-5.
  18. Bulgan E, Kilicdag H, Bagis T, Tarim E, Yanik F. Large pseudocyst of the umbilical cord associated with patent urachus. *J Obstet Gynaecol.* 2004;30:444-7.
  19. Alimoglu E, Simsek M, Ceken K, Mendilcioglu I, Kabaalioglu A, Sindel T. Umbilical cord pseudocyst in a fetus with Down syndrome. *Prenat Diagn.* 2006;2:193-4.

**Conflicto de intereses:** ninguno declarado.