

# DEMENCIA FRONTEMPORAL

## UNA REDIMENSIÓN DE LA ENFERMEDAD DE PICK

ÓSCAR DOVAL\* Y MOISÉS GAVIRIA\*\*

La Demencia Frontotemporal, más que una nueva entidad patológica, es la redefinición de la clásica Enfermedad de Pick, como parte de un extenso síndrome con una prevalencia mayor a la imaginada.

Incluye a todos aquellos procesos degenerativos primarios que se inician en las porciones anteriores del cerebro, clínicamente manifestos por trastornos de conducta y personalidad, más que por alteraciones de carácter cognitivo. En el presente trabajo se hace una revisión bibliográfica del tema, adentrándose en las características clínicas, paraclínicas, neuropatológicas y genéticas.

**Palabras clave:** Demencia Frontotemporal; Enfermedad de Pick; Neuropatología.

### FRONTOTEMPORAL DEMENTIA

Frontotemporal Dementia, is not a new clinical entity but a redefinition of the classical Pick's disease as a part of a extensive syndrome with important and unsuspected prevalence.

Frontotemporal Dementia includes all primary degenerative processes starting in the anterior portions of the brain. This type of dementia is clinically characterized by behavior and personality disorders, more than cognitive alterations. In the present research we performed a bibliographic review of the subject including clinical characteristics, laboratory tests, neuropathology, and genetics.

**Key words:** Frontotemporal Dementia; Pick's Disease; Neuropathology.

\* Servicio de Psiquiatría del Hospital Universitario de Caracas, Venezuela. Grupo Médico HUMANA • Caracas, Venezuela. Neuropsychiatric Fellow - University of Illinois at Chicago

\*\* Director Neuropsychiatric Division, Department of Psychiatry, University of Illinois at Chicago

Correspondencia: Osear Doval M.D. 912 S Wood Street, fourth floor, Chicago, Illinois 60612-7327. E-mail: odoval@hotmail.com

## INTRODUCCIÓN

Arnold Pick, entre 1892 y 1906, reportó cuatro casos de pacientes con atrofia del lóbulo frontal y la porción anterior del lóbulo temporal, cuyas manifestaciones clínicas eran básicamente trastornos de conducta y afasia progresiva, lo que fue acuñado como Enfermedad de Pick<sup>(1)</sup>. Este epónimo pasó a ser la representación de un tipo infrecuente, casi exótico de demencia, que ocasionalmente era escuchado como referencia anecdótica ajena. Transcurrió casi un siglo desde estas publicaciones iniciales, hasta que dos grupos de investigadores, en Lund (Suecia) y Manchester (Gran Bretaña), casi de forma simultánea, comenzaron a publicar al final de la década de los 80, una serie de trabajos respecto a un tipo particular de demencia que compromete los lóbulos frontales y la porción anterior de los lóbulos temporales que podía ser definida como entidad clínica particular.

El término de Demencia Fronto-temporal (DFT) es usado para significar todos aquellos procesos degenerativos primarios de la porción anterior del cerebro, caracterizados por sus manifestaciones clínicas, hallazgos en neuroimágenes y elementos histopatológicos, que resultan de especial importancia para la psiquiatría, por su tendencia a presentarse como trastornos de conducta y personalidad; siendo una frecuente causa de demencia en las etapas media y tardía de la vida<sup>(2,5)</sup>.

Le enfermedad ha sido denominada de diversas formas a lo largo de estos últimos años, significando esto, más que un problema semántico, una verdadera fuente de controversia entre los autores, con diversas implicaciones de carácter taxonómico<sup>(1)</sup>. Así, en la literatura podrá encontrarse la misma entidad bajo denominaciones tales como Enfermedad de Pick (EP), Gliosis Subcortical Progresiva (GSP)<sup>(6)</sup>, Demencia Frontal del tipo No-Alzheimer (DFNA)<sup>(7)</sup>, Demencia Frontal (DF)<sup>(3)</sup>, Demencia Frontal sin histología distintiva (DFS-HD)<sup>(8-9)</sup>, Complejo de Desinhibición-Demencia-Parkinsonismo<sup>(10)</sup> y Demencia Hereditaria con Disfasia-Desinhibición (DHDD)<sup>(11)</sup>. Por consenso, los grupos de Lund y Manchester<sup>(12)</sup> decidieron denominarla DFT<sup>(12)</sup>, siendo probablemente el término más extendido y aceptado. Actualmente, en búsqueda de mayor claridad y precisión, la nomenclatura parece evolucionar hacia la de Degeneración Frontotemporal (DgFT)<sup>(13)</sup>.

Aunque la Enfermedad de Alzheimer (EA) continua siendo el tipo de demencia más frecuente en el mundo occidental, con una prevalencia estimada entre 60 y 80% de los casos de demencia<sup>(14,15)</sup>, se ha encontrado que muchos de los pacientes que anteriormente habían recibido el diagnóstico de EA, pueden ser actualmente incluidos dentro de los criterios de DFT

Diferentes estudios han sugerido que las DFT puede constituir entre el 10 y 20% de los casos de demencia que se inician durante el período presenil de la vida; presentando tan solo entre un 5 y "10% de este grupo, los cambios histológicos característicos de la EP <<sup>2,3,5,7,16</sup>>. En la mayoría de los casos, el inicio de la enfermedad ocurre en la etapa presenil de la vida, con un rango promedio de edad entre los 45 y 65 años y con un discreto predominio en varones; reportándose mayor incidencia familiar que en otros tipos de demencia [<sup>2,3,5,13,21,23</sup>].

#### PRESENTACIÓN CLÍNICA

El inicio de la DFT suele ser insidioso, con progresiva afección de la conducta y deterioro de la personalidad, siendo estos, los principales síntomas. Clínicamente no puede separarse la EP del resto de los tipos de DFT, pudiendo realizarse el diagnóstico diferencial sólo en los estudios postmortem (<sup>2,7</sup>). Quizás lo más llamativo y de presentación temprana, es la tendencia a la desinhibición, con frecuente rompimiento de normas sociales, falta de tacto, pobre sentido común y capacidad de introspección, impulsividad, ineficiencia e indiferencia ante las actividades laborales y del hogar, descuido del aseo y apariencia personal y eventual agresividad (2,16,24-26) Así mismo, puede observarse conducta de exploración y de utilización, tocando y tratando de usar todos los objetos que encuen-

tran a su paso. También, conducta estereotipada y perseverativa (<sup>2,21</sup>).

Se presenta además una marcada inquietud con gran distractibilidad, o por el contrario tendencia a la inercia y akinesia(<sup>21</sup>). La incontinencia urinaria suele ser relativamente precoz (<sup>2</sup>). Una observación frecuente es el cambio en los hábitos alimenticios, con deseo de comer especialmente alimentos ricos en carbohidratos y disminución de la capacidad de saciedad, lo que conlleva a un incremento de peso. A esta característica particular se la ha llamado "hiperoralidad"; los otros elementos reportados en el síndrome de Klüver Buey (conducta exploratoria con la boca e hipersexualidad), resultan menos frecuentes pero se pueden observar (<<sup>16,27</sup>>).

El afecto por lo general es aplanado, con falta de espontaneidad, marcada apatía y poca capacidad empática para con familiares y amigos lo cual, en muchas oportunidades, lleva a el aislamiento social. En otros casos, se puede presentar euforia, con marcada e in-apropiada jocosidad o humor pueril (<<sup>216,2428</sup>>). Es frecuente observar signos clínicos de lo que Blumer y Benson originalmente denominaron como tipos de personalidad pseu-dopsicopática y pseudodepresiva del síndrome del lóbulo frontal (24,29,30) como dato más curioso que frecuente, en un estudio reciente se reporta el desarrollo de cualidades artísticas de carácter plástico en pacientes con DFT (<sup>31,32</sup>).

Han sido descritas manifestaciones psiquiátricas de diversa naturaleza hasta en un 60% de los pacientes. Se destacan: depresión mayor y otros cuadros con humor depresivo hasta en un 15% de los casos; euforia o humor maniforme en un 7%; episodios psicóticos entre un 5 y 7%; y marcada hipocondriasis en el 10%. También se ha reportado trastorno obsesivo-compulsivo de inusual intensidad entre un 6% y 39% de los casos, siendo la conducta de verificación la más observada. Así mismo, puede apreciarse abuso de alcohol con mayor tendencia a accidentes, e incremento del hábito de fumar *vf.w&w*. No obstante la elevada prevalencia de psicopatología en la DFT, parece ser menos frecuente que en otros tipos de demencia como la EA<sup>(35-37)</sup>.

Al igual que en otros tipos de demencia, se ha encontrado una asociación entre DFT y Enfermedad de Neuronas Motoras (ENM)<sup>(38-44)</sup>. Usualmente, los signos de deterioro motor siguen al clásico cuadro de alteración conductual ya descrito, más pueden acompañarlo en su inicio e incluso en algunos casos preceder al mismo<sup>(43)</sup>. Generalmente se presenta debilidad muscular, atrofia con signos de parálisis bulbar progresiva, con síntomas poco prominentes de síndrome de neurona motora superior<sup>(39-43)</sup>. De igual manera, se han descrito casos ocasionales de hemiparesia progresiva<sup>(45)</sup>.

Curiosamente, el grueso deterioro nigral, evidenciado en la autopsia, contrasta con la ausencia de notables síntomas extrapiramidales; al parecer, la rápida progresión y la muerte temprana, calculada en un promedio de 3 años tras el inicio de los síntomas motores, impide el cabal desarrollo de los mismos<sup>(39/40)</sup>.

También debe distinguirse, la presencia de síntomas de parkinsonismo en la conocida DFTP-17, que como se mencionará más adelante, puede ser considerada un subgrupo particular de la DFT<sup>(46)</sup>. En ella se observa aplanamiento afectivo, temblor, rigidez, akinesia, trastornos de la marcha y otros tantos signos del cortejo parkinsoniano. Se describen dos grandes formas de presentación ligadas a la misma alteración cromosómica: Demencia con Degeneración Palido-Ponto-Nigral y CDDPA<sup><47></sup>.

Más allá de estas manifestaciones neurológicas específicas, en general se podría afirmar que durante las fases tempranas de la DFT el examen neurológico es normal, salvo en algunos casos donde se aprecia presencia de reflejos primitivos como los de "prensión", "succión" y reflejo plantar de extensión. En algunos pacientes se evidencian fasciculaciones, disartria y disfagia. Ya avanzada la enfermedad, el paciente puede mostrar signos extra-piramidales, inmovilidad con akinesia y rigidez, y en raras ocasiones, hasta accesos convulsivos del

tipo de las crisis parciales. Del mismo modo, ha sido reportada labilidad tensional con tendencia a la hipotensión<sup>(2,21)</sup>.

### CRITERIOS CLÍNICOS

De la extensa experiencia de los grupos de Lund y Manchester, surgen por consenso, los criterios para diagnóstico clínico de la DFT. En ellos se sistematiza sus manifestaciones a través de diferentes componentes fenomenológicos, como trastronos de conducta, afectivos, del lenguaje, signos físicos, exámenes paraclínicos, así como las características que respaldan o excluyen el diagnóstico<sup>(12)</sup>. Respecto a estos criterios, han sido publicados estudios que revelan gran agudeza diagnóstica, demostrada por SPECT, previa a la autopsia. No obstante, pueden surgir dudas operativas, ya que no se especifica la cantidad y la jerarquización de criterios para hacer el diagnóstico (ver Tabla 1).

### HALLAZGOS NEUROPSICOLÓGICOS

Algunos autores han encontrado manifestaciones precoces sutiles que fundamentalmente comprometen el área del lenguaje. Sin embargo, para que se hagan evidentes los síntomas cognitivos, suelen transcurrir meses o años<sup>(23,50-51)</sup>. Aunque resulta inusual, también es reportado un discreto compromiso de la memoria, que sólo se detectan con métodos neuropsicológicos específicos<sup>(517-52)</sup>. Hasta ya

avanzada la afección, estas alteraciones se pueden ver en el marco de una habilidad visoespacial intacta y una función intelectual global normal, lo que permite hacer diagnóstico diferencial con otros tipos de demencia<sup>(2,16,33-53)</sup>. Esto se evidencia en la adecuada realización de pruebas como la Figura Compleja de Rey-Osterrieth y las Matrices Progresivas de Raven<sup>(53)</sup>. Si bien los exámenes neuropsicológicos pueden ser sensibles, resultan poco específicos para diferenciar la DFT de otras afecciones degenerativas que comprometen a las mismas regiones cerebrales<sup>(48)</sup>.

Las alteraciones en el lenguaje se aprecian temprano en la evolución de la enfermedad. Se caracterizan por un discurso fatuo, vacío, carente de espontaneidad y con discreta logopenia; preservándose la articulación, fonología, sintaxis y capacidad de repetición<sup>(16,21)</sup>. También, puede existir anomia leve, donde usualmente está más comprometida la nominación de acciones (dinámica) que la nominación de objetos (estática). Lo anterior, parece ser una función del lóbulo frontal y bien podría servir como parámetro distintivo de la EA<sup>(54)</sup>.

Ya más avanzada la DFT, se acentúa el deterioro verbal con aparición de ecolalia y estenotipia de frases, comentarios y sonidos. Algunos autores consideran esto como una afasia dinámica o transcortical motora, dentro de la clasificación clásica de los síndromes afásicos

Tabla 1

---

**CRITERIOS CLÍNICOS DEL CONCENSO LUND-MANCHESTER PARA  
DIAGNÓSTICO DE DFT**

**CARACTERÍSTICAS DIAGNÓSTICAS CENTRALES**

**Trastornos de conducta**

- Inicio insidioso y progresión lenta.
- Pérdida temprana del cuidado personal (descuido de la higiene y apariencia personal).
- Pérdida temprana de las habilidades sociales (pérdida del tacto social, conducta ofensiva).
- Signos tempranos de desinhibición (sexualidad irrestricta, jocosidad inapropiada, conducta violenta, inquietud).
- Rigidez e inflexibilidad mental.
- Hiperoralidad (cambios dietéticos, sobreingesta, comidas novedosas, consumo de tabaco y/o alcohol excesivos, exploración oral de objetos).
- Conducta estereotipada y perseverativa (rumiación de pensamiento, manierismos como aplausos, canciones, bailes, preocupación ritualística como acumular, limpieza o vestirse).
- Conducta de utilización (exploración de objetos en el ambiente).
- Distractibilidad, impulsividad e impersistencia.
- Pérdida temprana de insight respecto al hecho de que su condición es debida a un cambio patológico del estado mental.

**Trastornos afectivos**

- Depresión, ansiedad, excesivo sentimentalismo, ideación suicida fija, delirio (temprano y evanescente).
- Hipocondriasis, preocupación somática inespecífica (temprana y evanescente).
- Despreocupación emocional (alejamiento e indiferencia emocional, apatía, pérdida de empatía y simpatía).
- Amimia.

**Trastornos del Lenguaje**

- Reducción progresiva del lenguaje (ausencia de espontaneidad y logopenia).
- Estereotipia de lenguaje (repetición de un limitado repertorio de palabras, frases o temas).
- Ecolalia y perseveración.
- Mutismo tardío.

**Orientación espacial y praxis conservadas**

(se encuentran intactas las habilidades para intercambiar con el ambiente).

**Signos físicos**

- Reflejos primitivos de aparición temprana.
  - Incontinencia de aparición temprana.
  - Akinesia, rigidez y temblor tardías.
  - Tendencia a la hipotensión y labilidad tensional.
-

### Exámenes paraclínicos

- EEG normal, aún después de que la demencia sea clínicamente evidente.
- Imagen cerebral (estructural, funcional o ambas): Predominante alteración frontal o anterotemporal o ambas.
- Neuropsicología: Falla severa de los test del lóbulo frontal en ausencia de severa amnesia, afasia o trastorno perceptual-espacial.

### Hallazgos que respaldan el diagnóstico

- -Inicio anterior a los 65 años.
- Antecedentes familiares de trastornos similares en parientes en primer grado.
- Parálisis bulbar, debilidad y pérdida de masa muscular, fasciculaciones (ENM).

### Características que excluyen el diagnóstico

- Inicio abrupto con eventos ictales.
- Trauma cráneo-encefálico relacionado con el inicio.
- Amnesia severa temprana.
- Desorientación espacial temprana, pérdida en los alrededores, dificultad en la localización de objetos.
- Apraxia severa temprana.
- Lenguaje logoclónico, con rápida pérdida del curso del pensamiento.
- Mioclonus.
- Déficits cortico-bulbares o córtico-espinales.
- Ataxia cerebelosa.
- Coreoatetosis.
- -EEG temprana y severamente afectado.
- Imágenes cerebrales (predominantemente con alteración post-central o con lesiones multifocales en RMN o TAC).
- Test de laboratorio que indiquen compromiso cerebral (esclerosis múltiple, sífilis, SIDA, encefalitis por herpes simple, etc.)

### Diagnósticos previos que excluyen la DFT

- Historia de alcoholismo crónico.
- Hipertensión sostenida.
- Historia de enfermedad vascular (tal como angina, claudicación, etc.)

(16,53,55) Aunque poco comunes, también se han descrito, en fases tempranas y medias de la enfermedad, casos de afasia parafásica con fluidez conservada y significativa dificultad en la comprensión (afasia de Wernicke), así como de afasia transcortical sensorial (afasia semántica) (2,16,53,55-57). Aunque ha reportado cierta dificultad para apreciar aspectos sutiles del lenguaje, tales como ironía y juego de palabras<sup>(58)</sup>. En su fase tardía, la DFT evoluciona hacia un progresivo mutismo<sup>(2,16,21)</sup>. El deterioro en el lenguaje puede ser evaluado a través de la subescala verbal del WAIS-R, el Examen Diagnóstico

para Afasias de Boston, y especialmente los Tests de Nominación Dinámica, que ofrecen la sensibilidad suficiente para detectar los cambios descritos<sup>(53)</sup>.

Aunque tradicionalmente se afirmaba que en la DFT no había compromiso de la memoria, recientemente se han reportado dificultades con las estrategias en el uso de información, más que con el almacenamiento de la misma<sup>(2,3,59)</sup>. La alteración mnésica se hace realmente evidente ya avanzada la enfermedad<sup>(52)</sup>. Se ha informado, en diferentes publicaciones, un compromiso más selectivo de la memoria de trabajo<sup>(2,16)</sup>, del recordar libre y mediante pistas (memoria explícita), así como de la curva de aprendizaje; estos hallazgos parecen orientar hacia un mayor deterioro del hipocampo y en apariencia más característico de la DFT tipo EP (53,60). Menos específicos y poco frecuentes, son casos avanzados con compromiso de la memoria episódica y semántica<sup>(16)</sup>.

Otras áreas cognitivas que pueden resultar afectadas son la atención sostenida, habilidad organizacional (capacidad de planeamiento) y otras funciones ejecutivas, propias del lóbulo frontal<sup>(2,16,21,24,58)</sup>. Resultan sensibles para estos cambios, pruebas neuropsicológicas tales como las Cartas de Wisconsin, Trail Making Test, Test de Stroop y Tests de Fluidez Verbal; donde usualmente se puede observar marcado

compromiso desde las fases tempranas<sup>(3,16,24,58)</sup>; del mismo modo, parece ser de utilidad el Test de Estimaciones Cognitivas, instrumento diseñado para evidenciar déficit en la capacidad de juicio y razonamiento<sup>(61)</sup>.

Algunos autores, han encontrado que en formas leves de la enfermedad, se observan alteraciones en los tests destinados a detectar dificultad en la toma de decisiones y en el aprendizaje por discriminación visual, presentándose intactos otros paradigmas relativos a disfunción de la corteza prefrontal<sup>(62,63)</sup>. En la fase terminal de la DFT, puede ser vista desorientación espacial y un deterioro cognitivo global, que dificulta enormemente establecer el diagnóstico diferencial con otras entidades que cursan con degeneración cortical (4,30,52,65-67) para los

médicos, podría resultar útil el EXIT25, prueba de breve y fácil aplicación, específico para funciones ejecutivas, que tiene una sensibilidad cercana al 100% en pacientes con DFT<sup>(64)</sup>. Otros tests de evaluación cognitiva breve como el MMSE, son pobres indicadores de DFT, ya que arrojan altos porcentajes de falsos negativos<sup>(16,64)</sup>.

#### ANATOMÍA FUNCIONAL

Los matices clínicos de la DFT tienen una correlación clara con la distribución funcional del proceso degenerativo a lo largo de un eje longitudinal (anteroposterior) y horizontal (izquierdo-derecho). Al



comprometerse los dos lóbulos frontales y la porción anterior de los temporales, se observa la clásica clínica de la demencia fronto-temporal, con prominentes cambios de conducta y personalidad

(2,16,24,27,68)

Cuando existe distribución asimétrica del proceso degenerativo, con atrofia predominante de las regiones frontotemporales izquierdas, puede emerger un síndrome de Afasia Progresiva Primaria (APP), definida como una alteración progresiva de la fluidez verbal que conduce al mutismo<sup>(69-72)</sup>.

Al comprometer el lóbulo temporal izquierdo, se presenta una Demencia Semántica (DS), entendida como pérdida progresiva de los significados de palabras y objetos<sup>(70-72)</sup>. La afeción temporal derecha, parece inducir más frecuentemente irritabilidad, impulsividad, alteraciones en la presentación personal, ideas fijas y limitadas, hipomimia e hiperprosexia<sup>(73)</sup>. Una muy rara forma de presentación, es la Proso-pagnosia Progresiva (dificultad en el reconocimiento facial), donde también se ve afectado fundamentalmente el lóbulo temporal derecho<sup>(74)</sup>.

Como es de esperarse, puede también observarse superposición de estos síndromes<sup>(69-72-75)</sup>. Así mismo, se ha encontrado emergencia de talento artístico en algunos pacientes con DFT, lo cual aparentemente se debe al deterioro funcio-

nal de la región anterior del lóbulo temporal a expensas del hemisferio dominante, preservándose buena parte del lóbulo frontal, especialmente la corteza dorsolateral. La mayoría de estos pacientes muestran habilidades visuales conservadas y mayor compromiso de la función verbal<sup>(31-32)</sup>. Ver figura 1.

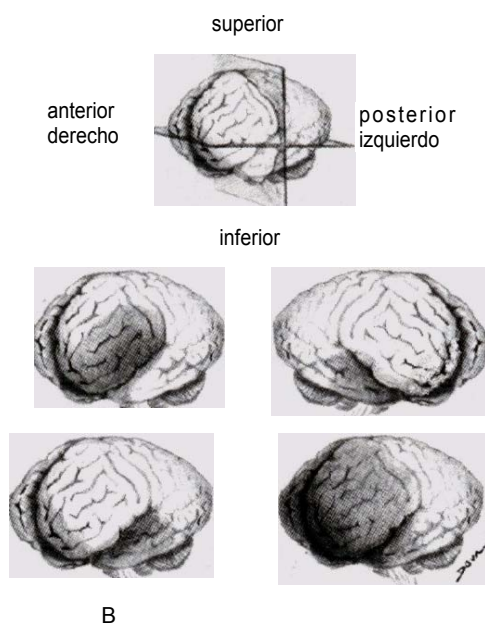
## EXÁMENES PARACLÍNICOS

### ELECTROENCEFALOGRAFÍA

La mayoría de los estudios sostiene que aún en fases avanzadas de la enfermedad el EEG resulta normal en un elevado porcentaje de casos, lo que indudablemente tendría importancia en el diagnóstico diferencial con otro tipo de demencias, especialmente con la EA, donde resultan típicas las alteraciones electrofisiológicas<sup>(0,5,8,12,21,22,52,65,66,76)</sup>

Fundamentalmente en pacientes con EP avanzada, al igual que en la EA, se han reportado alteraciones electroencefalográficas, en las que se evidencia disminución de la actividad alfa, ondas lentas difusas y excepcional actividad paroxística con evidencia clínica de convulsiones P<sub>4849</sub><sup>></sup>. Lejos de lo supuesto, la distribución topográfica de estas alteraciones, no se correlaciona necesariamente con las zonas de atrofia<sup>(2)</sup>. Investigaciones recientes, describen registros electroencefalográficos cuantitativos en DFT con elevada intensidad theta e interacciones sagitales en bandas de alta frecuencia<sup>(77)</sup>.

Figura 1



Distribución topográfica cortical y manifestaciones clínicas de la DFT: A) La afección predominante del lóbulo frontal izquierdo puede generar un cuadro de Afasia Progresiva Primaria. B) La distribución en el lóbulo temporal izquierdo desencadena una Demencia Semántica y emergencia de talento artístico. C) La atrofia localizada en el lóbulo temporal derecho induce cambios de conducta y puede producir Prosopagnosia Progresiva. D) El compromiso bilateral de los lóbulos frontales y de la porción anterior de los lóbulos temporales produce el clásico síndrome de DFT con superposición de los síntomas anteriores.

#### IMAGEN CEREBRAL

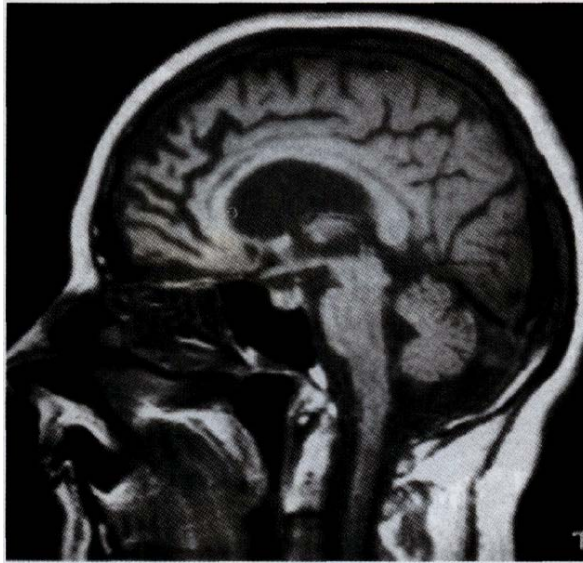Las imágenes estructurales como la TAC y RMN de cerebro, muestran en la mayoría de los casos atrofia frontal y temporal, con aumento de volumen de los ventrículos laterales y predominio de los cuernos anteriores (2,17,21,48,59,78-82) (figura 2).

Estos hallazgos son poco específicos y en general imposibilitan la

diferenciación con otras enfermedades que cursan con atrofia fron-totemporal, e incluso con la EA que presenta prominente compromiso de las porciones anteriores del cerebro<sup>(78/79)</sup>. Se ha descrito el uso de exposición de superficie hemisférica mediante RMN para valorar el grado y distribución de atrofia presentada en la DFT, encontrándose una significativa localización en

regiones anteriores, en **Figura 2**

comparación con pacientes con EA<sup>(83)</sup>. Una publicación reciente, muestra que la detección del incremento de intensidad de señal por RMN en la sustancia blanca, en fase T2, puede ser un método sensible e incluso específico, que distingue entre DFT y EA<sup>(84)</sup>.



Corte sagital en RMN de encéfalo que muestra acentuada atrofia de las regiones anteriores del cerebro

Las imágenes cerebrales funcio-

nales, resultan de especial importancia en la detección de la disminución de metabolismo o flujo sanguíneo, que afecta selectivamente las regiones anteriores del cerebro, aún cuando no se evidencian alteraciones en las imágenes estructurales

(2,19,48,69,80-82,85-90)

Este patrón, permite hacer una clara distinción entre la DFT, EA, Demencia Vascular (DV), y sujetos sanos<sup>(80,86-91)</sup>. Ver figura 3.

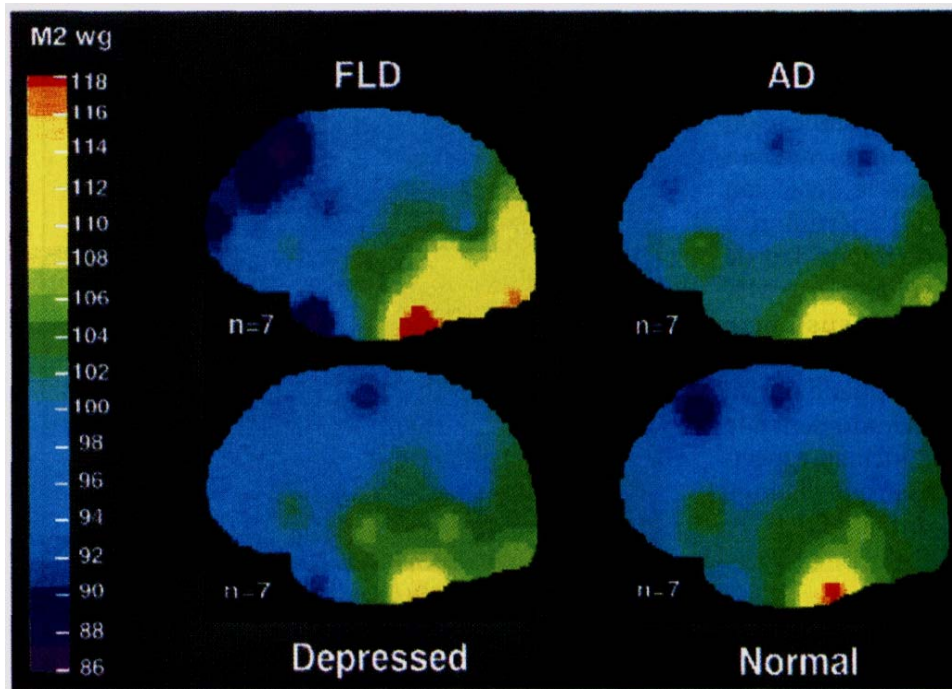
Son realmente escasos los estudios realizados con Espectroscopia Protonica por RMN en DFT; es importante mencionar el trabajo publicado en 1997 por Ernst y colaboradores, donde son analizadas de manera cuidadosa las imágenes por Espectroscopia de Hidrógeno en 14

pacientes con diagnóstico de DFT. En general, se encuentra reducción de los componentes N-Acetil-Aspartato y de Glutamato + Glutamina, ambos sugestivos de pérdida neuronal; así como incremento del Mioinositol, en aparente relación con aumento del contenido glial. Estos hallazgos fueron especialmente notorios en las regiones frontotemporales y se pudo diferenciar, por estos parámetros, hasta el 92% de los casos con DFT, de los pacientes con EA y sujetos sanos<sup>(92)</sup>.

### CURSO Y PRONÓSTICO

Las series de pacientes estudiadas por Gustafson y col., muestran una supervivencia variable de entre 3 y 17 años, con una media de 8,1 años,

Figura 3



siendo algo más prolongada (10,5 años) en los casos para el tipo EP<sup>(221)</sup>. Este tipo ha sido más estudiado, estableciéndose tres grandes fases, en nuestra opinión no muy diferentes a las observadas en otros tipos de DFT:

- 1) Alteraciones de personalidad y conducta con afección del juicio y trastornos de lenguaje.
- 2) Afasia y deterioro cognitivo con relativa conservación de la memoria y habilidades visoespaciales, y
- 3) Deterioro intelectual global, hi-pokinesia o akinesia, mutismo y relajación esfinteriana. La muerte usualmente es ocasionada por in-

fecciones de vías urinarias, pulmonares o por úlceras de decúbito<sup>(48)</sup>.

#### DIAGNÓSTICO DIFERENCIAL

Los cambios iniciales de conducta y personalidad en ausencia de manifestaciones cognitivas ostensibles, sumado a la presencia de co-morbilidad psiquiátrica frecuentemente retarda confunde el diagnóstico de DFT<sup><2,21></sup>.

El clásico cuadro clínico de APP se manifiesta como una anomia logopénica que puede derivar en un compromiso ulterior de la fluidez verbal, con parafásias tanto semánticas como fonéticas, pudiendo pre-

sentarse como diferentes tipos de afasia expresiva<sup>(57, 94, 97)</sup>, acompañada o no, de otros trastornos cognitivos<sup>(56, 71, 98, 101)</sup>. La APP está ligada a la DFT, y su diferenciación, si es que cabe, parece estar únicamente determinada por la distribución topográfica de la degeneración cortical, ya que en principio, ambas entidades forman parte de la misma atrofia lobar, presentando quizá, un espectro histopatológico común<sup>(7, 9, 12, 56, 100, 101)</sup>

Se ha pensado que la DS podría formar parte del espectro de la DFT, aunque aún resultan poco claras sus características neuropatológicas y etiológicas<sup>(2, 102, 103)</sup>.

En general, es materia de controversia el estatus nosológico de la relación DFT-ENM. Mientras algunos autores sostienen que se trata de enfermedades independientes e intercurrentes<sup>(43, 44)</sup>, otros plantean una interfase entre la DFT y la ENM clásica sin demencia<sup>(38, 39)</sup>. Así mismo, se discute la existencia real de esta última entidad, ya que aún cuando no se observan manifestaciones cognitivas, se han descrito alteraciones sutiles en las pruebas neuropsicológicas destinadas a evaluar el lóbulo frontal<sup>(9, 40)</sup>. De hecho, actualmente toma fuerza la hipótesis de una superposición genética o al menos neuropatológica y hasta clínica de ambas entidades<sup>(9)</sup>. También, se ha encontrado una asociación entre la Afasia Progressiva Primaria (APP) y la ENM<sup>(104)</sup>.

En la DCB, el diagnóstico diferencial no es complicado clínicamente, ya que se observa akinesia y rigidez progresiva de las extremidades, además de distonía, mioclonus, trastornos de la marcha y el equilibrio, apraxia y fenómeno del "miembro ajeno"<sup>(105)</sup>.

Por otra parte, la ausencia de compromiso oculomotor, permite realizar diagnóstico diferencial con la PSP<sup>(2, 9)</sup>.

No parece complicada la distinción de la DV, ya que aunque esta se pueda limitar tempranamente a las regiones anteriores del cerebro, el inicio tiende a ser más agudo, la clínica de mayor intensidad y usualmente las imágenes estructurales y funcionales dan un patrón específico de distribución no uniforme ("parches")<sup>(106, 107)</sup>.

Si bien la mayoría de los autores concuerdan en que la EA y la DFT son entidades claramente diferenciables<sup>(32, 24, 108)</sup>, ocasionalmente, los pacientes con EA se presentan con cambios conductuales y compromiso funcional con un predominio frontal detectado por SPECT<sup>(87)</sup>. Aún más, cuando la DFT se encuentra en fase avanzada con severo déficit cognitivo, resulta difícil diferenciarla de la EA *w&tww*. por el contrario, hay trabajos que aseguran que es posible realizar un diagnóstico diferencial a través de un adecuado análisis fenomenológico retrospectivo, basado en los cambios conductuales y síntomas

psiquiátricos, sin tomar en cuenta variables cognitivas<sup>(26-112)</sup>. Incluso, se propone que las diferencias conductuales y cognitivas entre ambas entidades no están directamente relacionadas con la severidad de la demencia, siendo estas estables durante su curso<sup>(24)</sup>.

En las manifestaciones sintomáticas, resulta específico de DFT, la presencia de conducta regresiva e impulsividad, descuido personal, trastornos de la ingesta, conducta perseverativa y reducción de lenguaje<sup>(24-113)</sup>. Por otra parte en la EA, apenas se aprecia baja motivación y entecimiento; estas variables parecen ser tanto o más sensibles que las imágenes funcionales cuando se plantea una diferenciación entre ambas afecciones<sup>(24)</sup>.

En contraste con el curso habitual de la DFT, en la EA se observa un deterioro cognitivo temprano, fundamentalmente de la memoria episódica anterógrada, memoria semántica y de las habilidades visoespaciales, a las que gradualmente se suman afasia amnésica, agnosia, apraxia y dificultades en lectoescritura<sup>(3-16-114-115)</sup>. Los síntomas conductuales propios de deterioro frontal, tales como inquietud, agitación, impulsividad y ocasionalmente elementos del síndrome de Klüver-Bucy, se observan en fases avanzadas de la EA<sup>(5-1651)</sup>. Como claro elemento diferencial con la DFT, las imágenes cerebrales de la EA en su aspecto funcional y estructural, re-

velan inicialmente, mayor compromiso temporoparietal bilateral, con notable hipoperfusión e hipometabolismo de estas regiones<sup>(16-117-118)</sup>. (Tabla 2)

## ANATOMÍA PATOLÓGICA

### HALLAZGOS MACROSCÓPICOS

Como cambio inespecífico, se describe atrofia cerebral, la cual resulta más marcada en los lóbulos frontales y la porción anterior de los lóbulos temporales, pero que excepcionalmente puede afectar la porción posterior de estos últimos, así como los lóbulos aprietales, respetando siempre las regiones occipitales<sup>(9,18,43,68,119)</sup>. La atrofia cortical descrita para el tipo histológico denominado "Degeneración del Lóbulo Frontal", resulta leve y menos circunscrita que para el tipo "EP", donde puede verse marcada atrofia frontotemporal, incluso de la variedad conocida como "filo de cuchillo"<sup>(221)</sup>. En la EP ha sido descrita una variante generalizada con extensión del proceso degenerativo al núcleo caudado y que suele comenzar a edades más tempranas<sup>(48,120)</sup>. En el mismo modo, en la DFT + ENM, se ha descrito menor extensión de la atrofia<sup>(68)</sup>. Típicamente, se presenta dilatación de los ventrículos laterales, particularmente en sus cuernos frontales<sup>(10)</sup>. Aunque inusuales, se ven cambios macroscópicos en los ganglios basales, tálamo, amígdala e hipocampo<sup>(2,9,21,68)</sup>. La ausencia de atrofia del hipocampo, detectada por resonan-

Tabla 2

<b>DIAGNOSTICO DIFERENCIAL ENTRE DFT Y EA</b>		
	<b>DFT</b>	<b>EA</b>
<b>Inicio</b>	Presenil	Presenil o senil
<b>Historia familiar</b>	En un 50 % o más de los casos	En un 20 a 30 % de los casos
<b>Presentación clínica</b>	Cambios de conducta y personalidad a los que se suman tardíamente síntomas cognitivos.	Inicialmente trastornos de memoria y orientación espacial. Aparición tardía de alteraciones conductuales
<b>Lenguaje</b>	Inicialmente discurso vacío y falta de espontaneidad, que progresa hacia una afasia sin fluidez y posteriormente hacia una desintegración del lenguaje con mutismo.	Inicialmente anomia secundaria a trastorno de memoria a la que tiende a sumarse con el curso de la enfermedad, afasia sin compromiso de la fluidez.
<b>Memoria</b>	Compromiso no prominente de la memoria de trabajo.	Compromiso prominente de la memoria episódica anterógrada a la que se suma deterioro de la memoria semántica.
<b>Integración visoespacial</b>	Conservada hasta estadios avanzados de la enfermedad	Comprometida precozmente.
<b>Funciones frontales</b>	Marcado deterioro	Conservada hasta estadios finales de
<b>EEG</b>	Normal hasta avanzada la enfermedad	
<b>Imágenes</b>	Compromiso frontotemporal	
<b>Patología</b>	Inespecífica, células o cuerpos de Pick, degeneración de motoneuronas	Placas seniles, ONF, depósitos amiloides.

ONF: ovillos neurofibrilares

la enfermedad

Cambios inespecíficos

Compromiso parietotemporal

da magnética volumétrica, podría ser un parámetro que permite diferenciar DFT de EA <sup><121)</sup>.

#### HALLAZGOS MICROSCÓPICOS

En general, se presenta importante pérdida neuronal, cambios espongiiformes y marcada gliosis, primordialmente distribuidos en las capas superficiales de la corteza

frontotemporal (2,9,12,21,68,94,119,122). <sup>Es</sup> los cambios se observan en especial en la convexidad frontal (en su circunvolución media), lóbulo de la ínsula, región anterior del cíngulo y porción anterior de los lóbulos temporales <sup>(3/10)</sup>.

Hay desacuerdo con respecto al estado del hipocampo, ya que al-

gunos autores proponen degeneración con pérdida neuronal variable, principalmente en las regiones CAÍ y del subiculum <sup>(8,119)</sup>, mientras otros aseguran que esta estructura está casi indemne, tan solo con escasa astrocitosis<sup>(3)</sup>. En casos excepcionales se observa discreto compromiso del cuerpo estriado, núcleos basales, locus cerúleo y porciones posteriores del cerebro <sup>(2,8,9)</sup>.

El estudio celular revela pérdida y estrechamiento neuronal, fundamentalmente a expensas de las células piramidales, pudiendo estar presentes, como signos de degeneración, estrechas "neuronas fantasmas" y fragmentación neuronal con manchas hipocrómicas <sup>(2,9,12)</sup>. Del mismo modo, se ha documentado compromiso sináptico importante, con reducción cuantitativa <sup>(122)</sup>, además de degeneración esferoidal de los terminales presinápticos <sup>(106)</sup>. Al parecer, la astrocitosis puede ser notable, pudiendo encontrar correlato en altos los niveles de SIOObeta, una proteína ligada al calcio, encontrada en los astrocitos <sup>(106)</sup>. Cambios del tipo EA están ausentes salvo ocasionalmente en pacientes de edad avanzada<sup>(119)</sup>.

Las células de Pick, presentes específicamente en el tipo homónimo de DFT<sup>(9)</sup>, se observan con mayor frecuencia en hipocampo y amígdala, como células "infladas" o "abalonadas" en proceso de cromatolisis y con núcleo desplazado. Del mismo modo, pueden hallarse inclu-

siones intracitoplasmáticas densas (Cuerpos de Pick), sin correlación con partículas virales <sup>(48)</sup>. Aunque resulta motivo de controversia, los cuerpos de Pick no son condición *sine qua non* para el diagnóstico de la enfermedad <sup>(123)</sup>.

Más allá de la distribución topográfica, realmente son escasas las diferencias neuropatológicas entre la DFT y la asociación DFT-ENM, observándose en esta última, cambios más extensos en localizaciones subcorticales (estriatum, tálamo y sustancia nigra). Como es de esperarse, están involucradas las neuronas motoras superiores e inferiores, cuestión que se evidencia por una degeneración en los tractos piramidales medulares. También se ha descrito pérdida de las neuronas motoras en los cuernos anteriores en la médula espinal, así como en el núcleo del hipogloso <sup>(9,25,39)</sup>. Del mismo modo, las células de Betz en la corteza motora están desaparecidas o seriamente estrechadas

<sup>(39,104)</sup> Al

ENM, se encuentran preservados los núcleos basales de Meynert, el locus cerúleo y el rafe dorsal, y no es posible evidenciar cuerpos de Lewy, de Pick u ovillos neurofibrilares (ONF). Las placas argirofínicas

son escasas o están también ausentes <sup>(39,56,104)</sup>

En la DFTP-17, se ha descrito atrofia de la corteza frontal y temporal, así como de los ganglios basales y sustancia negra. En la mayo-



ría de los casos, estos hallazgos se acompañan de pérdida neuronal y gliosis <sup>(46-124)</sup>. La APP resulta poco específica, pudiendo presentar lesiones similares a la DFT con o sin cuerpos de Pick, patología propia de la EA u otros cambios no específicos con o sin inclusiones tipo Enfermedad Difusa por Cuerpos de Lewy, DCB (ws.iou.iou^ Lo anterior, parece definir la APP como un síndrome clínico, más que como una entidad nosológica particular.

### INMUNOQUÍMICA

El área de la inmunohistoquímica promete la posibilidad de reclasificar al síndrome aún oscuro de la DFT, arrojando además luces a su etiología y fisiopatología.

En la DFT tipo "Degeneración Frontal" están ausentes los ONF, así como también las placas argirofílicas o están presentes en escasa cantidad, lo que tradicionalmente le ha conferido la nominación: "sin histología distintiva" <sup>(9)</sup>. Más actualmente, se sabe que pueden observarse neuronas corticales "infladas" que resultan aB cristalina reactivas <sup>t<sup>126-127</sup></sup>, además de reacción tau y betatubulina positiva en los esferoides degenerativos observados en algunos terminales presinápticos, lo que parece obligar a una reconsideración de esta denominación inicial <sup>(106-128)</sup>. En la asociación DFT-ENM, se evidencian inclusiones de ubiquitina negativas para tau y aB cristalina, distribui-

das en de la corteza frontal, giro dentado del hipocampo, así como, en las células nigrales, neuronas hipoglosales y espino-motoras <sup>(12,40,119,129,130)</sup>

En la DFTP-17 están presentes ONF-tau positivos localizados en las neuronas y células gliales afectadas, pero con ausencia de depósitos de b amiloide, característica propia de la EA <sup>w. TM<sub>w</sub></sup>

En el tipo EP, los cuerpos y células de Pick, son inmunorreactivas para tau, ubiquitina, cromogranina A y plasma B cristalina <sup>(<>-TM<sub>w</sub></sup>. Del mismo modo, pueden observarse ONF-tau positivos al igual que en la EA, pero diferenciando de ésta, en la composición de la tau aberrante (55 y 64 kDa doublet) <sup><<sup>128-131</sup>></sup>.

Lo expuesto, permite realizar diagnóstico diferencial entre patología demencial, así los cuerpos y células de Pick, con sus características propias, pueden ser distinguidos de los cuerpos y células de Lewys y de las células infladas de la PSP <sup>(132)</sup>. En la misma línea, como se mencionó anteriormente, la proteína tau aberrante presente en muchas de estas entidades, puede tener características específicas distintivas en la DFTP-17, EA, PSP y Enfermedad Difusa por Cuerpos de Lewys <sup><<sup>128,131</sup>></sup>.

### CRITERIOS DIAGNÓSTICOS HISTOPATOLÓGICOS

El grupo de Lund-Manchester en 1994, establece sin mayor significa-

Tabla 3

---

**CRITERIOS DEL CONCENSO LUND-MANCHESTER PARA EL DIAGNOSTICO NEUROPATOLÓGICO DE DFT**

**TIPO DEGENERACIÓN DEL LÓBULO FRONTAL**

**Cambios macroscópicos**

• Atrofia leve y simétrica de las circunvoluciones de los lóbulos frontales y anterotemporales, no bien limitada y diferente al tipo "filo de cuchillo", en pocos casos puede ser severa. Ensanchamiento frontal del sistema ventricular. Usualmente no se presenta importante atrofia del cuerpo estriado, amígdala o hipocampo, aunque en algunas oportunidades puede observarse severo compromiso de estas regiones.

**Distribución de los cambios microscópicos**

• Los cambios son vistos en la corteza de la convexidad frontal, algunas veces en la corteza orbito-frontal, frecuentemente en el tercio anterior de la corteza temporal, y en la porción anterior (raramente posterior) del giro de la cíngula. El giro temporal superior se observa preservado.

• La corteza parietal está medianamente envuelta en pocos pacientes, especialmente en raros casos

• En algunos pacientes con pronunciada conducta estereotipada, se observa menor compromiso neocortical y mayor deterioro del cuerpo estriado, amígdala e hipocampo (en el futuro, este podría considerarse un subtipo diferente).

**Características microscópicas en la sustancia gris**

• Microvacuolización y leve a moderada gliosis astrocítica afectando las láminas I - III, en oportunidades prevalece uno u otro cambio.

• Hay atrofia y pérdida neuronal en las láminas I y III, mientras la lámina V es levemente afectada, siendo la atrofia mayor que la pérdida neuronal. Ocasionalmente existen unas pocas neuritas distróficas.

• No existen cuerpos de Pick, neuronas inflamadas o cuerpos de Lewis. Los ensayos bioquímicos paratau o ubiquitina resultan negativos.

• En la sustancia nigra de algunos pacientes, hay leve a moderada pérdida de neuronas pigmentadas.

**Características microscópicas en la sustancia blanca**

Es observada gliosis astrocítica de la sustancia blanca en las fibras subcorticales en U. Existe gliosis astrocítica muy leve en la sustancia blanca más profunda, algunas veces con muy escasa atenuación y pérdida de mielina. La distribución está relacionada con los cambios en la sustancia gris. En algunos casos también existe compromiso isquémica de la sustancia blanca.

**TIPO PICK**

**Cambios macroscópicos**

• Tienen la misma distribución topográfica de la degeneración del lóbulo frontal, generalmente de V mayor intensidad y circunscripción. Es común, asimétrica y está presente atrofia del cuerpo estriado. 7

---

### Distribución de los cambios microscópicos

- Esta es la misma que la de la degeneración del lóbulo frontal, de acuerdo con la distribución gruesa.

### Características microscópicas en la sustancia gris y blanca

- Están envueltas todas las capas corticales, con neuronas intactas y cuerpos de Pick, los cuales son argirofílicos; y presencia de tau y ubiquitina inmunoreactivas. Existe más intensa involucración de la sustancia blanca. Pueden ser incluidos pacientes con intensa astrocitosis pero sin neuronas infladas o inclusiones o ambas.

### TIPO ENFERMEDAD DE NEURONA MOTORA

#### Cambios macroscópicos

- Se observan los mismos que en la degeneración del lóbulo frontal, pero usualmente menos severos.

#### Distribución de los cambios microscópicos y características de la sustancia gris y blanca

- Estos son los mismos observados en la degeneración del lóbulo frontal. Hay degeneración medular de la neurona motora, afectando niveles cervical y torácico más que lumbar o sacro. Hay mayor pérdida de células en las columnas mediales que en las columnas laterales. Las neuronas motoras en la capa II de los lóbulos frontales y temporales, y las neuronas del giro dentado del hipocampo muestran inclusiones ubiquitina positiva pero no argéntica o tau reactivas. La pérdida de células en la sustancia nigra es severa en muchos pacientes. Se puede observar también degeneración del hipogloso.

#### CARACTERÍSTICAS QUE DETERMINAN EXCLUSIÓN DIAGNÓSTICA

- Placas seniles.
- Depósitos amiloideos difusos.
- Angiopatía amiloidea con anticuerpos anti-b-proteína.
- Fibrillas o neuropil-fibrillas con anti-tau y/o ubiquitina más de lo esperado para la edad.
- Proteína de Prion presente con anticuerpos anti-prion positivos

ción etiológica, tres grandes patrones histológicos descriptivos dentro de la DFT:

- 1) Tipo Degeneración Frontal.
- 2) Tipo EP, y
- 3) Tipo ENM; aclarando que futuros estudios podrían definir un patrón genético que englobe estos tipos como un espectro etiológico, o por el contrario, que cada una de estas manifestaciones histopatológicas llegue a reflejar distintos pro-

cesos, gobernados por mecanismos genéticos o moleculares particulares <sup>(12)</sup> (Tabla 3).

En 1996 el grupo de neuropatología de la Salpêtrière (París), propone una forma simplificada de criterios diagnósticos histopatológicos para DFT:

- 1) Si existe una atrofia frontotemporal severa, con marcada pérdida neuronal y astrocitosis, numerosas células infladas y características in-

clusiones tau y ubiquitina positivas el diagnóstico será de EP.

2) Signos de compromiso motor (muchas veces no notados por el clínico) con leve atrofia cortical y escasa espongiosis de las capas II y III, garantizan el diagnóstico de degeneración de DFT-ENM. Las inclusiones ubiquitina positiva pueden ser útiles marcadores específicos.

3) Cuando no existen ni inclusiones de Pick, ni ENM, el diagnóstico puede ser DFSHD<sup>(95)</sup>.

### ETIOLOGÍA

La mayoría de los estudios en esta área se han desarrollado en el campo genético. Resulta desconcertante la literatura a este respecto, con un espectro que va desde la propuesta de la DFT como una afección esporádica sin una fuerte historia familiar o<sup>33,135</sup>, hasta autores que asumen de manera más categórica el origen genético del problema, proponiendo además a la DFT como una simple expresión fenotípica de un grupo mayor de patologías con un mismo sustrato genotípico<sup>(13,136)</sup>. En reportes recientes, se ha documentado que cuando se tienen familiares en primer grado con DFT, se presenta un riesgo hasta 3,5 veces mayor que la población general de padecer esta entidad<sup>(137)</sup>; considerando que la forma familiar de DFT, sería heredada siguiendo un patrón autosómico dominante<sup>(138)</sup>.

El hallazgo más consistente en los diversos trabajos, es relación entre alteraciones en el cromosoma 17 y algunos tipos de DFT que cursan con síntomas motores. Dicha relación parece comprometer específicamente al locus 17q21-22, segmento responsable de la síntesis de la proteína microtubular tau (10,48,133,135,136,139-142). Recientemente, se ha denominado este particular subgrupo como Demencia Pronto-temporal con Parkinsonismo ligada al cromosoma 17 (DFTP-17), heredada como entidad autosómica dominante<sup>(133)</sup> y que se incluye dentro de la interesante clasificación naciente de las taupatologías, caracterizadas por la presencia de inclusiones ricas en formas de fosforilación aberrante de esta proteína<sup>(134)</sup>.

Inicialmente, los estudios genéticos fueron realizados con cuadros clínicos de diferente denominación, teniendo como elemento común el de tener DFT entre sus manifestaciones patológicas: EP, DFT con Enfermedad de Neuronas Motoras (DFT-ENM)<sup>(133,134)</sup>, CDDPA<sup>(10,139)</sup>, DHDD<sup>(11)</sup>. Por otra parte, inclusiones o depósitos de tau pueden observarse también en patologías que típicamente cursan sin DFT como la Esclerosis Lateral Amiotrófica de Guam/Complejo Demencia-Parkinsonismo, PSP, DCB; existiendo algunas publicaciones que reportan ocasional superposición clínica de estas afecciones con la DFT<sup>(136)</sup>; lo que ha permitido ha-

cer la inferencia de un origen genético común, con diferentes manifestaciones fenotípicas probablemente derivadas de mutaciones dentro del mismo segmento cromosómico (<sup>13-133</sup>). En la misma línea de investigación, se ha descrito recientemente la asociación entre el cromosoma 19, específicamente el locus 19q13 y la Osteodisplasia Li-pomembranosa Poliquística con Leucoencefalopatía Esclerosante; enfermedad hereditaria recesiva de escasa incidencia, caracterizada por quistes óseos sistémicos y DFT presenil progresiva, que ocasiona muerte temprana en las personas que la padecen (<sup>144</sup>). Así mismo, recientemente se implica una proción del cromosoma 3 (<sup>145</sup>).

Aunque existen elementos clínicos e histológicos comunes entre la DFT y la enfermedad por priones (<sup>146</sup>), no se ha encontrado vínculo genético entre estas entidades (<sup>147</sup>).

Otro aspecto de inusitado interés, es el riesgo de padecer DFT ante la presencia del gen de la apolipoproteína E, siendo dicha proteína, como es sabido, un hallazgo propio de la EA (<sup>148,149</sup>). Esta proposición resulta aún poco consistente, ya que hay autores que afirman exactamente lo contrario (<sup>150</sup>).

Al igual que en otras enfermedades degenerativas, se ha pensado que el estrés oxidativo podría jugar un rol en la génesis de la DFT (<sup>151</sup>).

## TRATAMIENTO

Existen pocas publicaciones destinadas específicamente al tratamiento farmacológico de la DFT; hay un reporte de dos casos de DFT con depresión que han respondido a tratamiento con litio y paroxetina, probablemente por incremento de la actividad serotoninérgica postsináptica (<sup>152</sup>). El protocolo con mayor número de casos hasta ahora publicado, es un estudio abierto con 11 pacientes tratados con ISRS (Fluoxetina, Sertralina o Paroxetina), encontrándose mejoría significativa, al menos en la mitad de los sujetos, de los síntomas depresivos, compulsiones, desinhibición y deseos de consumir carbohidratos (<sup>153</sup>). Existen estudios realizados con Idaxozan (un agonista selectivo  $\alpha_2$  adrenérgico) que muestran importante mejoría de funciones ejecutivas y memoria episódica con incremento del déficit de memoria de trabajo en los pacientes con DFT

(<sup>154,155</sup>)

Basado en el hallazgo de disminución de difosfato de tiamina en la corteza frontal de pacientes con DFT, y en la consabida necesidad de esta sustancia para la síntesis de neurotransmisores, hay autores que proponen emplear tiamina en estudios terapéuticos, pero esto no ha sido hasta el momento explorado (<sup>156</sup>).

El manejo de las DFT, es pues aun poco claro y esperanzador pues

ademas de fármacos dirigidos a mejorar algunas de las manifestaciones psiquiátricas no hay datos acerca de tratamientos específicos para los síntomas demenciales. Se

espera que con los estudios de la etiología y la fisiopatología de la enfermedad se desarrollen alternativas terapéuticas que permitan mejorar su pronóstico.

## REFERENCIAS

1. Kertesz A. Arnold Pick: A historical introducción. En: *Pick's disease and Pick's complex* (A Kertesz & D Muñoz eds); Wiley-Liss, NY, 1998:13-21
2. Lyshman WA: *Senile Dementias, Presenile Dementias and Pseudodementias*. En: *Organic Psychiatry: The Psychological Consequences of Cerebral Disorder* de WA Lyshman. Ed. Blackwell Science, Inc. Third Edition. 1998:428-506.
3. Neary D, Snowden JS, Northen B, Gouldin P. Dementia of frontal lobe type. *J Neurol Neurosurg Psychiatr* 1988;51:353-361.
4. Miller BL, Darby AL, Swartz JR y col. Dietary changes, compulsions and sexual behavior in frontotemporal degeneration. *Dementia* 1995;6:195-199.
5. Gustafson L. Frontal lobe degeneration of non-Alzheimer type. II Clinical picture and differential diagnosis. *Arch Gerontol Geriatr* 1987;6:209-223.
6. Neumann MA, Cohn R. Progressive subcortical gliosis, a rare form of presenile dementia. *Brain* 1967;90:405-418.
7. Brun A. Frontal lobe degeneration of non-Alzheimer type. I. Neuropathology. *Arch Gerontol Geriatr* 1987;6:193-208.
8. Knopman DS, Mastri AR, Frey WH y col. Dementia lacking distinctive histologic features. *Neurology* 1990;40:251-256.
9. Erisi MM. Other degenerativos diseases causing dementia. En: *The neuropathology of dementia* de MM Esiri y JH Morris. Cambridge University Press 1997:241-259.
10. Lynch T, Sano M, Marder KS y col. Clinical characteristics of a family with chromosome 17-linked disinhibition-dementia-parkinsonim-amyotrophy complex. *Neurology* 1994;44:1878-1884.
11. Lendon CL, Lynch T, Norton J y col. Hereditary dysphasic disinhibition dementia. A frontotemporal dementia linked to 17q21-22. *Neurology* 1998; 50:1546-1555.
12. Brun A, Englund B, Gustafson L y col. Consensus statement. Clinical and neuropathological criteria for frontotemporal dementia. Lund and Manchester Groups. *J Neurol Neurosurg Psychiatry* 1994;57:416-418.
13. Kertesz A, Muñoz D. Pick's disease, frontotemporal dementia and Pick complex. *Emerging concepts*. *Arch Neurol* 1998;55:302-304.
14. Cooper B. The epidemiology of dementia. En: *Psychiatry in Elderly* de R Jacoby y C Oppenheimer. Oxford University Press, Oxford 1991: 574-585.
15. Jorm AF, Korten E, Henderson AS. The prevalence of dementia; a quantitative integration of the literature. *Acta Psychiatr Scand* 1987;76:465-479.
16. Gregory CA, Hodges JR. Clinical features of frontal lobe dementia in comparison to Alzheimer's disease. *J Neural Transm* 1996;[Suppl] 47:103-123.
17. Miller BL, Cummings JL, Villanueva-Meyer J y col. Frontal lobe degeneration: Clinical, neuropsychological and SPECT characteristics. *Neurology* 1991;41:1374-1382.
18. Gregory CA, Hodges JR. Dementia of frontal lobe type and the focal lobar atrophies. *Int Rev Psychiatry* 1993;5:397-406.
19. Neary D, Snowden JS, Bowen DM y col. Neuropsychological syndromes in presenile dementia due to cerebral atrophy. *J Neurol Neurosurg Psychiatry* 1986;49:163-164.
20. Neary D, Snowden JS, Mann DMA. The clinical pathological correlates of lobar atrophy. *Dementia* 1993;4:154-159.
21. Gustafson L, Brun A, Passant U. Frontal lobe degeneration of non-Alzheimer type. En: *Unusual Dementias* de MN

- Rosson BaillièreTindall, London 1992:463-465.
22. Neary D, Snowden JS. Dementia of the frontal lobe type. En *Frontal lobe function and dysfunction de HS Levin, HM Eisenberg, AL Sentón*. New York, Oxford University Press, 1991:304-317.
  23. Gustafson L. Clinical picture of frontal lobe degeneration of non-Alzheimer type. *Dementia* 1993;4:143-148.
  24. Lindau M, Almkvist O, Johansson SE, Wahlund LO. Cognitive and behavioral differentiation of frontal lobe degeneration of the non-Alzheimer type and Alzheimer's disease. *Dement Geriatr Cognitive Disord* 1998;9:205-213.
  25. Pfeffer A, Luczywek E, Golebiowski M, Czyzewski K, Barcikowska M. Frontotemporal dementia: an attempt at clinical characteristics. *Dement Geriatr Cogn Disord* 1999;10:217-220
  26. Galante E, Muggia S, Spinnler H, Zuffi M. Degenerative dementia of the frontal type. Clinical evidence from 9 cases. *Dement Geriatr Cogn Disord* 1999;10:28-39
  27. Cummings JL, DuChen LW. Klüver-Bucy syndrome in Pick's disease: clinical and pathological correlations. *Neurology* 1981;31:1415-1422.
  28. Lavenau I, Pasquier F, Lebert F, Petit H, Van der Linden M. Perception of emotion in frontotemporal dementia and Alzheimer disease. *Alzheimer Dis Assoc Disord* 1999;13:96-101
  29. Blumer D, Benson DF. Personality changes with frontal and temporal lobe lesions. En *Psychiatric Aspects of Neurologic Disease de Df Benson y D Blumer* D: Gruñe & Stratton, New York 1975:151 -170.
  30. Miller BL, Chang L, Mena I y col. Progressive right frontotemporal degeneration: clinical, neuropsychological and SPECT characteristics. *Dementia* 1993; 4:204-213.
  31. Miller BL, Cummings J, Mishkin F, y col. Emergence of artistic talent in frontotemporal dementia. *Neurology* 1998;51:978-982.
  32. Miller BI, Pontón M, Benson DF y col. Enhanced artistic creativity with temporal lobe degeneration. *Lancet* 1996;348:1744-1755.
  33. Méndez MF, Selwood A, Matri AR, Frey WH. Pick's disease versus Alzheimer's disease: a comparison of clinical characteristics. *Neurology* 1993;43:289-292.
  34. Méndez MF, Perryman KM, Miller BL y col. Compulsive behaviors as presenting symptoms of frontotemporal dementia. *J Geriatr Psychiatry Neurol* 1997; 10:154-157.
  35. Berrios GE, Brook P. Delusions and psychopathology of the elderly with dementia. *Acta Psychiatr Scand* 1985;72:296-301.
  36. Burns A, Jacoby R, Levy R. Psychiatric phenomena in Alzheimer's disease. I Disorders of thought content. *Br J Psychiatry* 1990;157:72-76.
  37. Burns A, Jacoby R, Levy R. Psychiatric phenomena in Alzheimer's disease. II Disorders of perception. *Br J Psychiatry* 1990;157:76-91.
  38. Hudson AJ. Amyotrophic lateral sclerosis and its association with dementia, parkinsonism and other neurological disorders: a review. *Brain* 1981;104:217-247.
  39. Neary D, Snowden JS, Mann DMA, Northen B y col. Frontal lobe dementia and motor neuron disease. *J Neurol Neurosurg Psychiatr* 1990;53:23-32.
  40. Talbot PR. Frontal lobe dementia and motor neuron disease. *J Neural Transm* 1996[Suppl]47:125-132.
  41. Mitsuyama Y, Takamiya S. Presenile dementia with motor neuron disease in Japan. A new entity? *Arch Neurol* 1979;36:592-593.
  42. Mitsuyama Y. Presenile dementia with motor neuron disease in Japan: clinico-pathological review of 26 cases. *J Neurol Neurosurg Psychiatry* 1984;47:953-959.
  43. Mitsuyama Y. Presenile dementia with motor neuron disease. *Dementia* 1993;4:137-142.
  44. Morita K, Kaiya H, Ikeda T, Namba M. Presenile dementia combined with amyotrophy: a review of 34 Japanese cases. *Arch Gerontl Geriatr* 1987;6:246-263.
  45. Schmidtke K, Hiersemenzel LR. Progressive hemiparesis in frontal lobe degeneration. *Eur Neurol* 1997;38:105-112.

46. Spillantini MG, Bird TD, Ghetti B. Frontotemporal dementia and parkinsonism linked to chromosome 17: a new group of tauopathies. *Brain Pathol* 1998;8:387-402.
47. Basun H, Almkvist O, Axelman K, Brun A y col. Clinical characteristics of a chromosome 17-linked rapidly progressive familial frontotemporal dementia. *Arch Neurol* 1997;54:539-544.
48. Ure J. Demencias frontotemporales. En: *Demencia enfoque multidisciplinario*. Eds Mangone CA, Allegri RF, Arizaga RL, Ollari JA. Ed. Sagitario 1997: 133-142.
49. Cummings JL, Benson DF. *Dementia: A clinical approach*. Butterworth Publishers 1983:57-69.
50. Benson DF. Progressive frontal dysfunction. *Dementia* 1993;4:149-153.
51. Brun A, Gustafson L. Psychopathology and frontal lobe involvement in organic dementia. En *Alzheimer's disease: Basic Mechanisms, Diagnosis and Therapeutic Strategies* de K Iqbal, DRC McLachlan, B Winblad, HM Wisniewsky, Chichester, Wiley 1991:27-33.
52. F6rstl H, Besthorn C, Hentschel F y col. Frontal lobe degeneration and Alzheimer's disease: A controlled study on clinical findings, volumetric brain changes and quantitative electroencephalography data. *Dementia* 1996;7:27-34.
53. Pillon B, Dubois B, Agid Y. Cognitive deficits in non-Alzheimer's degenerative diseases. *J Neural Transm* 1996;[Suppl]47:61-67.
54. Cappa SF, Binetti G, Pezzini A y col. Object and action naming in Alzheimer's disease and frontotemporal dementia. *Neurology* 1998;50:2:351-55.
55. Weintraub S, Rubin N, Mesulam M. Primary progressive aphasia: longitudinal course, neuropsychological profile and language features. *Arch Neurol* 1990;47:1329-1335.
56. Kertesz A, Muñoz D. Clinical and pathological of primary progressive aphasia and frontal dementia. *J Neural Transm* 1996;[Suppl]47:133-141.
57. Albert ML, Goodglass H, Helm N y col. *Clinical aspects of dysphasia*. En: *Disorders of human communication 2*. Springer-Verlag, New York 1981.
58. Knopman DS, Christensen KJ, Schut LJ y col. The spectrum of imaging and neuropsychological findings in Pick's disease. *Neurology* 1989;39:362-368.
59. Pasquier F. Neuropsychological features and cognitive assessment in frontotemporal dementia. En *Frontotemporal dementia* de F Pasquier y P Scheltens. Dordrecht, IGG Publications 1996:49-69.
60. Lavenu I, Pasquier F, Lebert F y col. Explicit memory in frontotemporal dementia: The role of medial temporal atrophy. *Dement Geriatr Cogn Disord* 1998;9:99-102.
61. Méndez MF; Doss RC, Cherrier MM. Use of the cognitive estimations test to discriminate frontotemporal dementia from Alzheimer's disease. *J Geriatr Psychiatry Neurol* 1998;11:2-6.
62. Rahman, Sahakian BJ, Hodges JR, Rogers RD, Robbins TW. Specific cognitive deficits in mild frontal variant frontotemporal dementia. *Brain* 1999;122:1469-1493.
63. Rahman S, Robbins TW, Sahakian BJ. Comparative cognitive neuropsychological studies of frontal lobe function: implications for therapeutic strategies in frontal variants of frontotemporal dementia. *Dement Geriatr Cogn Disord* 1999;10[Suppl 1]:15-28.
64. Royall DR, Mahurin RK, Cornell J. Bedside assessment of frontal degeneration: Distinguishing Alzheimer's disease from non-Alzheimer's cortical dementia. *Exp Aging Res* 1994;20:95-103.
65. Julin P, Wahlund L-O, Basun H y col. Clinical diagnosis of frontal lobe dementia and Alzheimer's disease: Relation to cerebral perfusion, brain atrophy and electroencephalography. *Dementia* 1995;6:142-147.
66. Levy ML, Miller BL, Cummings JL y col. Alzheimer's disease and frontotemporal dementias. *Arch Neurol* 1996;53:687-690.
67. Swartz JR, Miller BL, Lesser IM, Darby AL. Frontotemporal dementia: treatment response to serotonin selective reuptake inhibitors. *J Clin Psychiatry* 1997;58:212-216.
68. Mann DMA, South PW. The topographical distribution of brain atrophy in frontal lobe dementia. *Acta neuropathol* 1993;85:334-340.



69. Caselli RJ, Jack CR, Petersen RC, Wahner HW, Yanagihara T. Asymmetric cortical degenerative syndroms: clinical and radiologic correlations. *Neurology* 1992;42:1462-1468
70. Neary D. Frontotemporal degeneraron, Pick disease, and corticobasal degeneration. One entity or 3?. *Arch Neurol* 1997;54:1425-1427.
71. Mesulam MM. Slowly progressive aphasia without dementia. *Ann Neurol* 1982;11:592-598.
72. Snowden JS, Neary D, Mann DMA. Frontotemporal lobar degeneration. London, England: Churchill Livingstone Inc: 1996.
73. Edwards-Lee T, Miller BL, Benson DF y col. The temporal lobbe variant of frontotemporal dementia. *Brain* 1997;120:1027-1040.
74. Evans JJ, Heggs AJ, Autoun N, Hodges JR. Progressive prosopagnosia associated with selective right temporal lobeatrophy. *Brain* 1995;118:1-13.
75. Snowden JS, Griffiths HL, Neary D. Progressive language disorder associated with frontal lobe degeneration. *Neurocase* 1996;2:429-440.
76. Tissot R, Constantinidis J, Richard J. Picks Disease. En: *Handbook of clinical neurology*, de JAM Fredericks. Elvieser, Amsterdam 1994:233-246.
77. Besthorn C, Sattel H, Hentschel F, Daniel S y col. Quantitative EEG in frontal lobe dementia. *J Neural Transm* 1996 [Suppl] 47:169-181.
78. Aichner F, Wagner M, Kremser Ch, Felber S. MR-imaging of non-Alzheimer's dementia. *J Neural Transm* 1996:[Suppl]47:143-153.
79. Aichner FT. Clinical valué of magnetic resonance imaging in the diagnosis of demential diseases. *Psychiat Danub* 1993;5:177-187.
80. Risberg J. Frontal lobe degeneration of non-Alzheimer type III. Regional cerebral blood flow. *Arch Gerontol Geriatr* 1987;6:225-33.
81. Tyrell PJ, Warrington EK, Frankowiak RSJ, Rossor MN. Progressive degeneration of the right temporal lobe studied with positron emission tomography. *J Neurol Neurosurg Psychiatr* 1990;53:1046-1050.
82. Miller BL, Gearhart R. Neuroimaging in the diagnosis of frontotemporal dementia. *Dement Geriatr Cogn Disord* 1999;10[suppl 1]:71-74
83. Kitagaki H, Mori E, Yamaji S y col. Frontotemporal dementia and Alzheimer disease: evaluation of cortical atrophy with automated hemisppheric surface display generated with MR images. *Radiology* 1998;208:431-439.
84. Kitagaki H, Mori E, Minoro N y col. Alteration of white matter MR signal intensity in frontotemporal dementia. *Am J Neuroradiol* 1997;18:367-378.
85. Starkstein SE, Migliorelli R, Tesón A y col. Specificity of changes in cerebral blood flow in patients with frontal lobe dementia. *J Neurol Neurosurg Psychiatry* 1994;57:790-796.
86. Jagust WJ, Reed BR, Seab JP, Kramer JH, Budson TF. Clinical physiological correlates of Alzheimer's disease and frontal lobe dementia. *Am J Physiol Imaging* 1989;4:89-96.
87. Neary D, Snowden J, Shields R y col. Single photon emission tomography using <sup>99m</sup>Tc-HM-PAO in the investigaron of dementia. *J Neurol Neurosurg Psychiatry* 1987;50:1101 -1109.
88. Kumar A, Schapiro MB, Haxby JV y col. Cerebral metabolic and cognitive studies in dementia with frontal lobe behavioral features. *J Psychiatr Res* 1990;24:97-107.
89. Chase TM. Cortical glucose utilization patterns in primary degenerative dementias of the anterior and posterior types. *Arch Gerontol Geriatr* 1987;6:289-297.
90. Gregory CA, Serra-Mestres J, Hodges JR. Early diagnosis of the frontal variant of frontotemporal dementia: how sensitive are standart neuroimaging and neuropsychologic tests?. *Neuropsychiatry Neuropsychol Behav Neurol* 1999;12:128-135
91. Pickut BA, Saerens J, Marién P y col. Discriminative use of SPECT in frontal lobe-type dementia versus (senjle) dementia Alzheimer's type. *J Nucl Med* 1997;38:929-934.
92. Ernst T, Chang L, Melchor R, Mehninger CM. Frontotemporal dementia and early Alzheimer disease: Differentiation with frontal lobe H-1 MR Spectroscopy. *Radiology* 1997;203:829-836.

93. Read S, Miller BL, Mena I, y col. SPECT/pathologic correlations in dementia. *J Am Geriatr Soc* 1995;43:1243-1247.
94. Carón M. Etude clinique de la maladie Pick. Vigot, París 1934.
95. Hauw JJ, Duyckaerts C, Seilhean D, Camilleri S y col. The neuropathologic diagnostic Criteria of frontal lobe dementia revisited. A study of ten consecutive cases. *J Neural Transm* 1996;[suppl]47:47-59.
96. Karbe H, Kertesz A, Polk M. Profiles of language impairment in primary progressive aphasia. *Arch Neurol* 1993;50:193-201.
97. Miller BL, Cummings JL, Villanueva-Meyer J y col. Frontal lobe degeneration: clinical, neuropsychological, and SPECT characteristics. *Neurology* 1991;41:374-382.
98. Wechsler AF. Presenile dementia presenting as aphasia. *J Neurol Neurosurg Psychiatr* 1977;40:303-305.
99. Mesulam MM. Primary Progressive Aphasia - Differentiation from Alzheimer's disease. *Ann Neurol* 1987;22:533-534.
100. Kertesz A. Frontotemporal degeneration, Pick disease, and corticobasal degeneration. One entity or 3?. *Arch Neurol* 1997;54:1427-1429.
101. Lippa CF, Cohén R, Smith TW, Drachman DA. Primary progressive aphasia with focal neuronal achromasia. *Neurology* 1991;41:882-886.
102. Hodges JR, Patterson K, Oxbury S, Funnell E. Semantic dementia. Progressive fluent aphasia with temporal lobe atrophy. *Brain* 1992;115:1783-1806.
103. Snowden J, Griffiths H, Neary D. Semantic dementia: autobiographical contribution to preservation of meaning. *Cognitive Neuropsychology* 1994;11:265-288.
104. Horoupian DS, Thal L, Katzman R y col. Dementia and motor neuron disease: morphometric biochemical and Golgi studies. *Ann Neurol* 1984; 16:305-313.
105. Rinne JO, Lee MS, Thompson PD, Marsden CD. Corticobasal degeneration: a clinical study of 36 cases. *Brain* 1994;117:1183-1196.
106. Zhou L, Miller BL, McDaniel CH y col. Frontotemporal dementia: neuropil espheroids and presynaptic terminal degeneration. *Ann Neurol* 1998;44:99-109.
107. Sjogren M, Wallin A, Edman A. Symptomatological characteristics distinguish between frontotemporal dementia and vascular dementia with dominant frontal lobe syndrome. In *J Geriatr Psychiatry* 1997;12:656-661.
108. Souliez L, Pasquier F, Lebert F y col. Generation effect in short term verbal and visuospatial memory: comparisons between dementia of Alzheimer type and dementia of frontal lobe type. *Cortex* 1996;32:347-356.
109. Jagust WJ, Budinger TF, Reed BR. The diagnosis of dementia with single photon emission tomography. *Arch Neurol* 1987;44:258-262.
110. Méndez MF, Perryman KM, Miller BL, Cummings JL. Behavioral differences between frontotemporal dementia and Alzheimer's disease: A comparison on the BEHAVE-AD rating scale. *Int Psychogeriatr* 1998;10:155-162.
111. Swartz JR, Miller BL, Lesser IM y col. Behavioral phenomenology in Alzheimer's disease, frontotemporal dementia, and late-life depression: a retrospective analysis. *J Geriatr Psychiatry Neurol* 1997;10:67-74.
112. Gregory CA, Orrell M, Sahakian B, Hodges J. Can frontotemporal dementia and Alzheimer's disease be differentiated using a brief battery of tests?. *Int J Geriatr Psychiatry* 1997;12:375-383.
113. Miller BL, Ikonc C, Pontón M y col. A study of the Lund-Manchester criteria for frontotemporal dementia: clinical and single-photon emission CT correlations. *Neurology* 1997;48:937-942.
114. Greene JDW, Baddeley AD, Hodges JR. Autobiographical memory and executive function in early dementia of Alzheimer type. *Neuropsychologia* 1995;33:1647-1670.
115. Hodges JR, Patterson K. Is semantic memory consistently impaired early in the course of Alzheimer's disease? Neuroanatomical and diagnostic implications. *Neuropsychologia* 1995;33:441-459.
116. Klatka LA, Schiffer RB, Powers JM, Kazee AM. Incorrect diagnosis of

- Alzheimer's disease. *Arch Neurol* 1996;53:35-42.
117. Chang L, Yener GG, Miller BL, Mehinger M. Magnetic resonance spectroscopy and single photon emission tomography in Alzheimer's disease: New directions. *Facts Res Gerontol* 1994;5:67-78
118. Mazziotta JC, Frackowiak RJS, Phelps ME. The use of positron emission tomography in the clinical assessment of dementia. *Sem Nuci Med* 1992;1 2:233-246.
119. Mann DMA, South PW, Snowden JS, Neary D. Dementia of frontal lobe type: neuropathology and immunocytochemistry. *J Neurol Neurosurg Psychiat* 1993;56:605-614.
120. Muñoz García D, Ludwin SK. Classic and generalized variants of Pick's disease: A clinicopathological, ultrastructural, and immunocytochemical comparative study. *Ann Neurol* 1984;16:467-480.
121. Frisoni GB, Laakso MR, Beltramello A, Geroldi C, Bianchetti A, Soininen H, Trabucchi M. Hippocampal and entorhinal cortex atrophy in frontotemporal dementia and Alzheimer's disease. *Neurology* 1999;52:91-100
122. Brun A, Liu X, Erikson C. Synapse loss and gliosis in the molecular layer of the cerebral cortex in Alzheimer's disease and frontal lobe degeneration. *Neurodegeneration* 1995;4:171-177.
123. Schmitt HP, Yang Y, Forstl H. Frontal lobe degeneration of non-Alzheimer type and Pick's atrophy: lumping or splitting? *Eur Arch Psychiatry Clin Neurosci* 1995;245:299-305.
124. Hulette CM, Pericak-Vance MA, Roses AD, Schmechel DE, Yamaoka LH, Gaskell PC, et al. Neuropathological features of frontotemporal dementia and parkinsonism linked to a chromosome 17q21-22 (FTDP-17): Duke family 1684. *J Neuropathol Exp Neurol* 1999;58:859-866
125. Turner RS, Kenyon LC, Trojanowski JQ, Gonatas N, Grossman M. Clinical neuroimaging, and pathologic features of progressive nonfluent aphasia. *Arch Neurol* 1996;39:166-173
126. Cooper PN, Jackson M, Lennox G y col. Tau, ubiquitin and alpha B crystalline immunocytochemistry define the principal causes of degenerative frontotemporal dementia. *Arch Neurol* 1995;52:1011-1016.
127. Jackson M, Lowe J. The new neuropathology of degenerative frontotemporal dementias. *Acta Neuropathol* 1996;91:127-134.
128. Jellinger KA. Structural basis of dementia in neurodegenerative disorders. *J Neural Transm* 1996;[suppl]47:1-29.
129. Okamoto K, Murakami N, Yoshida H, Hashizume M y col. Ubiquitin-positive intraneuronal inclusions in the extramotor cortices of presenile dementia patients with motor neuron disease. *J Neurol* 1992;239:426-430.
130. Lowe J. new pathological findings in amyotrophic lateral sclerosis. *J Neurol* 1994;124:38-51.
131. Snowden JS, Neary D, Mann DW y col. Progressive language disorder due to lobar atrophy. *Ann Neurol* 1992;31:174-183.
132. Dickson DW, Feany MB, et SH, Mattiace LA, Davies P. Cytoskeletal pathology in non-Alzheimer degenerative dementia: new lesions in diffuse Lewy body disease, Pick's disease, and Corticobasal degeneration. *J Neural Transm* 1996;[Suppl]47:31-46.
133. Poorkaj R, Bird T, Wijsman E, y col. Tau is a Candidate Gene for Chromosome 17 Frontotemporal Dementia. *Ann Neurol* 1998;43:815-825
134. Chang L, Cornford M, Miller BL y col. Neuronal ultrastructural abnormalities in a patient with frontotemporal dementia and amyotrophic lateral sclerosis. *Dementia* 1995;6:1-8.
135. Wilhelmsen KC, Clark LN, Miller BL, Geschwind DH. Tau mutations in frontotemporal dementia. *Dement Geriatr Cogn Disord* 1999;10[suppl1]:88-92
136. Wilhelmsen KC. Frontotemporal dementia is on de MAPt. *Ann Neurol* 1997;41:139-140.
137. Stevens M, van Duijn CM, Kanphorst W, y col. Familial aggregation in frontotemporal dementia. *Neurology* 1998;50:1541-1545.
138. Chow TW, Miller BL, Hayashi VN, Geschwind DH. Inheritance of frontotemporal dementia. *Arch Neurol* 1999;56:817-822
139. Bird TD. Genotypes, phenotypes and frontotemporal dementia. Take your Pick. *Neurology* 1988;50:1526-1527.

140. Foster NL, Wilhelmsen K, Sima AAF y col. Frontotemporal dementia and parkinsonism linked to chromosome 17: a consensus conference. *Ann Neurol* 1997;41:706-715.
141. Bird TD, Wijsman EM, Nochlin D, y col. Chromosome 17 and hereditary dementia: linkage studies in three non-Alzheimer families and kindreds with late onset FAD. *Neurology* 1997; 48: 949-954.
142. Sumi SM, Bird TD, Nochlin D, Raskind MA. Familial presenile dementia with psychosis associated with cortical neurofibrillary tangles and neurodegeneration of the amygdala. *Neurology* 1992;42:120-127.
143. Froelich S, Basun H, Forsell C y col. Mapping of a disease locus for familial rapidly progressive frontotemporal dementia to chromosome 17q12-21. *Am J Med Genet* 1997;74:380-385.
144. Pekkarinen P; Hovatta I; Hakola P y col. Assignment of the locus for PLO-SL, a frontal-lobe dementia with bone cysts, to 19q13. *Am J Hum Genet* 1998;62:362-372.
145. Ashworth A, Lloyd S, Brown J, Gydesen S, Sorensen SA, Brun A, et al. Molecular genetic characterisation of frontotemporal dementia on chromosome 3. *Dement Geriatr Cogn Disord* 1999;1 OfsuppH]:93-101
146. Collinge J, Brown J, Hardy J y col. Inherited prion disease with 144 base pair gene insertion II: clinical and pathological features. *Brain* 1992;2:448-454.
147. Collinge J, Palmer MS, Sidle CL y col. Familial Pick's disease and dementia in frontal lobe of non-Alzheimer type are not variants of prion disease. *J Neurol Neurosurg Psych* 1994;57:762-768.
148. Stevens M; van Duijn CM, de Knijff P. Apolipoprotein E gene and sporadic frontal lobe dementia. *Neurology* 1997;48:1526-1529.
149. Gustafson L, Abrahamsson M, Grubb A y col. Apolipoprotein-E genotyping in Alzheimer's disease and frontotemporal dementia. *Dement Geriatr Cogn Disord* 1997;8:240-243.
150. Geschwind D; Karrim J; Nelson SF; Miller B. The apolipoprotein E epsilon 4 allele is not a significant risk factor for frontotemporal dementia. *Ann Neurol* 1998;44:134-138.
151. Gerst JL, Siedlak SL, Nunomura A, Castellani R, Perry G, Smith MA. Role of oxidative stress in frontotemporal dementia. *Dement Geriatr Cogn Disord* 1999;10[suppl1]:85-87
152. Anderson M, Scott K, Harborne G. Serotonin and depression in frontal lobe dementia [letter]. *Am J psychiatry* 1995;152:645.
153. Swartz JR, Miller BL, Lesser IM, Darby AL. Frontotemporal dementia: treatment response to serotonin selective reuptake inhibitors. *J Clin Psychiatry* 1997;58:212-216.
154. Sahakian BJ, Coull JJ, Hodges JR. Selective enhancement of executive functions by idaxozan in a patient with dementia of the frontal lobe type. 120-121.
155. Coull JT, Sahakian BJ, Hodges JR: The  $\alpha 2$  antagonist idaxozan remediates certain attentional and executive dysfunction in patients with dementia of frontal lobe type. *Psychopharmacology* 1996;123:239-249.
156. Bettendorff L, Mastrogiacomo F Wins P, Kish SJ y col. Low thiamine diphosphate levels in brains of patients with frontal lobe degeneration of the non-Alzheimer's type. *J Neurochem* 1997;69:2005-2010.