

Reporte de caso

Índice de sospecha: manifestaciones psiquiátricas de la encefalitis por anticuerpos anti-NMDAR en pacientes pediátricos



Juan Fernando Gómez Castro^{a,*}, Omar Salazar^b y Zenayda Conde^b

^a Departamento Materno-Infantil, Fundación Valle del Lili, Universidad ICESI, Cali, Colombia

^b Departamento de Psiquiatría, Fundación Valle del Lili, Universidad ICESI, Cali, Colombia

INFORMACIÓN DEL ARTÍCULO

Historia del artículo:

Recibido el 2 de julio de 2016

Aceptado el 13 de octubre de 2016

On-line el 17 de noviembre de 2016

Palabras clave:

Encefalitis

Manifestaciones psiquiátricas

Receptor NMDAR

R E S U M E N

Las encefalitis inmunitarias son un grupo particular de trastornos que se distinguen por su aproximación diagnóstica única y manejo específico. Algunas de las manifestaciones iniciales son inespecíficas y difíciles de distinguir de encefalitis de otros orígenes, e incluso con los tests diagnósticos modernos aún hay cierto número de casos en que no se logra aclarar la causa específica. Entre ellas, las encefalitis anti-NMDAR son una particular forma de encefalitis inmunitaria que tiene manifestaciones clínicas distintivas, algunas de las cuales permiten al evaluador médico apuntar a un diagnóstico más preciso e iniciar tratamientos aun sin tener los reportes específicos de laboratorio. En este artículo se presentan 3 casos de pacientes pediátricos tratados como encefalitis anti-NMDAR, y después de comparar su presentación clínica, se revisa este trastorno específico y algunos de los datos más relevantes en su fisiopatología, como una forma de explicar las manifestaciones psiquiátricas iniciales, de cuyo reconocimiento inicial van a depender los apropiados diagnóstico y tratamiento.

© 2016 Asociación Colombiana de Psiquiatría. Publicado por Elsevier España, S.L.U. Todos los derechos reservados.

Suspicion Index: Psychiatric Manifestations of NMDAR Encephalitis in Paediatric Patients

A B S T R A C T

Immune encephalitis is a diverse group of disorders that share some unique diagnostic approaches and specific treatments. Some of the initial manifestations are non-specific and difficult to distinguish from encephalitis of other aetiologies, and even with modern diagnostic tools there are still a number of cases for which definitive causes cannot be clarified. Among these, N-methyl-D-aspartate receptor (NMDAR) encephalitis is a particular form of immune encephalitis that has some distinctive clinical manifestations, which

Keywords:

Encephalitis

Psychiatric manifestations

NMDAR

* Autor para correspondencia.

Correo electrónico: jfgomezcastro@gmail.com (J.F. Gómez Castro).

<http://dx.doi.org/10.1016/j.rcp.2016.10.002>

0034-7450/© 2016 Asociación Colombiana de Psiquiatría. Publicado por Elsevier España, S.L.U. Todos los derechos reservados.

allows the clinical evaluator to suggest a more accurate diagnosis and start treatments even in the absence of specific laboratory tests. Three paediatric patients, who were treated for NMDAR encephalitis are described in this article, as well as comparing their clinical presentation. This specific disorder and some of the more relevant features of its pathophysiology are reviewed in order to explain the initial psychiatric manifestations, for which early recognition is critical for an appropriate diagnosis and treatment.

© 2016 Asociación Colombiana de Psiquiatría. Published by Elsevier España, S.L.U. All rights reserved.

Introducción

Las encefalitis autoinmunitarias son un grupo heterogéneo de enfermedades neurológicas que se debe considerar parte del diagnóstico diferencial de los pacientes que cursan con síntomas agudos o subagudos de encefalitis¹ y tienen aspectos muy particulares en cuanto a abordaje y tratamiento. Aunque los síntomas iniciales de los diversos tipos de encefalitis permiten apuntar al diagnóstico, es claro que dichas manifestaciones son inespecíficas en el momento de evaluar una etiología, en especial cuando se considera el gran número de agentes nosológicos que causan encefalitis y que, a pesar de los progresos tecnológicos y de laboratorio, muchos de estos casos no se halla un agente microbiológico concreto². Por ello se debe tener en cuenta durante su evaluación la presencia de ciertas variables clínicas y del interrogatorio que permiten señalar causas específicas y así reorientar los algoritmos de diagnóstico y tratamiento.

La encefalitis por autoanticuerpos anti-NMDAR es un trastorno descrito hace relativamente poco e incluido en este grupo de enfermedades; se presenta inicialmente con una serie de manifestaciones neuropsiquiátricas que, para quien no está familiarizado con esta entidad clínica, hacen que no se considere su diagnóstico hasta que aparecen síntomas neurológicos más obvios, con el consiguiente retraso en su enfoque terapéutico¹. En este artículo se presentan las manifestaciones iniciales de 3 casos sucedidos en la ciudad de Cali (Colombia), para así ilustrar la variabilidad de sus síntomas, comparándolos con los descritos en la literatura médica existente, al igual que se evalúa el papel del receptor NMDA y los anticuerpos que lo bloquean en la aparición de los síntomas tan variados de esta enfermedad.

Caso 1

Varón de 9 años de edad que consultó por cuadro de 5 días de evolución de labilidad emocional y llanto inmotivado, seguido de mutismo progresivo. Dichos síntomas se asociaban a cefalea de leve intensidad sin otros signos neurológicos o de alarma. No se describía fiebre ni otros síntomas constitucionales o que indicaran infección con el inicio del cuadro. Lo evaluó inicialmente neurología pediátrica, que interconsultó a psiquiatría, y se sospechó cuadro agudo de ansiedad.

Una semana después aparecieron discinesias orofaciales y movimientos coreiformes en las manos, seguidos de dificultades en la regulación del sueño y cambios disautonómicos con

hipertensión lábil, seguidos de deterioro progresivo del estado de conciencia. Los electroencefalogramas (EEG) realizados demostraron pérdida de los patrones fisiológicos esperables y lentificación continua del registro; los estudios de neuroimagen no demostraron alteraciones estructurales, y los estudios en LCR mostraron pleocitosis, sin otros hallazgos. Por sospecha clínica de encefalitis autoinmunitaria por autoanticuerpos anti-NMDAR, se trató con pulsos de inmunoglobulina, esteroides sistémicos y tratamiento sintomático con haloperidol y risperidona. Se documentó recuperación gradual y paulatina de la conciencia, remisión de los movimientos anormales y disautonómicos, con egreso final aproximadamente 2 meses después del ingreso.

En este caso el diagnóstico inicial fue encefalitis de origen infeccioso, y el paciente recibió curso de antibiótico de amplio espectro y antiviral hasta que los cultivos y las pruebas serológicas específicas infecciosas dieron resultados negativos. La sospecha clínica se dio por el análisis secuencial del caso (manifestaciones agudas psiquiátricas, seguidas de movimientos anormales y deterioro paulatino del estado de conciencia) y por el descarte de otras condiciones más prevalentes, como las infecciosas. Al momento de considerar el diagnóstico, no se disponía de red de laboratorio para la remisión de determinaciones de anticuerpos anti-NMDAR, por lo que no se tomó esta muestra.

Caso 2

Escolar de sexo femenino y 7 años de edad que consultó por cuadro de 1 semana de evolución de dificultad subjetiva para mover las extremidades inferiores, que gradualmente se hizo progresiva y limitaba la marcha y la movilidad. No se describían otros signos clínicos ni datos de infección al inicio del cuadro. Durante maniobras de provocación, la menor movilizaba efectivamente sus extremidades inferiores, a pesar de la queja de incapacidad para desplazamiento y movilización. Los estudios de imagen de cerebro y columna eran normales, así como la evaluación electrofisiológica de nervios periféricos.

Se sospechó trastorno de somatización, por lo que se interconsultó con psiquiatría, que inició tratamiento con ansiolíticos. A pesar del tratamiento, 1 semana después se documentó evolución tórpida de los síntomas, con posterior aparición de agitación y agresividad junto con discinesias orofaciales y eventos clínicos paroxísticos explicados como convulsiones, que se siguieron de marcado insomnio, distermias e hipertensión intermitentes, que luego llevaron a estupor y coma (fig. 1). Los estudios con EEG mostraron lentificación

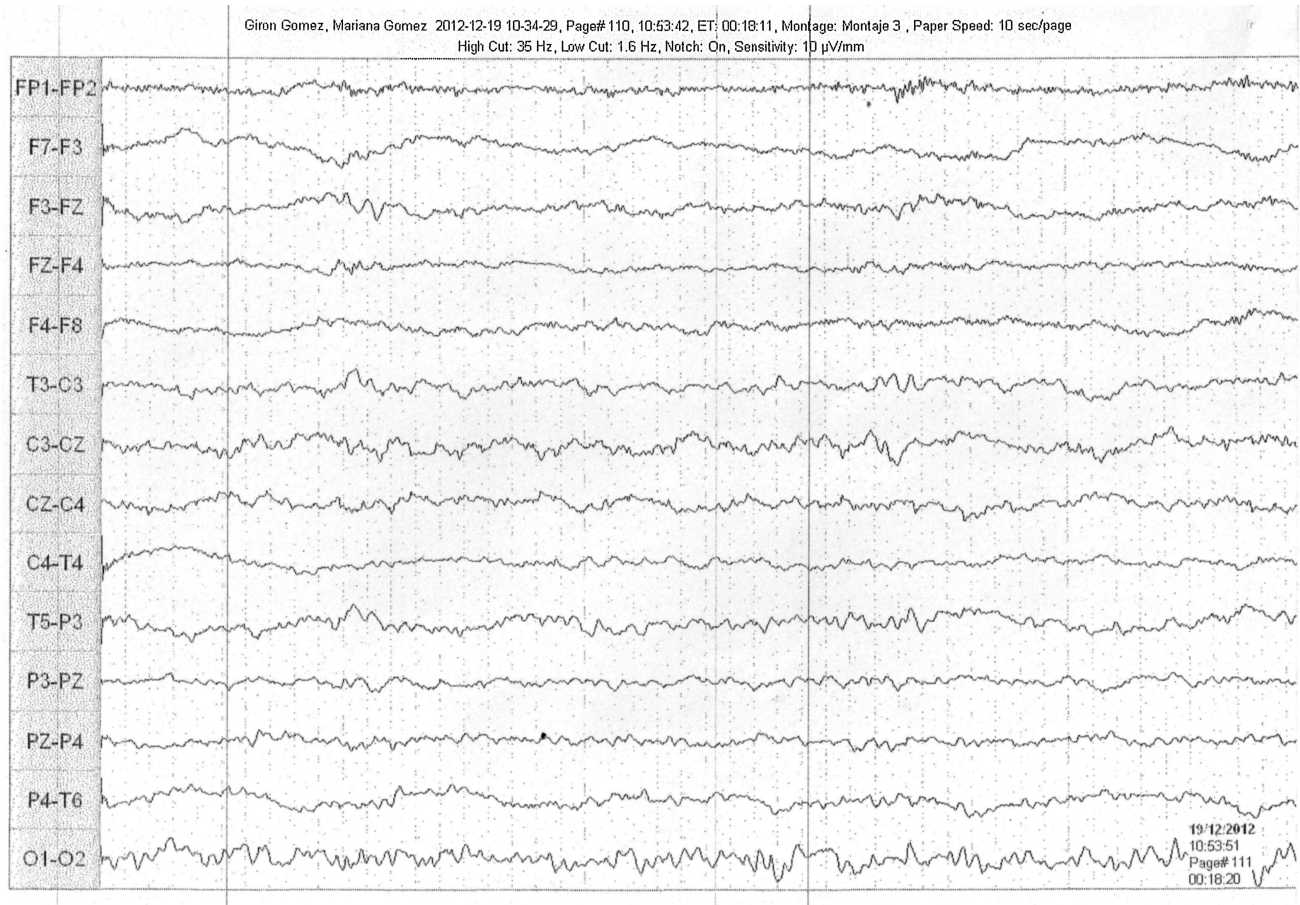


Figura 1 – EEG paciente caso 2, con lentificación y configuración inadecuada de ritmos de fondo.

continúa junto con actividad epileptógena focal, y los estudios en líquido cefalorraquídeo no mostraron alteraciones, salvo discreta pleocitosis, sin otros hallazgos ni aislamiento de agentes infecciosos. Tras analizar el caso, se sospechó encefalitis por autoanticuerpos anti-NMDAR y se trató con pulsos seriados de esteroides e inmunoglobulina; además se requirió traslado a cuidados intensivos por insuficiencia respiratoria de origen neurológico y uso de anticonvulsivos por crisis recurrentes. La paciente superó el estado de coma en aproximadamente 3 semanas, requiriendo aún por trastorno de deglución soporte nutricional enteral, que después se retiró, y se le dio el alta tras 3 meses de estancia.

En este caso el diagnóstico inicial fue, debido al alto índice de sospecha, encefalitis autoinmunitaria, y la evolución de las manifestaciones clínicas (manifestaciones agudas que indicaban trastorno de conversión, seguidas de movimientos anormales, convulsiones junto con irregularidad de sueño, disautonomías y deterioro paulatino de la conciencia) motivó desde muy temprano la sospecha de encefalitis por anticuerpos anti-NMDAR. Por lo tanto, la paciente no recibió pauta antibiótica ni antiviral tras verificarse cultivos y pruebas serológicas específicas de infección negativas. En este caso se descartaron otras condiciones, como metabólicas (amonio, lactato, perfil metabólico urinario para aminoácidos) y autoinmunitarias sistémicas (panel autoinmunitario en plasma que incluye test de lupus eritematoso, artritis reumatoide y

determinación de complemento sérico, entre otros). El abordaje diagnóstico incluyó la determinación de anticuerpos anti-NMDAR, pero no fue posible remitir la muestra debido a inconvenientes administrativos con la entidad aseguradora, por lo que el diagnóstico fue clínico desde un principio, igual que la decisión de tratamiento inmunomodulador. Durante la estancia se realizó ecografía pelviana, que descartó tumor ovárico en la paciente.

Caso 3

Preescolar varón de 5 años de edad, que previamente no aquejaba otras alteraciones y asistió al servicio de urgencias por cuadro de cambios conductuales de rápida instauración, con agresividad inmotivada, marcada impulsividad y mutismo, que progresaba a aislamiento. Del mismo modo, se describió un evento poco claro que indicaba crisis convulsiva de fenomenología focal; posteriormente no aparecía, pero 2-3 días después asociaba movimientos coreiformes y discinesias multifocales, seguidos de agitación que progresó a somnolencia, estupor y coma, por lo que se indicó traslado a cuidados intensivos. Se realizó EEG con lentificación continua; las neuroimágenes no mostraron alteraciones y los estudios en líquido cefalorraquídeo no mostraron alteraciones. Tras tratamiento antibiótico empírico y no documentarse

respuesta, se decidió, ante la sospecha de encefalitis por autoanticuerpos anti-NMDAR, tratar con esteroide sistémico y pulsos de inmunoglobulina. A pesar del tratamiento, no se documentó mayor mejoría neurológica, y además se requirió traqueostomía y gastrostomía, por lo que se decidió agregar pulsos de inmunoglobulina, plasmaféresis y finalmente rituximab, que lograron la estabilización gradual y una lenta mejoría del estado de conciencia, la remisión de los movimientos anormales y la paulatina recuperación funcional. Se dio el alta hospitalaria después de 4 meses de estancia.

En este caso el diagnóstico inicial también contó con un alto índice de sospecha, y aunque el paciente recibió tratamiento antibiótico y antiviral para la encefalitis infecciosa, la evolución de las manifestaciones clínicas (conductas disruptivas y mutismo junto con convulsiones, seguidas de movimientos anormales, que progresaron a deterioro paulatino de conciencia hasta el coma, que indicó soporte ventilatorio) motivó que se retiraran precozmente los tratamientos antiinfecciosos, dados los resultados de cultivos y pruebas serológicas de infección negativas. En este caso descartaron condiciones autoinmunitarias sistémicas como en el caso 2, y durante la estancia se realizaron ecografía e imágenes abdominales buscando enfermedad tumoral, que se descartó. Debido a la alta sospecha de encefalitis por anticuerpos anti-NMDAR se solicitó la determinación de anticuerpos; la muestra se remitió a laboratorio exterior, y se informó como positiva por títulos elevados varias semanas después del inicio de los síntomas. En este caso no se esperó al reporte de laboratorio, por lo que el diagnóstico fue clínico y permitió orientar la decisión de tratamiento inmunomodulador.

Discusión

El receptor NMDA es un canal asociado a cationes que participa en la transmisión sináptica. Su estructura molecular, que permite la unión a través de diferentes heterómeros a glicina y glutamato, hace de este un receptor con funciones complejas, cuya sobreexpresión se asocia a modelos de epilepsia, formas de eventos cerebrovasculares y demencia, en tanto que su subexpresión se asocia a manifestaciones de esquizofrenia³. Debido a su distribución difusa a través del cerebro, el bloqueo de los receptores NMDA produce muy variados efectos: cuando su funcionalidad decrece por la acción del anticuerpo específico e impide las corrientes sinápticas mediadas por el receptor NMDA, las neuronas GABA-érgicas invadidas por sinapsis glutamérgicas pierden ese efecto excitatorio, lo que se refleja en la consiguiente desinhibición de las vías excitatorias y el incremento de glutamato extracelular⁴. Así, esa alteración en el circuito frontoestriado genera las manifestaciones de psicosis, catatonía, mutismo y distonía, en tanto que las discinesias orofaciales y otros movimientos involuntarios se explican por la desinhibición del generador de patrones centrales localizado en el tallo cerebral. La afección de los sistemas dopaminérgico y noradrenérgico explica la disautonomía, y la depresión respiratoria se atribuye a la acción del anticuerpo sobre las estructuras pontomedulares implicadas en dicho proceso¹.

Debido a que las manifestaciones iniciales de la encefalitis por anticuerpos anti-NMDAR son primordialmente

neuropsiquiátricas, con frecuencia su valoración inicial la hacen evaluadores que, en general, no consideran ese diagnóstico hasta que otros síntomas neurológicos se hacen más evidentes, con los consiguientes retrasos en su confirmación². Si se tiene en cuenta que el pronóstico de los afectados está directamente relacionado con el tiempo hasta el inicio del tratamiento (concretamente la inmunomodulación), la alta sospecha diagnóstica se hace crucial para lograr el objetivo diagnóstico.

Mientras que las primeras descripciones de esta entidad hacían énfasis en los síntomas psicóticos como principal manifestación de índole psiquiátrica⁵, hay descripciones más recientes que informan de síntomas con características conductuales diversas, como ansiedad, insomnio, miedo inmotivado, ilusiones de grandiosidad, ideas místicas, manía y paranoia. También se han descrito con menos frecuencia conductas estereotipadas sociales y aislamiento social⁶, pero se las debe tener en cuenta particularmente en niños pequeños, en quienes los síntomas iniciales pueden ser más difíciles de detectar debido a su inhabilidad para expresar lo que desean y a que frecuentemente se presentan con rabietas, hiperactividad o irritabilidad en lugar de franca psicosis⁷.

La diferenciación entre estas manifestaciones iniciales, propias de esta condición, y aquellas pertenecientes a otras enfermedades exclusivamente de origen psiquiátrico puede llegar a ser difícil, y resulta útil para dicho análisis tener en cuenta algunas consideraciones: los trastornos por conversión o disociativos son raros en la infancia, la mayoría de los casos sospechados no reúnen síntomas suficientes para cumplir criterios diagnósticos requeridos o son extremadamente infrecuentes. Su diagnóstico se hace por exclusión y el único dato que puede orientar es la relación temporal entre el síntoma físico y determinados acontecimientos vitales estresantes.

Menos frecuentemente se ha descrito que en los trastornos de conversión hay una tendencia a negar la ansiedad, además de ira, agresividad, rasgos de perfeccionismo y altas expectativas personales. Los pacientes son autosuficientes, muy responsables, con familias sin problemas aparentes, donde los conflictos también son negados. Lucen hipervigilantes, atentos a las sensaciones corporales que perciben como algo alarmante. La mayoría de ellos se muestran muy preocupados por sus síntomas, y hay que tener en cuenta que la ganancia secundaria a la enfermedad debe ser evaluada con precaución, pues todos los niños obtienen mayores atenciones cuando están enfermos. Es útil también indagar por antecedentes de un síntoma similar o discapacidad en otro miembro de la familia, que esté sirviendo como «modelo» para los síntomas del menor. En los 3 casos revisados en este artículo, las manifestaciones iniciales, aunque variadas, compartieron su modo de presentación, con síntomas conductuales de inicio abrupto y sin tener antecedentes en la historia personal o familiar que orientaran hacia enfermedades psiquiátricas de otro tipo. En todos los casos se realizó una evaluación inicial por psiquiatría infantil, que indicó entrevistas a los pacientes y sus familias en tanto se completaban otras pruebas de laboratorio y evaluaciones clínicas. Con la excepción del caso 1, que recibió tratamiento específico con medicaciones hasta la aparición de síntomas adicionales, se trató a los pacientes de modo expectante por psiquiatría hasta excluir otras opciones diagnósticas.

El valor de pruebas diagnósticas en la encefalitis anti-NMDAR, como las imágenes, es escaso. La resonancia cerebral no muestra alteraciones en gran número de casos, y cuando estas aparecen son transitorias e inespecíficas y no guardan correlación con la duración de la enfermedad o el pronóstico⁸. El EEG es anormal en la mayoría de los pacientes y muestra actividad lenta y muy desorganizada que se hace más evidente a medida que se afecta el estado de conciencia del paciente, pero no se correlaciona con la presencia de convulsiones y no se modifica con el uso de anticonvulsivos^{5,8}. Por otro lado, el estudio del líquido cefalorraquídeo demuestra alteraciones en casi todos los pacientes, como pleocitosis a expensas de linfocitos y leve elevación de proteínas; estos hallazgos son inespecíficos. En los 3 casos que se comentan se practicaron estos estudios, y los resultados fueron similares a los reportados en la literatura médica. Excepto por la pleocitosis encontrada en el líquido cefalorraquídeo, que motivó a realizar pruebas bacteriológicas y virales completas junto con evaluación por infectología e inicio de antibióticos o antivirales, ninguno de los estudios de neuroimagen o EEG motivaron variaciones del plan terapéutico, pero contribuyeron en todos los casos a aumentar el índice de sospecha diagnóstica al excluir otras condiciones (encefalitis herpética, neoplasias o malformaciones corticales cerebrales, entre otras).

Las mediciones de anticuerpos anti-NMDAR en líquido cefalorraquídeo son confirmatorias, pero los títulos pueden variar e incluso hacerse indetectables si se miden tardíamente o tras tratamiento inmunomodulador^{5,9}. Además, los títulos de anticuerpos pueden aparecer en otras entidades clínicas, infecciosas o autoinmunitarias (p. ej., herpes o lupus eritematoso sistémico) y la disponibilidad de las pruebas es escasa en muchos centros hospitalarios. En los casos presentados y ante la alta sospecha clínica de encefalitis inmunitaria anti-NMDAR, se solicitaron los tests serológicos específicos pero, por dificultades administrativas relacionadas con la remisión internacional de muestras, solo fue posible para uno de los pacientes. Sin embargo, en todos los casos el tratamiento específico se inició previo acuerdo del grupo tratante y ante la alta sospecha clínica junto con la exclusión de otras etiologías más prevalentes.

Consideraciones como las anteriores hacen énfasis en la importancia del diagnóstico clínico como paso inicial y primordial para dar inicio al tratamiento inmunomodulador que se requiere en estos casos, y por ello la sensibilización diagnóstica se convierte en herramienta fundamental para su temprana detección; se ha llegado a proponer que, ante el inicio de síntomas psicóticos graves que se sumen a otras manifestaciones como la catatonía, debería sospecharse esta entidad clínica antes que otras opciones¹⁰. El trabajo interdisciplinario y el diálogo permanente entre las diferentes especialidades permitirán reconocer los síntomas cardinales y diferenciarlos de otros trastornos con manifestaciones conductuales primarias, y así llegar a este tipo de diagnóstico de manera oportuna. Comprender la fisiopatología de la interacción de anticuerpos con los receptores sinápticos cerebrales

facilita entender el curso clínico complejo de este trastorno y puede ayudar a predecir su evolución y servir al abordaje diagnóstico para así establecer los algoritmos terapéuticos correspondientes.

Responsabilidades éticas

Protección de personas y animales. Los autores declaran que para esta investigación no se han realizado experimentos en seres humanos ni en animales.

Confidencialidad de los datos. Los autores declaran que han seguido los protocolos de su centro de trabajo sobre la publicación de datos de pacientes.

Derecho a la privacidad y consentimiento informado. Los autores declaran que en este artículo no aparecen datos de pacientes.

Conflicto de intereses

Los autores declaran no tener ningún conflicto de intereses.

BIBLIOGRAFÍA

- Maramattom BV. N-methyl D-aspartate receptor encephalitis: A new addition to the spectrum of autoimmune encephalitis. *Ann Indian Acad Neurol.* 2011;14:153-7.
- Granerd J. Causes of encephalitis and differences in their clinical presentations in England: a multicentre, population-based prospective study. *Lancet Infect Dis.* 2010;10:835-44.
- Waxman EA. N-methyl-D-aspartate receptor subtypes: multiple roles in excitotoxicity and neurological disease. *Neuroscientist.* 2005;11:37-49.
- Hughes EG. Cellular and synaptic mechanisms of anti-NMDA receptor encephalitis. *J Neurosci.* 2010;30:5866-75.
- Dalmau J. Anti-NMDA-receptor encephalitis: case series and analysis of the effects of antibodies. *Lancet Neurol.* 2008;7:1091-8.
- Dalmau J. Clinical experience and laboratory investigations in patients with anti-NMDAR encephalitis. *Lancet Neurol.* 2011;10:63-74.
- Florance NR. Anti-N-methyl-D-aspartate receptor (NMDAR) encephalitis in children and adolescents. *Ann Neurol.* 2009;66:11-8.
- Dalmau J. Paraneoplastic anti-N-methyl-D-aspartate receptor encephalitis associated with ovarian teratoma. *Ann Neurol.* 2007;61:25-36.
- Irani SR. N-methyl-D-aspartate antibody encephalitis: temporal progression of clinical and paraclinical observations in a predominantly non-paraneoplastic disorder of both sexes. *Brain.* 2010;133:1655-67.
- Van de Riet EH. Anti-NMDAR encephalitis: a new, severe and challenging enduring entity. *Eur Child Adolesc Psychiatry.* 2013;22:319-23.