



## Reporte de caso

# PANS-PANDAS, reporte de caso



Francy Tatiana Villabona, Gisela Hernández y Víctor Manuel Mora-Bautista\*

Clínica San Luis, Bucaramanga, Santander, Colombia

### INFORMACIÓN DEL ARTÍCULO

#### Historia del artículo:

Recibido el 11 de mayo de 2020

Aceptado el 2 de noviembre de 2020

On-line el 26 de mayo de 2021

#### Palabras clave:

Trastorno obsesivo compulsivo

Infecciones estreptocócicas

Pediatría

### R E S U M E N

**Introducción:** Desde 1980 se conocen casos de síndromes neuropsiquiátricos infantiles en el mundo y su concepto ha evolucionado con cambios en las definiciones de 1995 (PITANDS: trastornos neuropsiquiátricos pediátricos autoinmunes precipitados por infección), 1998 (PANDAS: síndrome neuropsiquiátrico autoinmune pediátrico asociado con la infección por estreptococos), 2010 (PANS: síndrome pediátrico neuropsiquiátrico de inicio agudo) y 2012 (CANS: síndromes neuropsiquiátricos agudos de los niños). A pesar de que se conoce desde hace más de 20 años, aún es una enfermedad que suele pasar inadvertida para muchos profesionales de la salud.

**Objetivo:** Sensibilizar a la comunidad médica acerca de la identificación de la enfermedad y disminuir la morbilidad asociada con un diagnóstico tardío.

**Caso clínico:** Una niña de 6 años consultó a urgencias por trastorno de rechazo alimentario. En el tratamiento hospitalario se identificó historia clínica con criterios diagnósticos de PANS-PANDAS. Mostraba un curso clínico recurrente-remitente, tal y como describe la literatura, con pobre respuesta a los tratamientos de primera línea.

**Conclusiones:** En todo niño en edad escolar que se presente con trastorno obsesivo compulsivo o trastornos alimentarios, con sin otros síntomas, se debe evaluar y descartar su asociación con PANS-CANS.

© 2021 Publicado por Elsevier España, S.L.U. en nombre de Asociación Colombiana de Psiquiatría.

### PANS-PANDAS, Case Report

#### A B S T R A C T

**Introduction:** Since 1980, there have been known cases of childhood neuropsychiatric syndromes in the world and its concept has evolved with changes in the definitions in 1995 (PITANDS - paediatric infection-triggered autoimmune neuropsychiatric disorders), 1998 (PANDAS - paediatric autoimmune neuropsychiatric syndrome associated with streptococci infection), 2010 (PANS - paediatric acute-onset neuropsychiatric syndrome) and 2012 (CANS - childhood acute neuropsychiatric syndrome). Despite being known for more than 20 years, it is still an illness that often goes unnoticed by many health professionals.

#### Keywords:

Paediatric acute-onset

neuropsychiatric syndrome

Paediatric autoimmune

neuropsychiatric disorders

associated with streptococcal

infections

Paediatrics

\* Autor para correspondencia.

Correo electrónico: vmoram@pediatras.com.co (V.M. Mora-Bautista).

<https://doi.org/10.1016/j.rcp.2020.11.023>

0034-7450/© 2021 Publicado por Elsevier España, S.L.U. en nombre de Asociación Colombiana de Psiquiatría.

**Objective:** To sensitise the medical community about the identification of the disease and reduce the morbidity associated with a late diagnosis.

**Clinical case:** A 6-year-old schoolgirl brought to the emergency department due to her refusal to eat. In the hospital treatment, a clinical history was identified with PANS-PANDAS diagnostic criteria. She exhibited a relapsing-remitting clinical course, as described in the literature, with poor response to first-line treatments.

**Conclusions:** In all school-age child presenting with obsessive compulsive disorder or eating disorders, with other symptoms or not, a possible link to PANS-CANS should be evaluated and ruled out.

© 2021 Published by Elsevier España, S.L.U. on behalf of Asociación Colombiana de Psiquiatría.

## Introducción

Desde 1980 se conocen casos de síndromes neuropsiquiátricos infantiles en el mundo, pero están reconocidos como una entidad nosológica solo desde 1995 en el *National Institute of Health* (NIH) (PITANDS: trastornos neuropsiquiátricos pediátricos autoinmunes precipitados por infección); entonces se señaló que eran una forma frustrada de la corea de Sydenham, dado que sus síntomas prodrómicos incluyen componentes de un trastorno obsesivo compulsivo (TOC)<sup>1</sup>. En 1998, la doctora Swedo (miembro del NIH y la mayor experta mundial sobre este tema), acuñó el término PANDAS (síndrome neuropsiquiátrico autoinmune pediátrico asociado con la infección por estreptococos) y describió un inicio en edad preescolar y una relación niñas:niños de 2,6:1<sup>2</sup>. La mayor dificultad operativa desde entonces ha sido demostrar (y sospechar) la asociación con la infección, dada la alta prevalencia de estreptococos a edad escolar con infecciones asintomáticas; también ha habido controversia al definir cuándo los tics podrían tener relación con el PANDAS, fuera de que la definición excluía los casos precipitados por otras infecciones<sup>3-5</sup>. Respondiendo a lo anterior, en 2012 se publicó el consenso realizado por el NIH en 2010, que creó la definición de PANS (síndrome pediátrico neuropsiquiátrico de inicio agudo), donde los tics son un criterio secundario, se incluyeron otras categorías de síntomas neuropsiquiátricos y se consideró su asociación con más microorganismos<sup>6</sup>. Finalmente, en 2012 el Dr. Singer elaboró una definición aún más sencilla en la Universidad Johns Hopkins, denominada CANS (síndromes neuropsiquiátricos agudos de los niños), con criterios menos restrictivos<sup>4</sup>. Se presenta la evolución de los criterios diagnósticos y su jerarquía en la tabla 1.

Fisiopatológicamente, el PANS es una enfermedad autoinmune primaria y/o postinfecciosa (influenza, micoplasmas, virus de Epstein Barr, estreptococos del grupo A), con diana en los ganglios basales<sup>7</sup>. Su diagnóstico se establece por descarte, dado que clínicamente se relaciona con un amplio número de afecciones con las cuales se debe realizar el diagnóstico diferencial, puesto que no hay un biomarcador específico<sup>3,7</sup>. El tratamiento se basa en psicoterapia, psicofarmacología y tratamiento antibiótico e inmunomodulador<sup>7,8</sup>.

Se presenta el caso de una escolar diagnosticada de PANS-PANDAS, con el propósito de sensibilizar a la comunidad médica acerca de la identificación de la enfermedad

y disminuir la morbilidad asociada con un diagnóstico tardío.

## Caso

Una escolar de 6 años fue llevada a urgencias por rechazo a la alimentación en los últimos 5 días. Presentaba trastorno de ansiedad relacionado con la alimentación desde 2 años antes, en seguimiento clínico por psiquiatría y psicología, sin prescripción de psicofármacos.

Al examen físico se encontraba eutrófica (peso, 28 kg; talla, 130 cm), con mucosa oral seca y sin otras alteraciones corporales. Se decidió hospitalizarla para rehidratación intravenosa rápida.

En una nueva entrevista con la madre, se documentó el antecedente de aceleración de la velocidad de crecimiento sin pubertad precoz y episodios aislados de cefalea con emesis en los últimos 3 años. Por estos hechos, se indicó realización de tomografía craneal simple para descartar lesión tumoral, la cual mostró estructuras encefálicas normales y engrosamiento mucoso maxilar derecho.

Con este resultado, se entrevistó por tercera vez a la madre, pensando en la posibilidad de un PANS-PANDAS, y se halló que 3 meses atrás la niña había presentado síntomas respiratorios altos, tras lo cual empeoraron los síntomas de ansiedad y aparecieron síntomas obsesivos (se levantaba impulsivamente a ordenar las cosas; en el colegio y la casa se tornó muy estricta con sus tareas; no se dejaba ayudar porque los demás no hacían las cosas bien; todo el tiempo refería que iba tarde para el colegio; se preocupaba de ser la última del salón a pesar de ser la mejor; borraba y repisaba los cuadernos, y ordenaba todos los juguetes por tamaño y/o color). Se consideró que cumplía criterios de la enfermedad, se solicitaron anticuerpos antiestreptolisinas (ASTOS) por prueba semicuantitativa, con resultado negativo, y se inició amoxicilina oral a 90 mg/kg/día por 10 días.

Fue valorada por psiquiatría, donde evidenció síntomas ansiosos, mala tolerancia a la frustración, ansiedad de separación y signos de somatización. Se indicó inicio de fluoxetina oral 8 mg/día y seguimiento ambulatorio por psiquiatría infantil.

En las siguientes 24 h mejoró su rechazo a la vía oral, por lo que se le dio el alta. Presentó recuperación total del apetito y mejoría de los síntomas ansiosos en las siguientes 72 h;

**Tabla 1 – Criterios diagnósticos de los trastornos neuropsiquiátricos de la infancia\***

PITANDS (1995)	PANDAS (1998)	PANS (2010)	CANS (2012)
Todos los siguientes:	Todos los siguientes:	Aparición del trastorno obsesivo compulsivo (TOC) o restricciones en la alimentación y la presencia simultánea de síntomas de al menos 2 de las siguientes 7 categorías:	Todos los siguientes:
[1] Inicio entre los 3 años y la pubertad	[1] Presencia de TOC o un trastorno por tics	[1] Ansiedad (en particular la ansiedad de separación)	[1] Inicio abrupto antes de los 18 años
[2] En algún momento de la vida debe haber tenido TOC o trastorno por tics	[2] Inicio prepuberal	[2] Labilidad emocional o depresión	[2] TOC y/o
[3] El inicio de los síntomas debe haber sido súbito y tener un patrón remitente-recurrente	[3] Curso remitente-recurrente	[3] Irritabilidad, agresión y/o conductas graves de oposición	[3] Alguno de los criterios secundarios:
[4] Las crisis no deben asociarse exclusivamente con estrés y enfermedad y deben necesitar cambios de tratamiento, que dure 4 semanas al menos	[4] Asociación temporal con infección por estreptococo del grupo A al inicio o en las exacerbaciones	[4] Regresiones en el desarrollo	a) ansiedad
[5] Durante las exacerbaciones de TOC y/o tics, deben tener examen anormal, frecuentemente con movimientos anormales	[5] Asociación con anomalías neurológicas tipo hiperactividad motora o movimientos coreiformes	[5] deterioro en el rendimiento escolar relacionadas con trastorno de déficit de atención e hiperactividad (TDAH) u alteraciones cognitivas (déficits de memoria)	b) psicosis
[6] Debe haber evidencia (microbiológica o clínica) o antecedente de infección		[6] Anormalidades sensoriales o motoras (alucinaciones, tics)	c) regresión del desarrollo
[7] Puede tener síntomas entre los episodios o no		[7] Síntomas somáticos, como trastornos del sueño, enuresis o polaquiuria. Además, los síntomas no se explican mejor por un trastorno neurológico o médico conocido	d) hipersensibilidad sensorial
			e) labilidad emocional
			f) tics
			g) disgrafía
			h) torpeza o hiperactividad
			[4] Curso monofásico o polifásico

\* La jerarquía conceptual es: CANS/PANS incluye PITANDS y un grupo con desencadenantes no infecciosos. PITANDS incluye PANDAS y el grupo causado por otros microbios.

sin embargo, recayó 1 día después de terminar la amoxicilina (10 días del alta) y rechazó de nuevo los alimentos, se agredía (se tiraba del pelo) y se tornó ansiosa. Ante esta recaída, se indicó azitromicina oral 12 mg/kg/día por 7 días, pero la niña rechazó el medicamento induciéndose el vómito. Al día siguiente (a los 11 días del alta), se cambió el tratamiento a ceftriaxona intramuscular 50 mg/kg/día por 3 días. También se documentó que la madre y el hermano presentaban faringoamigdalitis recurrente, por lo que se les indicó azitromicina oral 500 mg/día por 5 días.

Fue valorada por reumatología pediátrica el mismo día en que se inició la ceftriaxona, y se precisó que la enfermedad se había iniciado 3 años atrás con un evento de náuseas y emesis de predominio nocturno, durante una infección respiratoria (fiebre, rinorrea y tos) —que se trató con

antibiótico— asociado con actitud ansiosa. Desde entonces, ocurrieron episodios similares cada 3-4 meses, que se relacionaban francamente con síntomas respiratorios. Además, se autoagredió (se arañaba con lápices, se golpeaba con las manos, se arrancaba las uñas), frecuentemente (3 veces a la semana), durante la exacerbación en los últimos 3 meses. También se halló insomnio de conciliación y acortamiento del tiempo de sueño (5 h), con episodios de movimientos frecuentes. Finalmente se documentaron alucinaciones visuales y auditivas no estructuradas, autolimitadas, en los 2 días previos a la consulta.

En esa misma valoración también se identificó que la madre tenía síndrome antifosfolípido y que el hermano mayor tuvo un trastorno de restricción-evitación alimentaria a los 9 años.

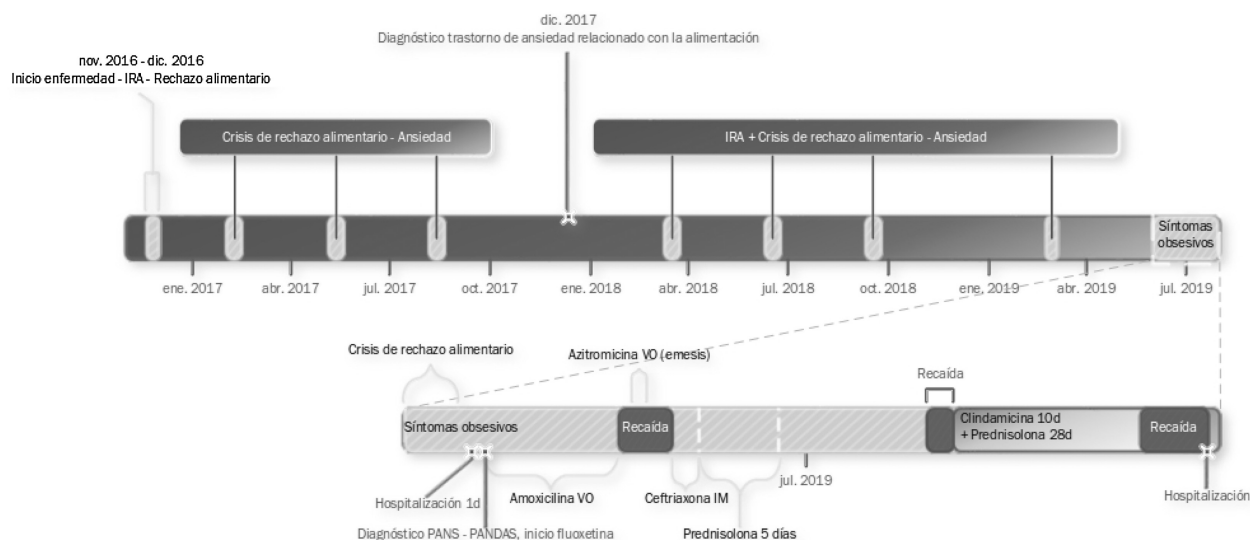


Figura 1 – Línea de tiempo del caso presentado.

Ante la clínica concordante con PANS-PANDAS, se le administró profilaxis con penicilina benzatínica intramuscular 600.000 UI/21 días por 3 meses.

Recayó nuevamente con rechazo alimentario y autoagresión al terminar la ceftriaxona, por lo que se prescribió prednisona 50 mg/día por 5 días, con lo que mejoró gradualmente. Tras finalizar este tratamiento, permaneció parcialmente funcional por 2 semanas, ya que persistían los síntomas obsesivos menores (ordenar las cosas) y rehusaba asistir al colegio. No se consideró prescribir antiinflamatorios no esteroideos, dado el antecedente de alergia al ibuprofeno.

En este momento, a los 30 días del alta, regresó a estudiar, pero tras 2 días presentó síntomas de resfriado y reapareció la ansiedad de separación, por lo que tuvo que permanecer en casa nuevamente. Ante esto, se formuló clindamicina oral por 7 días (30 mg/kg/día), por recomendación de infectopediatría para completar la erradicación de estreptococo, y prednisona oral por 4 semanas (inicio con 2 mg/kg/día y descensos semanales). Presentó mejoría notoria al final de la segunda semana, solo persistían las náuseas matutinas, por lo que asistió al colegio durante 1 semana; en dicho momento enfermó con síntomas de resfriado y recayó con rechazo alimentario y autoagresión por 5 días, que llevaron a deshidratación y 1 día de hospitalización. Completó el ciclo de 4 semanas de prednisona, sin mejoría completa y con recaída al finalizarlo, con una nueva crisis de rechazo alimentario que duró 15 días, que la familia trató en casa.

Se tuvo que suspender la fluoxetina por la aparición de síntomas de hiperprolactinemia (telarquía precoz, mastodinia, hipertricosis, adrenarquía); se sospechó pubertad precoz por su intensidad tras 3 meses de administración (agosto de 2019). Por este motivo, se prescribió risperidona, pero no la toleró más de 1 semana por cefalea y emesis; tampoco se observó respuesta clínica significativa.

Los familiares decidieron retirarse del seguimiento por el grupo de investigación a los 2 meses de la última hospitalización (septiembre de 2019).

## Discusión

En primera instancia, se menciona que el caso presentado se expuso en la secuencia de las valoraciones médicas realizadas, con la finalidad de generar conciencia sobre la dificultad diagnóstica y terapéutica del PANS-PANDAS, y su tendencia a cursar con recaídas frecuentes. La figura 1 se muestra con fines didácticos y de claridad nosológica.

Es de anotar que entre los niños con TOC no es frecuente diagnosticar los casos de PANS-PANDAS (frecuencias del 1% de PANDAS, el 3% de PANS y otro 1% de casos que cumplen ambos grupos de criterios)<sup>5</sup>. Estar incluido en esta última categoría es un hecho de gran interés en el caso presentado.

Se resalta del caso expuesto que en la historia familiar se documentó enfermedad antifosfolipídica y un caso de trastorno alimentario, lo que refleja la vulnerabilidad de estos pacientes, de herencia autosómica recesiva, reflejada como enfermedades autoinmunes en sus madres (incluido un síndrome antifosfolipídico), un riesgo hasta 10 veces mayor de TOC y tics en familiares de primer grado, y reportes de múltiples condiciones neuropsiquiátricas en la familia (entre ellos los trastornos alimentarios); este dato se podría considerar un criterio diagnóstico auxiliar<sup>2,3,9,10</sup>.

Los antecedentes de infecciones en la madre y el hermano también son importantes porque reflejan susceptibilidad a las mismas y las fuentes potenciales de contagio para los episodios en la paciente<sup>3</sup>.

Antes de iniciar el tratamiento, es importante hacer siempre una evaluación completa pero individualizada que incluya historia clínica completa, anamnesis cuidadosa (tabla 2) y exámenes complementarios dirigidos a descartar otras enfermedades (tabla 3).

No hay datos sobre si alguna presentación clínica de infección por estreptococo (rinosinusitis, faringitis o bronquitis) predispone a crisis de PANS más que las otras. Las pruebas para detección de estreptococos son menos útiles en casos asintomáticos, como fueron varias de las crisis de la paciente;

**Tabla 2 – Signos clínicos compatibles con PANS**

Constitucionales	Escalofríos, alopecia (autoinmunidad), emaciación (infecciones o enfermedad crónica)
Cutáneos	Exantema escarlatiniforme, eritema marginado (fiebre reumática), eritema malar (lupus), petequias (síndrome antifosfolípido), púrpura palpable o <i>livedo reticularis</i> (vasculitis), eritema perianal (estreptococos)
Oftalmológicos	Midriasis o respuesta pupilar lenta (enfermedades neurológicas), pliegues de Dennie Morgan, inyección escleral (uveítis o epiescleritis)
Otorrinolaringológicos	Mucosa nasal congestiva o cornetes hipertróficos, dolor a la palpación de zonas sinusales, signos de otitis media, petequias en el paladar (estreptococos), úlceras indoloras en el paladar (lupus)
Cervicales	Adenomegalias (autoinmunidad), tiromegalia (tiroiditis)
Torácicos	Dolor torácico, tos, crépitos o disnea (infección o enfermedad reumática); taquicardia o soplos (fiebre reumática)
Abdominales	Estreñimiento, diarrea, dolor abdominal, distensión o rectorragia (enfermedad inflamatoria intestinal)
Osteomusculares	Dolor, edema o eritema (artritis o fiebre reumática), puntos gatillo o tensión miofascial (fibromialgia)
Neurológicos	Inatención, deterioro cognitivo o alteraciones de la memoria (encefalitis autoinmunitaria), debilidad muscular proximal (dermatomiositis), tics, movimientos coreiformes (fiebre reumática)

**Tabla 3 – Exámenes recomendados para los pacientes con criterios de PANS (adaptada de Chang et al.<sup>3</sup>)****Recomendados:**

Hemograma con diferencial leucocitario

VSG y PCR

Panel metabólico dirigido (función hepática, renal y tiroidea)

Uranálisis (evaluar hidratación, descartar inflamación)

En crisis: cultivo faríngeo, ASTOS (pruebas pareadas 4-6 semanas con aumento del 58% tienen una sensibilidad del 62%)

**Opcionales:**

En crisis: PCR (temprano, sensibilidad > 90%) o serología (tardío) para *Mycoplasma*, PCR (sensibilidad > 90%) o serología (sensibilidad del 75%) para influenza, serología para Epstein-Barr (sensibilidad > 90%)

Si hay marcadores inflamatorios elevados, fatiga, exantemas o artralgias: anticuerpos antinucleares (ANA)

Corea, petequias, migrañas, trombocitosis, trombocitopenia o *livedo reticularis*: anticuerpos antifosfolípidos incluyendo anticardiolipinas, tiempo del veneno de víbora diluido, anticuerpos anti-β2 glucoproteína I

Si la función hepática es anormal: descartar enfermedad de Wilson midiendo ceruloplasmina y cobre en orina de 24 h

Resonancia magnética cerebral si hay encefalitis, cefaleas graves, alteraciones de la marcha o psicosis para identificar vasculitis como la causa

EEG si el predominio es de movimientos anormales (anormal en el 16% de los casos de PANDAS)

Polisomnografías si hay insomnio o parasomnias (se busca síndrome de apneas/hipopneas del sueño o trastornos del sueño REM)

Punción lumbar si hay alteraciones en la resonancia magnética o el EEG. Se deben realizar bandas oligoclonales y anticuerpos antineuronales (anti-NMDA)

Estudios de deglución cuando la restricción alimentaria se asocie con atoramiento o vómitos

En cuanto a pruebas específicas para PANS, se han propuesto uso de biomarcadores de tipo autoanticuerpos contra receptores dopaminérgicos, betatubulina, lisogangliósidos GM1 y cinasa dependiente de calmodulina (Panel Cunningham), que podrían ser comunes con la corea de Sydenham, pero no se ha demostrado una relación consistente; por estos motivos, se sigue trabajando en buscar otras moléculas candidatas<sup>11,12</sup>.

El tratamiento es un enfoque de 3 componentes: la psicoterapéutica, la profilaxis antimicrobiana y la inmunomodulación<sup>8,13</sup>.

Dentro de la psicoterapéutica, se requieren ajustes específicos de la rutina cotidiana durante las exacerbaciones. Además de esto, también se debe ofrecer apoyo individual y grupal a las familias. En cuanto a técnicas psicológicas, la que mejor funciona es la terapia cognitiva de prevención de respuesta. Para empezar, se recomiendan inhibidores selectivos de la recaptación de serotonina para modular los síntomas y se pueden agregar antipsicóticos<sup>13</sup>.

En el caso presentado, los síntomas psiquiátricos se modularon parcialmente con la fluoxetina, aunque con efectos secundarios que obligaron a suspender el medicamento. Tampoco toleró el uso de risperidona, lo que dificultó notoriamente el manejo conductual. Este enfoque farmacológico, fluoxetina y risperidona, ha sido reportado en un 29% de los niños con PANS-PANDAS<sup>5</sup>.

Hablando de tratamientos específicos por grupos de síntomas neuropsiquiátricos, para los casos que presentan tics (forma de presentación hasta en el 70% de los afectados), se recomienda psicoterapia conductual comprensiva o terapia de reversión de hábitos. En la ansiedad de separación, funcionan bien los entrenamientos de exposición gradual con recompensas. Si cursan con TDAH, a diferencia de los niños sin PANS, se debe preferir la clonidina sobre el metilfenidato o la atomoxetina. En relación con las alteraciones del sueño, se recomiendan solo medidas de higiene de sueño. Finalmente, si hay muchos síntomas físicos, se debe proveer terapia física y el tratamiento sería similar al de la fibromialgia. No se llegó a instaurar estas intervenciones durante la ventana de seguimiento por la evolución tórpida a pesar del tratamiento farmacológico<sup>8,13</sup>.

sin embargo, dichos episodios se pueden asociar con elevación de los ASTOS, por lo que se evaluaron en el caso reportado<sup>3</sup>.

Por definición, el del PANS siempre es un diagnóstico de exclusión y su diagnóstico diferencial incluye principalmente la corea de Sydenham, la encefalitis autoinmunitaria, el lupus neuropsiquiátrico y la vasculitis del sistema nervioso central<sup>8</sup>. En el caso propuesto, psiquiatría y reumatología pediátrica en conjunto no documentaron criterios para sospechar dichas enfermedades.

En cuanto a la profilaxis antimicrobiana, hay datos que indican que la colonización por estreptococos puede disparar las crisis, y la decisión de tratar con antibiótico se extrapola de los casos de fiebre reumática; esta premisa respaldó la decisión de tratar secuencialmente con antibióticos a la paciente, a su madre y a su hermano, finalizando con la profilaxis, aunque la respuesta fue parcial, posiblemente por exposición a otros microbios y la susceptibilidad familiar descrita<sup>3,6,8</sup>.

En cuanto a la inmunoterapia, la prescripción de cada inmunomodulador o antiinflamatorio se debe valorar y ajustar según la evolución de los síntomas. Dada la tendencia a cursar con periodos de remisión y recaídas, los tratamientos son cíclicos<sup>8</sup>. El tratamiento inmunomodulador de primera línea es la prednisona, en ciclos cortos o largos. En segunda instancia, se pueden usar antiinflamatorios no esteroideos como alternativa antes de recurrir a la inmunoglobulina, la plasmaféresis o la terapia biológica. En el caso presentado se siguieron estas recomendaciones<sup>7,14</sup>. En casos donde no se observe respuesta, como el de la paciente mencionada, se debería suspender la inmunomodulación y priorizarse la psicoterapia<sup>8</sup>.

En cuanto al pronóstico, el PANS suele conllevar bastante morbilidad y ser muy recurrente en la mayoría de los casos, aunque hay niños que alcanzan la curación; sin embargo, hay poca información de seguimiento a largo plazo. Teniendo en cuenta que la inmunidad contra el estreptococo mejora notablemente hacia los 12 años, suele esperarse una disminución de las crisis en la adolescencia, especialmente luego de la pubertad. A pesar de lo anterior, se desconoce su capacidad de persistir en la adultez<sup>15</sup>.

## Conclusiones

El caso presentado expone la evolución típica y el tratamiento recomendado del PANS-PANDAS, junto con la carga personal y familiar que impone; de la revisión se deriva que es obligado que, ante todo niño que se presente con TOC u otros síntomas neuropsiquiátricos abruptos y/o recurrentes, se estudien las causas secundarias y finalmente se descarte su asociación con PANS.

## Conflicto de intereses

Los autores declaran no tener conflicto de intereses.

## BIBLIOGRAFÍA

- Allen AJ, Leonard HL, Swedo SE. Case study: a new infection-triggered, autoimmune subtype of pediatric OCD and Tourette's syndrome. *J Am Acad Child Adolesc Psychiatry*. 1995;34:307-11.
- Swedo SE, Leonard HL, Garvey M, et al. Pediatric autoimmune neuropsychiatric disorders associated with streptococcal infections: Clinical description of the first 50 cases. *Am J Psychiatry*. 1998;155:264-71.
- Chang K, Frankovich J, Cooperstock M, et al. Clinical evaluation of youth with pediatric acute-onset neuropsychiatric syndrome (PANS): Recommendations from the 2013 PANS Consensus Conference. *J Child Adolesc Psychopharmacol*. 2015;25:3-13.
- Singer HS, Gilbert DL, Wolf DS, Mink JW, Kurlan R. Moving from PANDAS to CANS. *J Pediatr*. 2012;160:725-31.
- Jaspers-Fayer F, Han SHJ, Chan E, et al. Prevalence of acute-onset subtypes in pediatric obsessive-compulsive disorder. *J Child Adolesc Psychopharmacol*. 2017;27:332-41.
- Swedo SE. From research subgroup to clinical syndrome: modifying the PANDAS criteria to describe PANS (pediatric acute-onset neuropsychiatric syndrome). *Pediatr Ther*. 2012;2(2).
- Esposito S, Bianchini S, Baggi E, Fattizzo M, Rigante D. Pediatric autoimmune neuropsychiatric disorders associated with streptococcal infections: an overview. *Eur J Clin Microbiol Infect Dis*. 2014;33:2105-9.
- Swedo SE, Frankovich J, Murphy TK. Overview of treatment of pediatric acute-onset neuropsychiatric syndrome. *J Child Adolesc Psychopharmacol*. 2017;27:562-5.
- Murphy TK, Storch EA, Lewin AB, Edge PJ, Goodman WK. Clinical factors associated with pediatric autoimmune neuropsychiatric disorders associated with streptococcal infections. *J Pediatr*. 2012;160:314-9.
- Lougee L, Perlmutter SJ, Nicolson R, Garvey MA, Swedo SE. Psychiatric disorders in first-degree relatives of children with pediatric autoimmune neuropsychiatric disorders associated with streptococcal infections (PANDAS). *J Am Acad Child Adolesc Psychiatry*. 2000;39:1120-6.
- Hesselmark E, Bejerot S. Biomarkers for diagnosis of pediatric acute neuropsychiatric syndrome (PANS) – Sensitivity and specificity of the Cunningham Panel. *J Neuroimmunol*. 2017;312:31-7.
- Frick LR, Rapanelli M, Jindachomthong K, et al. Differential binding of antibodies in PANDAS patients to cholinergic interneurons in the striatum. *Brain Behav Immun*. 2018;69:304-11.
- Thienemann M, Murphy T, Leckman J, et al. Clinical management of pediatric acute-onset neuropsychiatric syndrome: Part I—psychiatric and behavioral interventions. *J Child Adolesc Psychopharmacol*. 2017;27:566-73.
- Brown KD, Farmer C, Freeman GM, et al. Effect of early and prophylactic nonsteroidal anti-inflammatory drugs on flare duration in pediatric acute-onset neuropsychiatric syndrome: an observational study of patients followed by an academic community-based pediatric acute-onset neuropsychiatric. *J Child Adolesc Psychopharmacol*. 2017;27:619-28.
- PANDAS Network. PANDAS Prognosis [Internet]. 2018. Disponible en: <http://pandasnetwork.org/prognosis/>.