

Reporte de caso

Papel de la ecografía articular en el diagnóstico diferencial de la poliartritis aguda. Aspectos ecográficos de la artritis gonocócica: a propósito de un caso

Carlos Darío Ochoa Rojas* y Jorge Hernán Izquierdo

Unidad de Reumatología, Departamento de Medicina Interna, Fundación Valle de Lili, Cali, Colombia

INFORMACIÓN DEL ARTÍCULO

Historia del artículo:

Recibido el 12 de noviembre de 2012

Aceptado el 4 de abril de 2013

Palabras clave:

Artritis gonocócica

Tenosinovitis

Ecografía articular

N. gonorrhoeae

Keywords:

Gonococcal arthritis

Tenosynovitis

Joint ultrasound

N. gonorrhoeae

R E S U M E N

Se presenta el caso de un paciente de sexo masculino con compromiso poliarticular agudo secundario a *Neisseria gonorrhoeae*, cuyos aspectos ecográficos fueron la presencia de tenosinovitis en los compartimentos extensores del carpo y del flexor del tercer dedo de la mano derecha. La punción articular confirmó el diagnóstico.

© 2012 Asociación Colombiana de Reumatología. Publicado por Elsevier España, S.L. Todos los derechos reservados.

Role of ultrasound in the differential diagnosis of the acute polyarthritis - Echographic aspects of gonococcal arthritis: report of a case

A B S T R A C T

A case is presented of a male patient with acute polyarticular manifestation, secondary to *N. Gonorrhoeae*. The ultrasound showed the presence of tenosynovitis in extensor compartments of carpal joint and the flexor compartments of third finger of the right hand. Joint puncture aspiration confirmed the diagnosis.

© 2012 Asociación Colombiana de Reumatología. Published by Elsevier España, S.L. All rights reserved.

*Autor para correspondencia.

Correo electrónico: carlosochoa79@yahoo.com (C.D. Ochoa Rojas).

Introducción

La artritis gonocócica es una entidad infecciosa caracterizada por un compromiso inflamatorio articular que se presenta en hombres o mujeres, en etapa sexualmente activa. Hace parte de los diagnósticos diferenciales de una artritis poliarticular debutante, entre los cuales se encuentran entidades como la artritis reumatoide, la artritis psoriásica, las espondiloartropatías con manifestación periférica, las artropatías por cristales y las artropatías infecciosas. El diagnóstico diferencial no es fácil, pues los signos clínicos y paraclínicos pueden ser similares.

La característica principal que orienta al diagnóstico de una infección gonocócica diseminada es la presencia de lesiones en piel vesiculopustulosas, tenosinovitis y poliartritis. La presencia de tenosinovitis de varios tendones de la muñeca, dedos y tobillo en un paciente en etapa sexual activa debe hacer sospechar este diagnóstico, y los estudios del líquido articular, como el Gram y el cultivo, confirman el diagnóstico, al igual que los hemocultivos. Las artritis de tipo infeccioso requieren un diagnóstico temprano, ya que su reconocimiento orienta inmediatamente a tratamiento con antibióticos, a diferencia de las artropatías inflamatorias, en las cuales su manejo está dado por la utilización de fármacos inmunomoduladores.

La ecografía articular cada vez se está utilizando más en la práctica reumatológica, en especial en el seguimiento de los padecimientos reumatológicos; sin embargo, su papel en el diagnóstico de la artritis poliarticular está pobremente establecido.

Presentamos el caso de un paciente con poliartritis aguda, en el cual la ecografía articular permitió identificar la presencia de tenosinovitis de varios compartimentos extensores de mano, con señal Doppler en su interior, sin evidencia de sinovitis del carpo, hallazgo que puede llegar a ser muy orientador hacia una artritis gonocócica.

Presentación del caso

Se describe el caso de un hombre de 35 años sin síntomas previos quien, 15 días después de viajar a La Dorada (Caldas), inicia un compromiso poliarticular inflamatorio de manos, carpos, hombros, rodillas y tobillo derecho, que rápidamente lo lleva al deterioro de su clase funcional hasta la postración. No evidencia fiebre u otra sintomatología asociada. No se encuentran antecedentes personales pero sí historia familiar de neoplasia hematológica y osteoartrosis en hermanos. Se hospitaliza para estudio encontrándose, en el examen físico, edema de manos de predominio en mano derecha (fig. 1), sinovitis de rodillas y tobillo derecho, con marcada incapacidad para la movilidad activa y pasiva por dolor intenso. Sus signos vitales, en el ingreso, eran: tensión arterial: 120/70, pulso de 88/min y frecuencia respiratoria de 19/min. No se encontraron hallazgos anormales auscultatorios como soplos cardíacos o ruidos pulmonares alterados ni lesiones cutáneas. Los exámenes de ingreso se describen en la tabla 1.

Se inició tratamiento con 250 mg de metilprednisolona, pero 24 h después no presentaba signos de mejoría. El paciente es llevado a ecografía articular para evaluar las características del compromiso inflamatorio, encontrándose marcada tenosinovitis del cuarto compartimento extensor bilateral (figs. 2 y 3) y del flexor del tercer dedo de mano derecha, con señal Doppler en su interior,

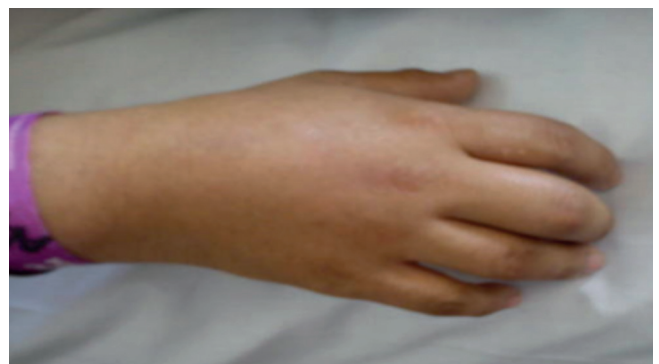

Figura 1 – Compromiso inflamatorio difuso de mano derecha.

Tabla 1 – Resultados de exámenes de laboratorio de ingreso

Hemograma	
Leucocitos	16.730 mm ³
Neutrófilos	88,8%
Linfocitos	5,4%
Monocitos	5,7%
Hemoglobina	14,5 g/dL
Hematocrito	43,4%
Plaquetas	187.000 mm ³
PCR	29,2 mg/dL
VSG	77 mm/h
Cr	0,74 mg/dL
Nitrógeno ureico	19,9 mg/dL
AST	35,0 UI/L
ALT	25,3 UI/L
GGT	86,0 UI/L
Factor reumatoide	34,2 U/mL

ALT: alanino aminotransferasa; AST: aspartato aminotransferasa; Cr: creatinina; GGT: gama glutamil transferasa; PCR: proteína C reactiva; VSG: velocidad de sedimentación globular.

sin evidencia de hipertrofia sinovial ni de sinovitis radiocarpiana o intercarpiana.

Con estos hallazgos es llevado a punción articular de la rodilla derecha, encontrándose en el Gram la presencia de diplococos Gram negativos intracelulares (fig. 4), que posteriormente fueron cultivados como *Neisseria gonorrhoeae* (*N. gonorrhoeae*) sensible.

Se inicia tratamiento antibiótico con ceftriaxona 2 g intravenoso por día y ciprofloxacina 400 mg intravenoso cada 12 h. La evolución posterior fue tórpida, con poca mejoría de los síntomas dolorosos y persistencia de signos inflamatorios articulares. Además, persistía proteína C reactiva elevada. Se realiza lavado articular en rodilla derecha, lavado y limpieza de compromiso tendinoso en mano derecha y punción con aguja en hombros y tobillos. Los cultivos posteriores de control del líquido articular y de sangre fueron negativos. El paciente continuaba con marcado compromiso articular de características inflamatorias. Se hace una impresión diagnóstica de artritis reactiva asociada al proceso infeccioso actual. Se inicia prednisolona 15 mg al día y sulfasalazina 500 mg cada 12 h, obteniéndose reducción de los reactantes de fase aguda y mejoría de la sintomatología.

Discusión

La *N. gonorrhoeae* fue, a escala mundial, una causa común de artritis séptica en años anteriores. Sin embargo, aunque su prevalencia ha disminuido, ha aumentado la resistencia al tratamiento con fluoroquinolonas¹. El compromiso articular puede

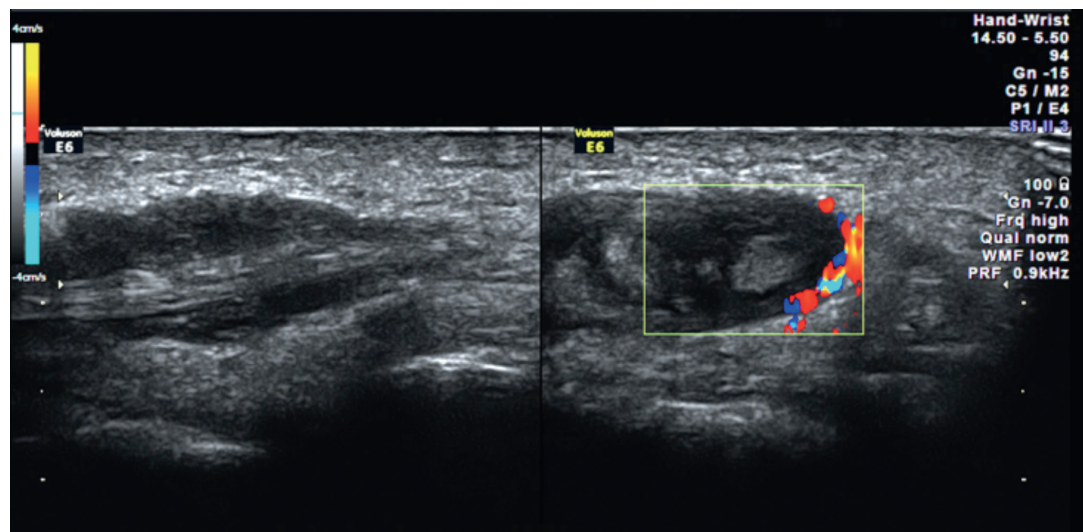


Figura 2 – Se observa la presencia en 2 cortes, longitudinal y transversal, de la tenosinovitis del cuarto compartimento extensor izquierdo con señal Doppler en su interior, sin evidencia de sinovitis radiocarpiana o intercarpiana.

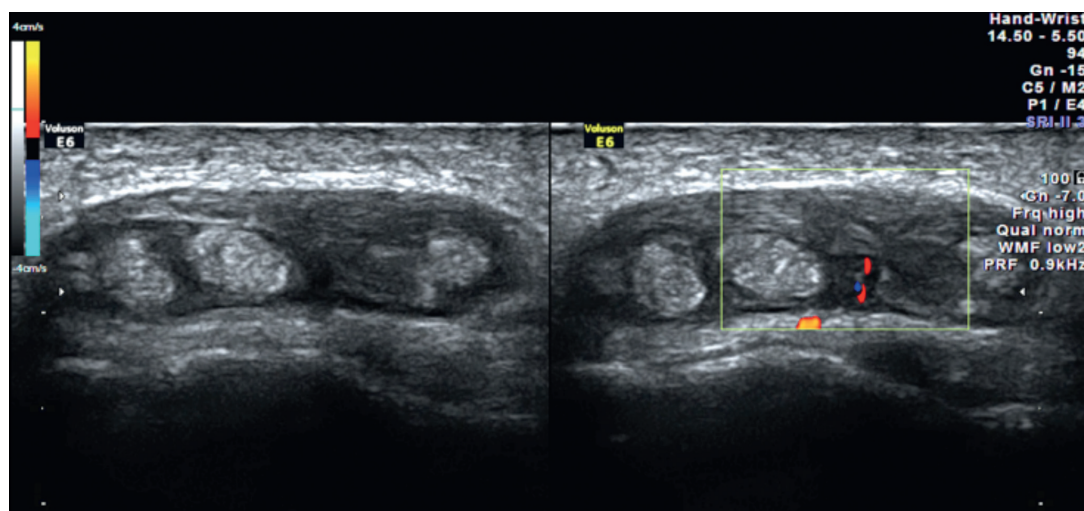


Figura 3 – Se observa la presencia de tenosinovitis del cuarto compartimento extensor de la mano derecha sin evidencia de sinovitis radiocarpiana o intercarpiana, con señal Doppler en su interior.

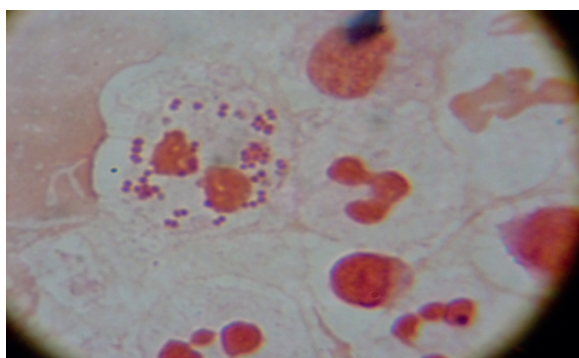


Figura 4 – Diplococos Gram negativos intracelulares en muestra del líquido articular.

presentarse como artritis séptica, la cual puede ser monoarticular o poliarticular, con cultivos de líquido sinovial positivos; o puede originarse en la forma bacteriémica de la enfermedad, con poliartalgias y lesiones en piel, con líquido sinovial raramente purulento, configurando el cuadro conocido como infección gonocócica diseminada².

La infección gonocócica se transmite por vía sexual y aún no está clara la patogénesis de la artritis. Se ha encontrado que los microorganismos llegan a la cavidad articular a través de una diseminación hematógena, favorecida por la rica vascularidad sinovial y la ausencia de membrana basal, induciendo rápidamente una sinovitis infla-

matoria aguda. Adicionalmente, las características del germen favorecen su llegada a la cavidad articular. La *N. gonorrhoeae* posee varios factores que generan su virulencia, como lo son apéndices filamentosos localizados en su membrana externa, proteínas de membrana que inactivan el complemento e inhiben la fusión de los fagolisosomas dentro de los neutrófilos, generando su capacidad para permanecer en forma intracelular, y lipopolisacáridos que contribuyen al daño articular.

Clínicamente, la artritis gonocócica se caracteriza por su rápida evolución, en la cual las rodillas, muñecas, tobillos y codos están involucrados en orden decreciente de frecuencia. La presencia de lesiones cutáneas ha sido descrita, incluyendo vesículas, bulas, eritema nodoso, multiforme y urticaria³, y se ha reportado hasta en el 75% de los casos. La tenosinovitis es menos frecuente, con prevalencias de 67 a 68%⁴. También puede manifestarse como oligo o monoartritis. En este caso, el paciente no presentaba lesiones cutáneas y la tenosinovitis no se evidenció claramente en el examen físico de ingreso. Además, la elevación de los reactantes de fase aguda puede presentarse en muchos padecimientos reumatológicos. En este escenario, la evaluación ecográfica puede ser de vital importancia para el diagnóstico diferencial⁵.

Los hallazgos ecográficos de la artritis gonocócica están pobremente descritos en la literatura, al igual que no se resalta el papel del ultrasonido en el enfoque diagnóstico de los pacientes con poliartritis aguda. Cada día, la ecografía es un elemento diagnóstico más cercano al reumatólogo, lo que hace de vital importancia el conocimiento de estas imágenes y el entrenamiento en este tipo de estudios que se pueden realizar en la cabecera del paciente⁵.

Ecográficamente, podemos tratar de clasificar el cuadro clínico del paciente, buscando hallazgos de sinovitis, hipertrofia sinovial, erosiones óseas, tenosinovitis, compromiso entésico, signos indirectos de patología por cristales o patología ungueal, permitiendo así una mejor aproximación diagnóstica⁶.

La presencia de sinovitis articular de manos puede inclinar más la balanza hacia fenómenos de tipo autoinmune o autoinflamatorio; la presencia de compromiso entésico orienta más hacia padecimientos relacionados con las manifestaciones periféricas de las espondiloartropatías; los hallazgos de doble contorno articular hacia patología por urato monosódico; las calcificaciones intracartilago orientan a patología por cristales de pirofosfato de calcio, y la presencia marcada de tenosinovitis es un hallazgo muy sugerente de artritis gonocócica^{6,7}.

En nuestro paciente, los hallazgos de tenosinovitis descritos en la ecografía orientaron hacia una patología articular de origen diferente al autoinmune, en principio^{7,8}, lo cual se confirmó con los estudios de líquido articular. Otra condición llamativa del cuadro fue la posterior evolución con persistencia de artritis inflamatoria, a pesar del tratamiento antibiótico ordenado, haciéndose la consideración diagnóstica

de artritis reactiva relacionada con su proceso infeccioso.

Conclusiones

En este caso en particular, la ecografía permitió evidenciar una tenosinovitis de los compartimentos extensores y del flexor del tercer dedo, sin evidenciarse la presencia de sinovitis articular, situación que en un hombre en etapa sexualmente activa evoca con rapidez la posibilidad de una artritis gonocócica, la cual fue confirmada posteriormente por punción articular. Esto nos debe llevar a avanzar en el estudio de la ecografía como elemento de diagnóstico y no solo como herramienta de control.

BIBLIOGRAFÍA

1. Bolan GA, Sparling F, Wasserheit JN. The emerging threat of untreatable gonococcal infection. *N Engl J Med.* 2012;366:485-7.
2. Rice PA. Gonococcal arthritis (Disseminated Gonococcal Infection). *Infect Dis Clin N Am.* 2005;19:853-61.
3. Holmes KK, Counts GW, Beaty HN. Disseminated gonococcal infection. *Ann Intern Med.* 1971;74:979-93.
4. Brogadir SP, Schimmer BM, Myers AR. Spectrum of the gonococcal arthritis-dermatitis syndrome. *Semin Arthritis Rheum.* 1979;8:177-83.
5. Naredo E. La ultrasonografía en reumatología: un antes y un después. *Revista Colombiana de Reumatología.* 2007;14:144-55.
6. Martino F, Silvestri E, Grassi W. *Musculoskeletal Sonography. Technique, Anatomy, Semeiotics and Pathological findings in Rheumatic Diseases.* Italia: Editorial Springer; 2007; cap. 5, p. 157-92.
7. Bianchi S, Martinoli C, Muñeca. *Ecografía Musculo Esquelética.* Madrid: Editorial Marbán; 2011; cap. 10, p. 382-449.
8. Naredo E, Muñeca. *Ecografía articular: anatomía y técnica exploratoria.* España: Editorial Euromedicine; 2007; p. 67-93.