

Informe de caso

Fibrosis angiocéntrica eosinofílica intranasal asociada a enfermedad relacionada con IgG4

Jesica Gallo^a, Cecilia Pisoni^b, Daniel González Cueto^c, John H. Stone^d y Sergio Paira^{a,*}

^a Servicio de Reumatología, Hospital J.M. Cullen, Santa Fe, Argentina

^b Servicio de Reumatología, CEMIC, Buenos Aires, Argentina

^c Servicio de Anatomía Patológica, Buenos Aires, Argentina

^d Rheumatology Unit, Massachusetts General Hospital, Boston, Massachusetts, Estados Unidos

INFORMACIÓN DEL ARTÍCULO

Historia del artículo:

Recibido el 5 de octubre de 2016

Aceptado el 20 de febrero de 2017

On-line el 12 de abril de 2017

Palabras clave:

Fibrosis angiocéntrica eosinofílica

Tracto sinuso-nasal

Enfermedad relacionada con IgG4

R E S U M E N

La fibrosis angiocéntrica eosinofílica es una lesión tumoral infrecuente de la órbita ocular y del tracto respiratorio superior. Presentamos el caso de un hombre de 44 años, con antecedentes de severa congestión y obstrucción nasal, y síntomas de sinusitis. Una TAC de senos paranasales mostró una masa focal de tejidos blandos de alta densidad que crecía desde la cara anterior del septum nasal. Se reseco parte del tabique. Los cortes histológicos mostraron una fibrosis concéntrica densa con patrón angiocéntrico y células inflamatorias mixtas. Se demuestra la presencia de fibrosis angiocéntrica eosinofílica. El dosaje sérico de IgG: 1.421 mg/dl (valor normal: 540-1.822) y el de IgG4: 168,70 mg/dl (valor normal: 6,1-121). Los preparados histológicos fueron inmunomarcados para IgG4 mostrando 50 plasmocitos IgG4(+)/HPF.

© 2017 Asociación Colombiana de Reumatología. Publicado por Elsevier España, S.L.U.

Todos los derechos reservados.

Intranasal eosinophilic angiocentric fibrosis associated with an IgG4-related disease

A B S T R A C T

Eosinophilic angiocentric fibrosis is an uncommon tumefactive lesion of the ocular orbit and upper respiratory tract. We present a 44-year old man with a history of severe nasal congestion and nasal obstruction. The patient also reported symptoms of sinusitis. Submucous thickening tissue had been locally resected and the involved anterior nasal septum cartilage partially removed. Histopathological examination of the biopsy indicated eosinophilic angiocentric fibrosis. A CT scan of the sinuses showed a high-density focal mass of soft tissue arising from the anterior aspect of the nasal septum. Examination under low power view showed dense concentric fibrosis and mixed inflammatory cells. The fibrosis was in an

Keywords:

Eosinophilic angiocentric fibrosis

Sinonasal tract

IgG4-related disease

* Autor para correspondencia.

Correo electrónico: pairasergio@fibertel.com.ar (S. Paira).

<http://dx.doi.org/10.1016/j.rcreu.2017.02.007>

0121-8123/© 2017 Asociación Colombiana de Reumatología. Publicado por Elsevier España, S.L.U. Todos los derechos reservados.

angiocentric pattern, resembling an onionskin. High power view showed a mixture of lymphocytes, plasma cells, numerous eosinophils, and proliferating fibroblasts. A test for serum IgG performed ten years after the patient's initial presentation was 1421 mg/dl (normal range 540-1822 mg/dl), and the serum concentration of IgG4 was 168.70 mg/dl (normal range 6.1-121 mg/dl). A review of the original haematoxylin and eosin-stained slides revealed that this case was stained immunohistochemically with an IgG4 stain showing 50 IgG4-positive plasma cells/HPF.

© 2017 Asociación Colombiana de Reumatología. Published by Elsevier España, S.L.U. All rights reserved.

Introducción

La fibrosis angiocéntrica eosinofílica (FAE) es una lesión tumoral infrecuente de la órbita ocular y tracto respiratorio superior. El hallazgo histológico típico de la FAE es la presencia de arteriolas de pequeño calibre rodeadas de fibras concéntricas de fibrosis, con un infiltrado inflamatorio de linfocitos, plasmocitos y predominantemente eosinófilos. En los últimos años, las informaciones han sido más frecuentes, quizás debido a la mayor familiaridad que existe con este desorden. Traumatismos y alergias han sido involucrados en su etiología, si bien poco se conoce desde su descripción en 1985. La FAE tiene una apariencia clínica e histológica clara (mediante la cual es diagnosticada), pero su patogénesis no está aún determinada.

Deshpande et al.¹, hallaron un paciente con FAE con elevación sérica dramática de IgG4. Este descubrimiento fortuito sugirió la posibilidad de que la FAE fuera una forma de enfermedad relacionada con IgG4.

Encontramos otro caso de FAE nasal primario asociado con elevada concentración sérica de IgG4 y elevado número de plasmocitos conteniendo IgG4.

Caso

Varón de 44 años, derivado a nuestra sección con historia progresiva de congestión y obstrucción nasal severa, que afectaba ambas fosas nasales de 10 años de evolución.

El paciente también había reportado síntomas de sinusitis, negando antecedentes de traumatismos, alergias, atopia o eosinofilia periférica. Al momento de la visita, se había resecaado tejido submucoso engrosado y se había removido el tejido que comprometía el segmento anterior del septum nasal. El examen histopatológico demostró la presencia de FAE.

El examen físico mostró que el paciente tenía un puente nasal amplio, por lo que las vasculitis (como Wegener y Churg-Straus) fueron descartadas debido a la falta de compromiso renal y de anomalías en la radiografía de tórax.

Se realizaron estudios para descartar enfermedades del colágeno, tales como lupus eritematoso sistémico, síndrome de Churg-Straus, enfermedad de Kimura, hiperplasia angiolinfoides con eosinofilia, granuloma facial y el eritema elevatum diutinum.

Una TAC de senos paranasales mostró una masa focal de alta densidad en partes blandas, que nació del sector anterior del septum nasal (fig. 1). El examen histológico con 20 X

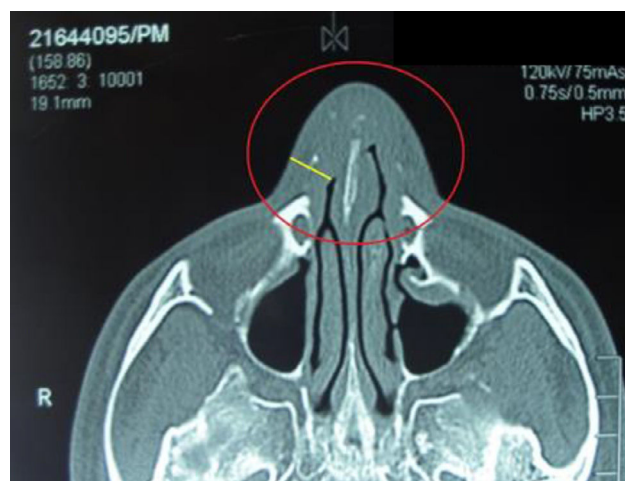


Figura 1 – Tomografía de los senos paranasales.

mostró áreas concéntricas de fibrosis (simulando las catáfilas de cebolla: fig. 2) e infiltrado inflamatorio mixto (linfocitos, plasmocitos, eosinófilos y fibroblastos en proliferación) (fig. 3). No se identificaron granulomas, células gigantes tipo cuerpo extraño, necrosis tipo geográfica ni venulitis obliterativa.

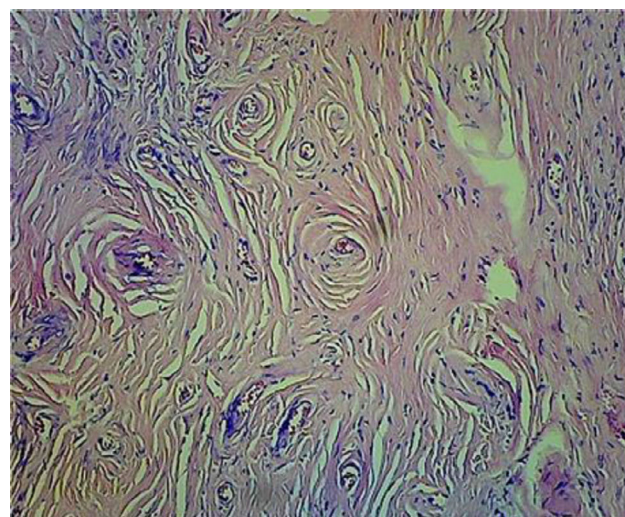


Figura 2 – Fibrosis concéntrica densa y células inflamatorias mixtas (aumento a 20 X; tinción con hematoxilina y eosina).

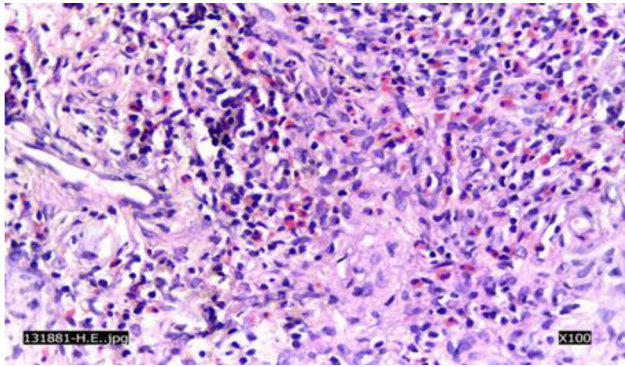


Figura 3 – Linfocitos, plasmocitos, numerosos eosinófilos y fibroblastos en proliferación (aumento a 40 X, tinción con hematoxilina y eosina).

Tabla 1 – Datos de laboratorio del paciente

Datos	Valores
FAN (HeP-2)	Negativo
c-ANCA	Negativo
p-ANCA	Negativo
IgG sérica	1,421 mg/dl (VN: 580-1822)
IgG4 sérica	168,70 mg/dl (VN: 6,1-121)

VN: valor normal.

Los datos de laboratorio se detallan en la [tabla 1](#).

Una revisión de las muestras histológicas teñidas primariamente con hematoxilina-eosina, fueron inmunomarcadas para IgG4, mostrando 50 plasmocitos con IgG4/HFP ([fig. 4](#)).

También se realizó un PET con deoxifluoroglucosa, y se observó acumulación de la glucosa en partes blandas de área anterior de septum y las áreas adyacentes de la pared nasal. El SUV máx fue 2,8.

Se sugirió la administración de esteroides sistémicos (0,6 mg/kg/día) con descenso gradual del mismo y metotrexate 10 mg/kg/día con suplementación de ácido fólico para mantener el efecto de la prednisona y permitir el descenso de los esteroides. El paciente rehusó realizar el tratamiento.

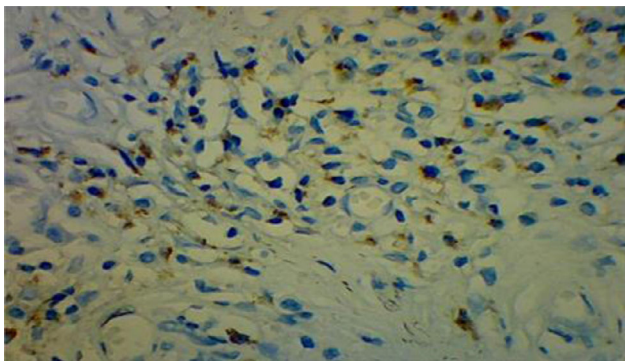


Figura 4 – Inmunohistoquímica: tinción para IgG4, mostrando 50 plasmocitos (+) para IgG4/campo de alto poder.

Discusión

La FAE es un desorden crónico, idiopático, que compromete tracto respiratorio superior con progresiva fibrosis perivascular submucosa. La etiología es desconocida, a pesar de que alergia y traumatismos han sido sugeridos como posibles causas.

Los sitios más frecuentemente comprometidos son el septum y paredes nasales laterales, pero también han sido comunicados casos de compromiso de senos maxilares, órbita, piel, tejido subcutáneo de brazos, mamas y área subglótica. Los hallazgos clínicos de la FAE son inespecíficos y producen una variedad de síntomas, incluyendo obstrucción nasal con rinorrea, epistaxis, dolor, tumefacción y dificultad para respirar. Más raramente se han descrito manifestaciones oftálmicas, como proptosis, edema periorbital, desplazamiento del globo ocular y epífora²⁻⁵. Un estudio reciente ha propuesto que la FAE podría ser parte del espectro de la enfermedad relacionada con IgG4¹.

Nuestro paciente presentó todos los síntomas descritos en nariz y senos paranasales (obstrucción con rinorrea, epistaxis, dolor, tumefacción y dificultad para respirar).

Hombres y mujeres son afectados en igual proporción y la edad media al diagnóstico es de 48 años, con un rango 19-72. Los casos comunicados en la literatura comentan una duración media de 6,6 años de síntomas antes de llegar al diagnóstico. En la serie presentada por Thompson et al., la duración media de los síntomas fue de 3 años⁶.

El curso clínico de la FAE es de lenta progresión de la fibrosis, pero hay evidencia de que la lesión se estabiliza a través del tiempo. No se ha comunicado mortalidad debido a la FAE.

El diagnóstico de la FAE descansa en la histología. Desde este punto de vista, corresponde a una vasculitis eosinofílica y a una fibrosis angiocéntrica con patrón en catáfilas de cebolla. La lesión progresa desde una lesión temprana inflamatoria a una fibrótica tardía. La lesión temprana es una vasculitis con infiltrado inflamatorio conteniendo eosinófilos, plasmocitos y linfocitos. Compromete solo la microvasculatura, usualmente con una distribución parcheada que evoluciona en focos de fibrosis. Característicamente hay ausencia de necrosis fibrinoide o verdadero granuloma y la mucosa está típicamente respetada. La lesión tardía se caracteriza por un denso infiltrado fibroso con fibrosis en catáfilas de cebolla perivascular y una patente de microvasculatura con escaso infiltrado inflamatorio².

Deshpande et al., han mostrado que las lesiones de la FAE comparten varias características con la enfermedad relacionada con IgG4, incluyendo la presencia de lesiones tumorales, elevado número de plasmocitos conteniendo IgG4 y elevados niveles de IgG4 sérico.

Los diagnósticos diferenciales son amplios e incluyen la granulomatosis de Wegener, síndrome de Churg-Straus, granuloma facial, enfermedad de Kimura, la hiperplasia angioliñoide con eosinofilia, eritema elevatum diutinum, neoplasia e infecciones parasitarias. Los signos y síntomas clínicos, los marcadores serológicos, el recuento hematológico y las imágenes ayudan a excluir otras enfermedades. Sin embargo, el diagnóstico de la FAE sigue siendo histológico⁶.

Los hallazgos radiográficos son usualmente inespecíficos e incluyen opacificaciones de los senos paranasales, esclerosis ósea y destrucción focal de la cavidad sinusoidal circundante o del tejido óseo de la cavidad nasal⁶.

El tratamiento de la FAE puede ser médico o quirúrgico, pero ninguno controla completamente la enfermedad. El primero consiste en esteroides, dapsona, antihistamínicos, hidroxicloroquina o agentes citotóxicos (azatioprina, tamoxifeno) que no parecen brindar demasiados beneficios. El rituximab sería una terapéutica razonable para aquellos pacientes refractarios a los esteroides¹.

La mayoría de los autores están de acuerdo en que la resección quirúrgica sería el tratamiento de elección a pesar del alto grado de recurrencias, que requiere resecciones múltiples para controlar la progresión de la FAE^{2,4,6-9}.

Concluimos que la presencia de plasmocitos conteniendo IgG4 y los niveles elevados séricos de IgG4 en este paciente, sostienen la hipótesis de Deshpande que la FAE es una forma de enfermedad relacionada con IgG4.

Responsabilidades éticas

Protección de personas y animales. Los autores declaran que para esta investigación no se han realizado experimentos en seres humanos ni en animales.

Confidencialidad de los datos. Los autores declaran que en este artículo no aparecen datos de pacientes.

Derecho a la privacidad y consentimiento informado. Los autores declaran que en este artículo no aparecen datos de pacientes.

Conflicto de intereses

Los autores declaran no tener ningún conflicto de intereses.

BIBLIOGRAFÍA

1. Deshpande V, Khosroshahi A, Nielsen GP, Hamilos D, Stone JH. Eosinophilic angiocentric fibrosis is a form of IgG4-related systemic disease. *Am J Surg Pathol.* 2011;35:701-6.
2. Sunde J, Alexander KA, Reddy VV, Woodworth BA. Intranasal eosinophilic angiocentric fibrosis: a case report and review. *Head Neck Pathol.* 2010;4:246-8.
3. Roberts PF, McCann BG. Eosinophilic angiocentric fibrosis of the upper respiratory tract: a mucosal variant of granuloma faciale? A report of three cases. *Histopathology.* 1985;9:1217-25.
4. Fageeh NA, Mai KT, Odell PF. Eosinophilic angiocentric fibrosis of the subglottic region of the larynx and upper trachea. *J Otolaryngol.* 1996;25:276-8.
5. Leibovitch I, James CL, Wormald PJ, Selva D. Orbital eosinophilic angiocentric fibrosis case report and review of the literature. *Ophthalmology.* 2006;113:148-52.
6. Thompson LD, Heffner DK. Sinonasal tract eosinophilic angiocentric fibrosis. A report of three cases. *Am J Clin Pathol.* 2001;115:243-8.
7. Holsinger JM, Magro C, Allen C, Powell D, Agrawal A. Eosinophilic angiocentric fibrosis. *J Otolaryngol Head Neck Surg.* 2008;37:E155-8.
8. Paun S, Lund VJ, Gallimore A. Nasal fibrosis: long-term follow up of four cases of eosinophilic angiocentric fibrosis. *J Laryngol Otol.* 2005;119:119-24.
9. Jain R, Robblee JV, O'Sullivan-Mejia E, Lea J, Heller A, Faquin W, et al. Sinonasal eosinophilic angiocentric fibrosis: a report of four cases and review of literature. *Head Neck Pathol.* 2008;2:309-15.