

Informe de caso

Espectro clínico de la enfermedad relacionada con IgG4 en Colombia



Erika-Paola Navarro^{a,b}, Juan-Pablo Suso^c, Magali Chamorro^d, Andrés Hormaza^c, Alex Echeverri^c, Iván Posso-Osorio^c, Fabio Bonilla-Abadía^c, Juliana Escobar-Stein^e, Carlos A. Cañas^c, Juan Carlos Bravo^e y Gabriel J. Tobón^{c,f,*}

^a Facultad de Medicina, Universidad CES, Medellín, Colombia

^b Departamento de Medicina Interna, Fundación Valle del Lili, Cali, Colombia

^c Unidad de Reumatología, Fundación Valle del Lili, Universidad Icesi, Cali, Colombia

^d Departamento de Medicina Interna, Universidad del Cauca, Popayán, Colombia

^e Unidad de Patología, Fundación Valle del Lili, Cali, Colombia

^f Laboratorio de Inmunología, Fundación Valle del Lili, Cali, Colombia

INFORMACIÓN DEL ARTÍCULO

Historia del artículo:

Recibido el 19 de septiembre de 2016

Aceptado el 9 de diciembre de 2016

An-line el 21 de febrero de 2017

Palabras clave:

Enfermedad relacionada con IgG4

Enfermedad de Ormond

Síndrome de Mikulicz

Pancreatitis autoinmune

R E S U M E N

La enfermedad relacionada con IgG4 es una condición inflamatoria sistémica, caracterizada por la infiltración de diversos órganos por complejos formados por células plasmáticas IgG4 positivas, asociadas con niveles elevados de IgG4 en el suero. El diagnóstico de esta enfermedad es complejo y los hallazgos clínicos no son patognomónicos. En esta serie de casos, describimos un amplio espectro clínico en 4 pacientes, en quienes, después de descartar otros diagnósticos, se confirmó la enfermedad relacionada con IgG4. A pesar de que esta enfermedad no es común, se debe considerar entre los diagnósticos diferenciales de enfermedades con afectación de múltiples órganos. Este reporte de pacientes con enfermedad relacionada con IgG4, en Colombia, resalta un amplio espectro de presentaciones clínicas, incluyendo estenosis subglótica, pancreatitis autoinmune, fibrosis retroperitoneal y compromiso sistémico.

© 2017 Asociación Colombiana de Reumatología. Publicado por Elsevier España, S.L.U.

Todos los derechos reservados.

Clinical spectrum of IgG4-related disease in Colombia

A B S T R A C T

IgG4-related disease is an inflammatory systemic condition noted by the infiltration of different organs by IgG4-bearing plasma cells, as well as elevated serum IgG4 levels. Diagnosis of this condition is complex, and clinical findings are not particularly indicative. In this case series, a description is presented on 4 patients with a wide spectrum of clinical manifestations, in whom, after ruling out different options, a diagnosis of IgG4 related

Keywords:

IgG4 related disease

Ormond's disease

Mikulicz syndrome

Autoimmune pancreatitis

* Autor para correspondencia.

Correo electrónico: gtoyon1@yahoo.com (G.J. Tobón).

<https://doi.org/10.1016/j.rcreu.2016.12.002>

0121-8123/© 2017 Asociación Colombiana de Reumatología. Publicado por Elsevier España, S.L.U. Todos los derechos reservados.

disease was confirmed. Despite this disease not being common, it should be considered among the options whenever multiple organs are affected. This report of patients with IgG4-related disease in Colombia highlights a wide spectrum of clinical presentations, including subglottic stenosis, autoimmune pancreatitis, retroperitoneal fibrosis, and systemic compromise.

© 2017 Asociación Colombiana de Reumatología. Published by Elsevier España, S.L.U. All rights reserved.

Introducción

La enfermedad relacionada con la inmunoglobulina G4 (IgG4) es una entidad descrita desde hace 20 años, inicialmente en Japón¹. Se presenta como una enfermedad inflamatoria que puede afectar a cualquier órgano, asociada con altos niveles de IgG4 circulantes, infiltración de complejos de células plasmáticas productoras de IgG4 y fibrosis de los órganos afectados². Aunque los hallazgos clínicos pueden variar, los hallazgos patológicos incluyen un infiltrado linfoplasmocítico con abundantes células plasmáticas positivas para IgG4, flebitis obliterante, fibrosis estoriforme y presencia variable de eosinófilos, los cuales en conjunto son característicos de la enfermedad³. A pesar de su rareza y de la falta de datos epidemiológicos, estamos identificando progresivamente nuevos casos en Colombia. A continuación describimos 4 casos con enfermedad relacionada con IgG4 en Colombia, con una amplia gama de manifestaciones clínicas, que presentaron una evolución favorable con el tratamiento inmunosupresor.

Caso 1

Paciente de sexo femenino de 42 años, sin historia de comorbilidades previas, que consulta por cuadro clínico de 3 años de evolución consistente en disnea progresiva, de grandes a pequeños esfuerzos. En centro periférico la paciente fue tratada inicialmente con un diagnóstico de asma, con terapia convencional, sin mejoría. La espirometría, realizada en ese momento, reveló un patrón obstructivo de moderado a severo sin respuesta a broncodilatador. Por persistencia de los síntomas y múltiples consultas, se ordenó realización de imagen por tomografía axial computarizada (TAC) de cuello y tórax, la cual evidenció una estenosis traqueal severa (fig. 1). La paciente no presentaba historia de manipulación de la vía aérea ni infecciones respiratorias. En una fibrobroncoscopia se evidenció una estenosis subglótica de más del 90% de la luz. En nuestra institución fue valorada por el grupo de cirugía de cabeza y cuello, quienes propusieron una resección de los anillos traqueales y realización de traqueostomía. Con el objetivo de descartar el diagnóstico de granulomatosis con poliangeítis, se realizaron pruebas de panel de autoinmunidad completo incluyendo ANA, ENA, ANCA y factor reumatoide, los cuales fueron todos negativos. Adicionalmente, las pruebas de función renal y hepática no mostraron anomalías. La biopsia del cartílago traqueal mostró un infiltrado inflamatorio que, por inmunohistoquímica, mostró tinción positiva para IgG4 en más de 10 células por campo de alto poder y

presencia de células plasmáticas (fig. 2), lo cual fue consistente con un diagnóstico de enfermedad relacionada con IgG4. Se inició tratamiento con prednisona a dosis de 1 mg/kg/día, con buenos resultados clínicos. La paciente fue dada de alta sin necesidad de realizar traqueostomía y con resolución de los síntomas respiratorios. En el seguimiento clínico, 9 meses luego del procedimiento, se logró realizar desmonte gradual de esteroides, sin recurrencia clínica. Así mismo, en el seguimiento no se evidenció compromiso de otro órgano.

Caso 2

Paciente masculino de 54 años de edad, previamente sano, que ingresa remitido a nuestra institución por un cuadro clínico de 5 meses de evolución consistente en dolor abdominal severo, asociado a ictericia y síntomas sugestivos de obstrucción intestinal. Múltiples estudios de laboratorio e imágenes fueron realizados, incluyendo una resonancia magnética nuclear de abdomen, que evidenció una lesión en la cabeza y cuello del páncreas, altamente sugestiva de malignidad (fig. 1). Dentro de los paraclínicos, solo las transaminasas estaban ligeramente elevadas, mientras que los niveles de bilirrubinas, lipasa, amilasa y las pruebas de función renal fueron normales. Ante la evidencia de masa en el páncreas, el paciente fue llevado por el grupo de cirugía oncológica a realización de una pancreatometomía parcial. La biopsia de páncreas descartó la presencia de malignidad, mientras la tinción para IgG4 fue positiva en más de 10 células plasmáticas por campo de alto poder, lo que apoyó el diagnóstico de enfermedad relacionada con IgG4 (fig. 2). Los resultados inmunológicos para el panel de autoinmunidad fueron todos negativos y se evidenció hipergammaglobulinemia en la electroforesis de proteínas, así como elevación de la IgG total (21 g/dL, valor normal hasta 16 g/dL) y elevación de IgG4 > 150 mg/dL. Se inició tratamiento con prednisona a dosis de 1 mg/kg/día, con respuesta clínica inicial favorable, con disminución de los síntomas abdominales y de la ictericia. Durante el seguimiento clínico se logró una disminución progresiva de esteroides.

Caso 3

Un paciente masculino de 60 años de edad, con antecedente de HTA controlada, es remitido a nuestra institución por un cuadro clínico de 2 años de evolución de fatiga progresiva, asociada a dolor muscular de miembros inferiores, sin evidencia de artropatía ni edemas de extremidades. Posteriormente, el paciente presenta exacerbación de los

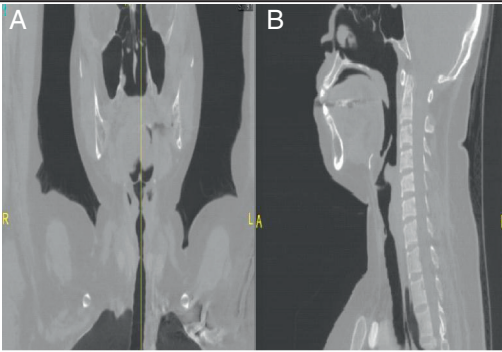
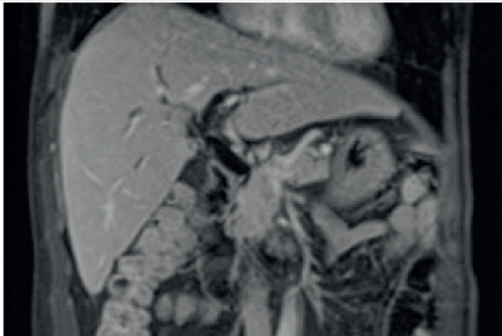
Paciente	Imagen	Descripción
1		Tomografía de laringe. A. Coronal. B. Plano lateral mostrando estenosis subglótica de la tráquea en la región cervical
2		Colangiopancreatografía por resonancia magnética. Alteración de la intensidad de la señal difusa y homogénea del parénquima pancreático, que compromete toda la cabeza del páncreas y el proceso uncinado y se extiende al cuello del órgano

Figura 1 – Hallazgos imagenológicos en 2 pacientes con enfermedad relacionada con IgG4.

Paciente 1. Tomografía de laringe. A) Plano coronal. B) Plano lateral que muestra estenosis subglótica de la tráquea en la región cervical.

Paciente 2. Colangiopancreatografía por resonancia magnética. Alteración de la intensidad de la señal difusa y homogénea del parénquima pancreático que compromete toda la cabeza del páncreas y el proceso uncinado y se extiende al cuello del órgano.

síntomas, con presencia de sed intensa, artralgias y mialgias de miembros inferiores. El examen físico fue normal. El tamizaje para diabetes mellitus y otras enfermedades fue negativo. Sin embargo, las pruebas de función renal evidenciaron un aumento de creatinina en 2,1 mg/dL (valor normal hasta 1 mg/dL), sin alteraciones en el sedimento urinario. La ecografía renal evidenció la presencia de una masa retroperitoneal con efecto compresivo sobre los uréteres, lo que ocasionaba hidronefrosis bilateral que fue confirmada por TAC abdominal. El paciente fue llevado a biopsia diagnóstica, en la que se observó la presencia de fibrosis retroperitoneal con infiltrado inflamatorio compuesto por linfocitos e inmunotinción de células plasmáticas positivas para IgG4 (fig. 2). Estudios adicionales descartaron la presencia de malignidad. Se sospechó en este contexto clínico la presencia de enfermedad relacionada con IgG4 y para su confirmación se realizaron niveles de subclases de IgG que mostraron IgG4 en 194 mg/dL (valor normal: 4-86 mg/dL). Con estos hallazgos se diagnosticó enfermedad relacionada con IgG4 (enfermedad de Ormond). Se inició tratamiento con prednisolona a dosis de 1 mg/kg/día, con mejoría de la función renal y disminución imagenológica de la masa hasta su completa desaparición. La dosis de esteroides fue disminuida gradualmente hasta 5 mg/día, en el seguimiento clínico que completó 2 años, con recuperación de función renal y sin recaídas ni compromiso en otros órganos.

Caso 4

Paciente de sexo masculino de 24 años de edad, quien es valorado inicialmente en nuestra institución por el Servicio de Hematología, por un cuadro de 5 años de evolución de anemia microcítica (hemoglobina entre 7 y 8 g/dL) de causa desconocida, con múltiples estudios no compatibles con hemoglobinopatías y sin evidencia de sangrado. El paciente es hospitalizado en el contexto de empeoramiento de su condición clínica, con pérdida de peso de 10 kg en 6 meses, artralgias en rodillas y presencia de lumbalgia de características inflamatorias. Al examen físico no se encontraron hallazgos positivos. Los paraclínicos de ingreso a hospitalización evidenciaron elevación de reactantes de fase aguda (VSG en 68 mm/hora, valor normal hasta 20 mm/hora), niveles elevados de IgG e IgM, hemoglobina en 8 g/dL, saturación de transferrina y conteo de reticulocitos bajos. Durante la evaluación, las pruebas hematológicas e inmunológicas completas, sumadas a imágenes, incluyendo realización de RMN de articulaciones sacroilíacas, fueron normales, con lo que se descartó autoinmunidad sistémica de tipo lupus eritematoso sistémico o hemoglobinopatías. Una TAC de abdomen contrastada evidenció esplenomegalia y adenopatías peritoneales. Con el fin de descartar un trastorno linfoproliferativo,

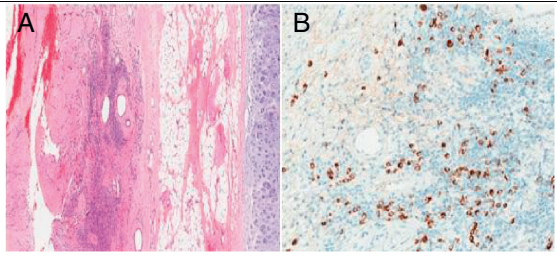
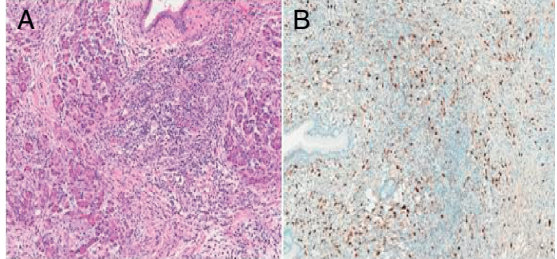
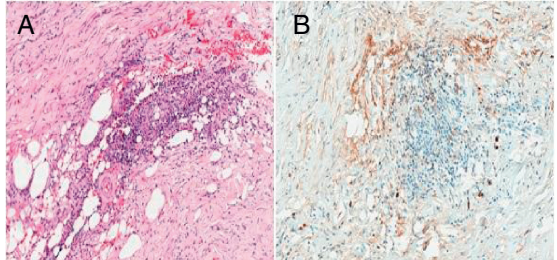
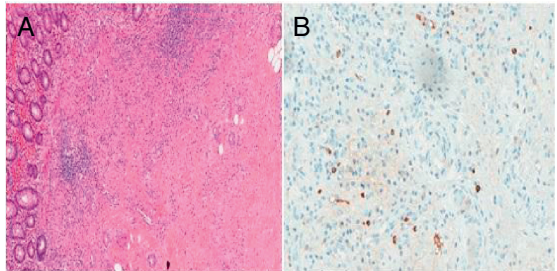
Paciente	Patología	Descripción histológica
1		A. Cartílago traqueal mostrando infiltrado linfoplasmocitario y fibrosis estoriforme (hematoxilina y eosina, x40). B. Células plasmáticas con tinción positiva para IgG4 a x200)
2		A. Pancreatitis crónica con fibrosis estoriforme, presencia de flebitis e infiltrado linfoplasmocítico (H & E x100). B. Células plasmáticas positivas para inmunotinción IgG4 a x100.
3		A. Biopsia de retroperitoneo con aguja fina, que evidencia células en huso con infiltrado inflamatorio compuesto de linfocitos y células plasmáticas (H y E x40) B. Células plasmáticas con inmunotinción positiva para IgG4 x100
4		A. Apéndice cecal con fibrosis circunscrita rodeada por infiltrado inflamatorio de linfocitos y células plasmáticas (H y E x40). B. Células plasmáticas con inmunotinción positiva para IgG4 x100

Figura 2 – Hallazgos patológicos en 4 pacientes con enfermedad relacionada con IgG4.

Paciente 1. A) Cartílago traqueal que muestra infiltrado linfoplasmocitario y fibrosis estoriforme (hematoxilina y eosina, x40). B) Células plasmáticas con tinción positiva para IgG4, x200).

Paciente 2. A) Pancreatitis crónica con fibrosis estoriforme, presencia de flebitis e infiltrado linfoplasmocítico (hematoxilina y eosina, x100). B) Células plasmáticas positivas para inmunotinción de IgG4 (x100).

Paciente 3. A) Biopsia de retroperitoneo con aguja fina, que evidencia células en huso con infiltrado inflamatorio compuesto de linfocitos y células plasmáticas (hematoxilina y eosina, x40). B) Células plasmáticas con inmunotinción positiva para IgG4 (x100).

Paciente 4. A) Apéndice cecal con fibrosis circunscrita rodeada por infiltrado inflamatorio de linfocitos y células plasmáticas (hematoxilina y eosina, x40). B) Células plasmáticas con inmunotinción positiva para IgG4 (x100).

se realizó biopsia por laparoscopia en la que se encontraron conglomerados ganglionares, principalmente en la región periapendicular, asociados a hepatoesplenomegalia. Adicionalmente se realizó apendicectomía. La biopsia de hígado mostró hallazgos compatibles con hepatitis autoinmune y las adenopatías evidenciaron hiperplasia reactiva. La afección del apéndice mostró fibrosis circunscrita rodeada por un infiltrado

inflamatorio de linfocitos y la tinción de células plasmáticas fue positiva para IgG4 (fig. 2). Debido a los niveles altos de IgG total (24 g/dL, valor normal hasta 16 g/dL), se dosificaron los subtipos de Ig, evidenciando niveles de IgG4 en 229 mg/dL (valor de referencia: 4-86 mg/dL). Con los datos anteriores, se realizó un diagnóstico de enfermedad relacionada con IgG4. Debido a la complejidad de la enfermedad y al compromiso

sistémico, se inició tratamiento con prednisolona a dosis de 1 mg/kg/día con posterior descenso gradual y rituximab (1 g día 0 y 15), con adecuada tolerancia y mejoría clínica marcada, con recuperación de peso, disminución de niveles de Ig totales y mejoría de la anemia. Luego de 2 años de seguimiento, el paciente permanece en una condición clínica excelente, con uso de 5 mg de prednisolona cada día, y completando 2 ciclos de rituximab.

Discusión

La enfermedad relacionada con IgG4 es una enfermedad fibroinflamatoria, caracterizada por varias manifestaciones clínicas de predominio sistémico. Los principales órganos comprometidos son las glándulas salivares, los ductos biliares, el páncreas, el retroperitoneo, los pulmones, la tráquea y la piel. Ciertas enfermedades que previamente fueron catalogadas como entidades diferentes con su respectivo epónimo, tales como la enfermedad de Mikulicz (compromiso de glándula salivar y lacrimal), el tumor de Küttner (compromiso aislado de glándulas submandibulares), la pancreatitis autoinmune y la colangitis esclerosante son ahora reconocidas como parte del espectro de la enfermedad relacionada con la IgG4^{4,5}. Debido a la heterogeneidad de las manifestaciones clínicas, es importante que los clínicos tengan presente esta condición en el diagnóstico diferencial de compromisos aislados o sistémicos. Con relación al primer caso, con compromiso estenótico traqueal, existe un reporte en la literatura de 2 pacientes en los que la primera manifestación de la enfermedad fue una estenosis traqueal⁶. Otros casos similares a nuestro caso 3 muestran manifestaciones renales definidas como hidronefrosis y nefropatía asociada a enfermedad de Ormond producida por fibrosis retroperitoneal⁷. En este reporte colombiano, se hace especial énfasis en el amplio espectro de manifestaciones clínicas y patológicas, incluyendo pancreatitis autoinmune, inflamación del apéndice cecal, fibrosis retroperitoneal y estenosis traqueal.

La epidemiología de la enfermedad relacionada con IgG4 no ha sido completamente establecida. La mayoría de los casos han sido descritos en Japón. Un estudio evidenció una incidencia estimada de 1,08 casos por 100.000 habitantes en el año 2009 y una prevalencia de 0,006% para el mismo año, con una edad promedio de 60 años en el momento del diagnóstico y predominio en el género masculino. Sin embargo, el diagnóstico es difícil debido a la falta de familiaridad con la enfermedad relacionada con IgG4, por lo que esta prevalencia está pobremente estimada⁸.

En individuos sanos, las moléculas de IgG4 representan por lo menos el 5% del total de la IgG⁹. Diversos estudios inmunológicos muestran que la IgG4 no activa la vía clásica del complemento y, tradicionalmente, ha sido considerada por tener un papel limitado en la reacción inmunológica⁴. Cerca del 50% de las moléculas de IgG4 consisten en cadenas pesadas unidas débilmente mediante enlaces no covalentes que permiten su fácil disociación y formación de combinaciones de cadenas aleatorias. De esta manera, permite que los anticuerpos se unan a los antígenos en diferentes sitios y, como resultado, pierdan su capacidad de formar complejos inmunes¹⁰.

Tabla 1 – Criterios diagnósticos de la enfermedad relacionada con IgG4

Criterio	Definición
Clínico	Inflamación localizada o difusa, o masas en uno o múltiples órganos
Serológico	Concentraciones séricas de IgG4 >135 mg/dL
Histopatológico	Infiltrados linfocitarios de células plasmáticas y fibrosis tisular: IgG4+/células plasmáticas IgG+ >40% y ≥10 células plasmáticas IgG4 por campo de alto poder

El diagnóstico de la enfermedad relacionada con la IgG4 se realiza excluyendo distintas causas como enfermedades infecciosas, enfermedades autoinmunes sistémicas y linfomas. La enfermedad relacionada con la IgG4 debe ser considerada en caso de disfunción de uno o más órganos, asociada a hallazgos imagenológicos, inmunológicos y patológicos de enfermedad relacionada con IgG4, por ejemplo: pseudotumores, inflamación peripancreática, neumonía intersticial, niveles séricos de IgG4 >135 mg/dL y biopsia con infiltrado linfoplasmocítico, fibrosis estoriforme, flebitis obliterativa, eosinofilia e inmunohistoquímica con tinción positiva para IgG4+ en ≥ 10 células por campo de alto poder y una relación IgG4+/células IgG4+ > 40%¹¹. La función de la IgG4, en la enfermedad relacionada con IgG4, no está suficientemente dilucidada. Algunos autores la explican como una enfermedad alérgica, debido a que la IgG4 y la IgGE son controladas por un perfil de células Th2, que producen citocinas como la IL-4 y la IL-13 que incrementan la producción de estas Ig. La autoinmunidad también puede considerarse como el estímulo inicial para desencadenar la respuesta Th2 en la enfermedad relacionada con IgG4, esto debido a la detección de autoanticuerpos contra la lactoferrina, la anhidrasa carbónica de tipo II y el inhibidor de la tripsina pancreática en el epitelio regular de los ductos pancreáticos, biliares y salivares¹².

Con el fin de unificar conceptos, en el año 2011 se propuso un grupo de criterios diagnósticos de la enfermedad relacionada con IgG4, que incluye criterios serológicos, clínicos e histopatológicos (tabla 1). El diagnóstico definitivo se realiza en pacientes en los que se identifiquen todos los criterios. Un diagnóstico probable se establece cuando se cumplen los criterios clínicos e histopatológicos, pero no los criterios serológicos. Un diagnóstico posible se establece cuando se cumplen los criterios clínicos y serológicos, pero sin evidencia histopatológica¹³.

El paciente 1 fue considerado con un diagnóstico probable de enfermedad relacionada con IgG4 (cumple criterios clínicos e histológicos), mientras que los pacientes 2, 3 y 4 fueron considerados casos definitivos (cumplen criterios clínicos, serológicos e histológicos).

Hay poca evidencia que apoye las opciones de tratamiento en la enfermedad relacionada con IgG4. Sin embargo, es claro que cuando hay órganos vitales afectados, se deben considerar medidas de tratamiento intensivas. Los glucocorticoides son considerados la piedra angular del tratamiento en casos severos. Sin tratamiento, esta entidad progresa a fibrosis^{4,14}. Otros agentes inmunosupresores como la azatioprina, el metotrexato y el micofenolato mofetil son usados como terapia de mantenimiento de acuerdo con la evolución clínica. En caso de

enfermedad refractaria, el rituximab es una opción útil para reducir los niveles de IgG4 y lograr una mejoría clínica, pero se necesitan más estudios para encontrar mejores opciones terapéuticas y mejorar el pronóstico¹⁵.

Aún es mucho lo que se desconoce sobre esta enfermedad, especialmente en nuestro país: se requieren más estudios para establecer un diagnóstico preciso y opciones terapéuticas adecuadas. Los factores inmunológicos, epidemiológicos y genéticos deben ser estudiados en nuestra población.

Responsabilidades éticas

Protección de personas y animales. Los autores declaran que para esta investigación no se han realizado experimentos en seres humanos ni en animales.

Confidencialidad de los datos. Los autores declaran que han seguido los protocolos de su centro de trabajo sobre la publicación de datos de pacientes.

Derecho a la privacidad y consentimiento informado. Los autores han obtenido el consentimiento informado de los pacientes o sujetos referidos en el artículo. Este documento obra en poder del autor de correspondencia.

Conflicto de intereses

Los autores declaran no tener conflicto de interés.

BIBLIOGRAFÍA

1. Yamamoto M, Takahashi H, Ohara M, Suzuki C, Naishiro Y, Yamamoto H, et al. A new conceptualization for Mikulicz's disease as an IgG4-related plasmacytic disease. *Mod Rheumatol*. 2006;16:335-40.
2. Yamamoto M, Takahashi H, Shinomura Y. Mechanisms and assessment of IgG4-related disease: Lessons for the rheumatologist. *Nat Rev Rheumatol*. 2014;10:148-59.
3. Culver EL, Bateman AC. General principles of IgG4-related disease. *Diagnostic Histopathol*. 2016;19:111-8.
4. Stone JH, Chan JKC, Deshpande V, Okazaki K, Umehara H, Zen Y. IgG4-related disease. *Int J Rheumatol*. 2013;532612.
5. Takahashi H, Yamamoto M, Suzuki C, Naishiro Y, Shinomura Y, Imai K. The birthday of a new syndrome: IgG4-related diseases constitute a clinical entity. *Autoimmun Rev*. 2010;9:591-4.
6. Comeche Casanova L, Ortega de Victoria L, Moradiellos J. Tracheal stenosis and IgG4-related disease. *Arch Bronconeumol*. 2016;52:175.
7. Cortazar FB, Stone JH. IgG4-related disease and the kidney. *Nat Rev Nephrol*. 2015;11:599-609.
8. Uchida K, Masamune A, Shimosegawa T, Okazaki K. Prevalence of IgG4-related disease in Japan based on nationwide survey in 2009. *Int J Rheumatol*. 2012;2012:358371.
9. Aalberse RC, Stapel SO, Schuurman J, Rispens T. Immunoglobulin G4: An odd antibody. *Clin Exp Allergy*. 2009;39:469-77.
10. Aalberse RC, Schuurman J. IgG4 breaking the rules. *Immunology*. 2002;105:9-19.
11. Stone JH, Khosroshahi A, Deshpande V, Chan JK, Heathcote JG, Aalberse R, et al. Recommendations for the nomenclature of IgG4-related disease and its individual organ system manifestations. *Arthritis Rheum*. 2012;64:3061-7.
12. Kiyama K, Yoshifuji H, Kandou T, Hosono Y, Kitagori K, Nakashima R, et al. Screening for IgG4-type anti-nuclear antibodies in IgG4-related disease. *BMC Musculoskeletal Disord*. 2015;16:129.
13. Umehara H, Okazaki K, Masaki Y, Kawano M, Yamamoto M, Saeki T, et al. Comprehensive diagnostic criteria for IgG4-related disease (IgG4-RD), 2011. *Mod Rheumatol*. 2012;22:21-30.
14. Kamisawa T, Shimosegawa T, Okazaki K, Nishino T, Watanabe H, Kanno A, et al. Standard steroid treatment for autoimmune pancreatitis. *Gut*. 2009;58:1504-7.
15. Khosroshahi A, Carruthers MN, Deshpande V, Unizony S, Bloch DB, Stone JH. Rituximab for the treatment of IgG4-related disease: Lessons from 10 consecutive patients. *Medicine (Baltimore)*. 2012;91:57-66.