



Informe de caso

Compromiso vesical en paciente pediátrico con poliarteritis nodosa: primera descripción



Karen V. Jiménez^{a,*}, Catalina Mosquera^a y Edna Margarita Quintero^b

^a Programa de Especialización en Reumatología Pediátrica, Facultad de Medicina, Universidad El Bosque, Bogotá, Colombia

^b Departamento de Patología, Facultad de Medicina, Universidad El Bosque, Bogotá, Colombia

INFORMACIÓN DEL ARTÍCULO

Historia del artículo:

Recibido el 7 de marzo de 2019

Aceptado el 23 de mayo de 2019

On-line el 11 de octubre de 2019

Palabras clave:

Hematuria

Vasculitis necrosante

Poliarteritis nodosa

Ciclofosfamida

Vejiga

R E S U M E N

La poliarteritis nudosa (PAN) es una vasculitis necrosante, rara en la infancia, caracterizada por el compromiso de vasos pequeños/medianos y de múltiples órganos. Presentamos a una paciente que inició a los 4 años con síndrome febril prolongado, dolor abdominal crónico, mialgias incapacitantes y compromiso en la piel, quien luego de 2 años de cuadro clínico completa criterios clínicos para PAN. Recibió tratamiento con corticoide sistémico por vía oral e intravenosa, 6 meses de ciclofosfamida por vía intravenosa y manejo de mantenimiento con inmunosupresores convencionales sin respuesta adecuada, logrando control de la enfermedad únicamente con ciclofosfamida por vía oral y corticoide a largo plazo. Luego de 5 años y de recibir una dosis alta acumulada de ciclofosfamida, inicia con cuadros de hematuria macroscópica. Se evaluaron, entre otras causas, la toxicidad por ciclofosfamida y la actividad de la enfermedad. El estudio incluyó biopsia vesical, con hallazgo de vasculitis necrosante de paredes vesicales. La vasculitis vesical es raramente reportada en la literatura (3-5 casos en adultos) y en lo consultado no hay reportes en niños. Se describe, en nuestro conocimiento, el primer caso de compromiso vesical asociado a vasculitis sistémica reportado en la edad pediátrica.

© 2019 Publicado por Elsevier España, S.L.U. en nombre de Asociación Colombiana de Reumatología.

Bladder involvement in a paediatric patient with polyarteritis nodosa: First description

A B S T R A C T

Polyarteritis nodosa (PAN) is a necrotising vasculitis, rare in childhood, and characterised by the inflammation of small and medium vessels and multiple organ involvement. The case is presented of a 4 year old girl with prolonged febrile syndrome, chronic abdominal pain, disabling myalgia, and skin involvement. After 2 years of symptoms, she met clinical criteria for PAN. She received treatment with oral and intravenous systemic corticosteroids, 6 months of intravenous cyclophosphamide and maintenance with conventional immunosuppressants without an adequate response. However, she showed clinical improvement

Keywords:

Haematuria

Necrotising vasculitis

Polyarteritis nodosa

Cyclophosphamide

Bladder

* Autor para correspondencia.

Correo electrónico: kjimenezcruz@gmail.com (K.V. Jiménez).

<https://doi.org/10.1016/j.rcreu.2019.05.004>

0121-8123/© 2019 Publicado por Elsevier España, S.L.U. en nombre de Asociación Colombiana de Reumatología.

with oral cyclophosphamide and long-term corticosteroids. She had several relapses during follow-up visits due to irregular treatment requiring a high cumulative dose of cyclophosphamide. Five years later she presented with macroscopic haematuria, and was assessed for, among other causes, cyclophosphamide toxicity and disease activity. The workup included cystoscopy and bladder biopsy with finding of necrotising vasculitis of bladder wall. Bladder vasculitis is rarely reported in the literature (3-5 cases in adults) and in that consulted there are no reports in children. To our knowledge, this is the first case of bladder involvement associated with systemic vasculitis reported in the paediatric age.

© 2019 Published by Elsevier España, S.L.U. on behalf of Asociación Colombiana de Reumatología.

Introducción

La poliarteritis nudosa (PAN) fue descrita por primera vez por Kussmaul y Maier en 1866¹. Se define como una vasculitis necrosante de vasos de tamaño mediano/pequeño, sin vasculitis en arteriolas, vénulas y capilares, no asociada con anticuerpos citoplásmicos antineutrófilo (ANCA)². Es la tercera vasculitis más común en niños, después de la vasculitis IgA/púrpura de Henoch-Schönlein y la enfermedad de Kawasaki³. En adultos, la incidencia de PAN es de alrededor de 0,0-1,6 casos, mientras que su prevalencia es de aproximadamente 31 casos por millón⁴; es menos frecuente en la infancia, aunque los datos epidemiológicos son escasos en niños⁵. Presenta un pico de edad de inicio en los niños de 9-10 años y ambos géneros son igualmente afectados^{6,7}. La PAN del adulto con frecuencia se asocia a infecciones por virus hepatotropos, mientras que en la edad pediátrica el estreptococo y algunos virus han sido postulados como posibles desencadenantes, sin evidencia concluyente^{8,9}.

Hay 2 presentaciones de la PAN en la infancia. La PAN cutánea, autolimitada en la mayoría de los casos, que puede manifestarse con livedo reticularis, púrpura, hemorragias en astilla, isquemia digital, nódulos dolorosos, artritis, y miositis; en general, los órganos internos no se ven afectados⁸. La PAN sistémica tiene un espectro de presentación más grave y, además de las manifestaciones de la PAN cutánea, los pacientes pueden presentar dolor abdominal y angina intestinal, que en algunos casos progresan a hemorragia intestinal, infarto y perforación intestinal^{3,8}. La afectación de los vasos renales conduce a hipertensión e insuficiencia renal, raramente también ocurren el dolor y el infarto testicular; a nivel neurológico el sistema nervioso periférico suele comprometerse en forma de mononeuritis múltiple, mientras que el sistema nervioso central suele no tener afectación. También se ha descrito compromiso ocular, mientras que a nivel pulmonar, en general, no hay compromiso, lo que ayuda a diferenciarla de otros tipos de vasculitis.

La mortalidad por PAN es baja (alrededor de 4%) y el curso puede ser de remisión completa o recaída-remisión^{3,6-8}.

Las pruebas de laboratorio son inespecíficas; durante la actividad de la enfermedad se pueden encontrar leucocitosis, trombocitosis y elevación de reactantes de fase aguda. Los autoanticuerpos generalmente son negativos, incluidos los ANCA¹⁰.

La PAN infantil se clasifica de acuerdo con los criterios EULAR/PRINTO/PRES revisados en 2010¹¹; cabe resaltar que

estos son criterios de clasificación y no diagnósticos; en estos, la histopatología típica de vasculitis necrosante o las anomalías angiográficas son esenciales en el diagnóstico, con una sensibilidad del 84 y el 81%, respectivamente, y una especificidad de 99% para las 2¹¹. Los hallazgos clínicos incluyen compromiso en la piel (livedo reticularis, nódulos subcutáneos, infartos superficiales y profundos, cambios isquémicos menores, necrosis/gangrena), dolor o sensibilidad muscular, hipertensión (presión arterial sistólica/diastólica > percentil 95), neuropatía periférica sensorial o mononeuritis y compromiso renal dado por proteinuria, hematuria y alteración en la tasa de filtración glomerular¹¹.

Aunque la angiografía convencional sigue siendo el «estándar de oro» y tiene la sensibilidad más alta para detectar estenosis en la vasculatura más pequeña y microaneurismas, es una técnica invasiva con una significativa exposición a altas dosis de radiación. Es por eso por lo que la angiografía por resonancia magnética y la angiografía tomográfica computarizada se utilizan cada vez más en niños^{11,12}.

La mayoría de los tratamientos para niños se extrapolan de ensayos en adultos¹³. Se utiliza tratamiento de inducción con glucocorticoides y ciclofosfamida (CYC) y de mantenimiento con azatioprina (AZA) por vía oral, metotrexato o leflunomida. El uso de agentes biológicos en cohortes retrospectivas ha mostrado ser eficaz y seguro en niños con vasculitis sistémica primaria. No obstante, aún se requieren protocolos de tratamiento y ensayos clínicos^{14,15}.

Caso clínico

Paciente femenina de 4 años, previamente sana, sin antecedentes patológicos relevantes, con cuadro inicial de fiebre y odinofagia y diagnóstico de amigdalitis bacteriana (no se confirma infección por *Streptococcus*); recibió manejo antibiótico convencional de manera ambulatoria.

Durante los 6 meses siguientes consulta en múltiples ocasiones a urgencias por cuadros de fiebre de 3-4 días de duración, de 38-39°C, asociado en su mayoría a dolor abdominal posprandial y dolor en miembros inferiores, en ocasiones incapacitante. Los estudios de primera línea realizados son normales, ocasionalmente hay en el hemograma leucocitosis leve y trombocitosis, elevación de reactantes de fase aguda, principalmente VSG, sin compromiso franco del estado clínico, por lo que recibía manejo ambulatorio.

Luego de 8 meses del cuadro inicial presentó fiebre prolongada de 22 días de duración, acompañada de dolor abdominal posprandial y agudización de mialgias intensas, que impedían de manera intermitente la deambulaci3n, por lo que requiri3 hospitalizaci3n. En el examen f3sico se encontraron fen3meno de Raynaud de reciente aparici3n y livedo reticularis como 3nicos hallazgos.

Se realiz3 un estudio de extensi3n completo, descartando causas infecciosas comunes y no comunes; malignidad con estudio de m3dula 3sea, que fue negativo para c3lulas bl3sticas, tumorales y hemofagocitos, biopsia de piel compatible con livedo reticularis y estudio inmunol3gico con anticuerpos negativos y complemento normal. Luego de 26 d3as de estudios dentro de la normalidad, dada la resoluci3n de la fiebre y el adecuado estado cl3nico de la paciente se continuaron estudios de manera ambulatoria que tambi3n fueron negativos.

Luego de un a3o de seguimiento irregular con episodios de fiebre de 1 a 2 por mes, present3 disminuci3n de agudeza visual en el ojo derecho, con hallazgo de atrofia del nervio 3ptico por Oftalmolog3a. Los estudios para autoinmunidad fueron nuevamente negativos.

Dos meses despu3s, asiste a urgencias con cuadro de fiebre, dolor abdominal y cefalea con urgencia hipertensiva, que requiere manejo en la Unidad de Cuidado Intensivo (UCI) por varios d3as por hipertensi3n arterial (HTA) de dif3cil manejo (estudio para causas secundarias de HTA normales). Paracl3nicos con leucocitosis, trombocitosis y elevaci3n importante de reactantes de fase aguda (VSG y PCR). Durante la estancia en la UCI presenta angina mesent3rica (no fue posible toma de angiograf3a por la condici3n cl3nica del paciente). El an3lisis de las manifestaciones cl3nicas y la severa respuesta inflamatoria sist3mica permitieron considerar como opci3n diagn3stica una vasculitis sist3mica tipo PAN. Se inici3 manejo con glucocorticoide en pulsos (n3mero de 3) y se continu3 a 1 mg/k/d3a asociado al manejo de HTA con 2 medicamentos dado el dif3cil control de cifras tensionales.

Durante el seguimiento, la paciente recibe tratamiento con esteroides a dosis de 1 mg/k/d3a, presentando una actividad leve persistente, con reactivaciones; en una de ellas, compromiso renal, por lo que se decidi3 inicio de CYC por v3a intravenosa; recib3 6 dosis mensuales y prednisolona a dosis altas (2 mg/k/d3a), con lo cual se logra llevar a remisi3n. El tratamiento de mantenimiento tuvo dificultades debido a la adherencia, la intolerancia a metotrexato y falla a AZA, por lo cual es llevada a junta de Reumatolog3a Pedi3trica y se decide iniciar CYC por v3a oral (2 mg/kg/d3a), logrando el control de la enfermedad.

Luego de 5 a3os desde el inicio de la enfermedad (9 a3os de edad), el seguimiento es irregular por problemas psicosociales (condiciones econ3micas, tr3mites administrativos, mala adherencia, etc.). Recibe CYC por v3a oral de forma discontinua y dosis variables de prednisolona, sin lograr descenso efectivo. En este momento la paciente inicia cuadros de hematuria y s3ntomas irritativos urinarios bajos. El estudio para hematuria indica etiolog3a no glomerular y compromiso bajo; la ecograf3a renal es normal. Dado el antecedente de uso prolongado de CYC por v3a oral (aunque con dudas sobre adherencia), a una dosis acumulada de 100 g en 5 a3os, y el riesgo de efectos secundarios relacionados con la CYC (cistitis hemorr3gica [CH]), se decide suspender la CYC, reiniciar AZA y evaluar la respuesta.

A pesar de la suspensi3n de CYC, luego de 8 meses, contin3an los episodios recurrentes de hematuria, uno de ellos severo, que compromete el estado hemodin3mico de la paciente, con disminuci3n de hemoglobina hasta 7 g/dl y presencia de un gran co3gulo intravesical (fig. 1). Se ampliaron los estudios por Nefrolog3a y Urolog3a pedi3trica para otras causas de hematuria persistente, entre ellos poliovirus, adenovirus, micobacterias, nefritis intersticial, cistitis eosinof3lica, etc., los cuales fueron negativos. La uro-TAC document3 engrosamiento leve y difuso de las paredes de la vejiga; teniendo el estudio negativo para infecci3n y persistencia de

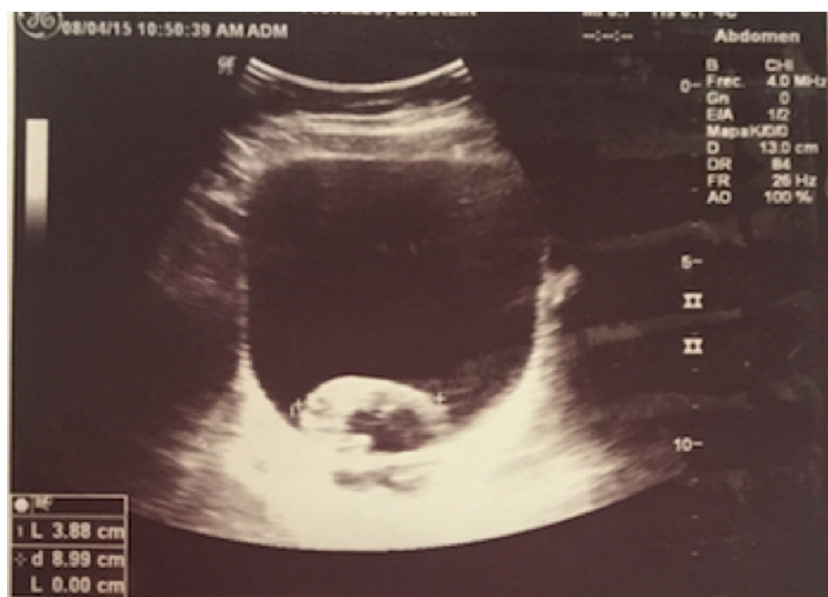

Figura 1 – Ecograf3a ri3n y v3as urinarias. Gran co3gulo intravesical.

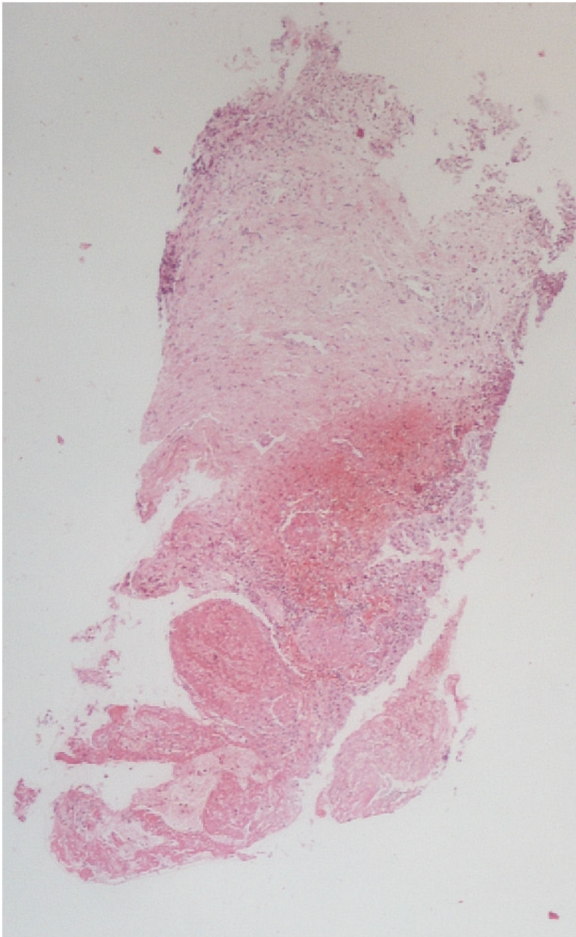


Figura 2 – Panorámica vesical H&E 10x. Se observa pared vesical con mucosa despulida, hay hemorragia extensa y no se observan claramente las paredes de los vasos sanguíneos.

la sintomatología, se decidió realizar una cistoscopia, en la que se observó una mucosa hiperémica con vasculitis generalizada de la mucosa vesical.

La histopatología vesical mostró un patrón predominante de daño vasculítico (figs. 2 y 3), con necrosis de las paredes vasculares, con edema endotelial asociado y marcada respuesta inflamatoria secundaria, leucocitoclástica, hemorragia y necrosis (fig. 4).

El compromiso inusual y severo en paciente con refractariedad a otros tratamientos y un tiempo prolongado de esteroides replanteó el manejo terapéutico; nuevamente, en junta de Reumatología, apoyados por la literatura (aunque escasa), se inició manejo con rituximab a dosis de 750 mg/m² en las semanas 0 y 2, asociado a CYC 500 mg por vía intravenosa y glucocorticoide, con lo cual se logró el control de la complicación y se alcanzó la remisión.

Actualmente, a sus 16 años, la evolución de la paciente ha sido favorable, ha tolerado la terapia de mantenimiento con AZA, sin nuevos episodios de hematuria, con mejor adherencia, entendimiento y control de su enfermedad, y permitió la disminución progresiva de la dosis de esteroide, hasta la suspensión en la actualidad.

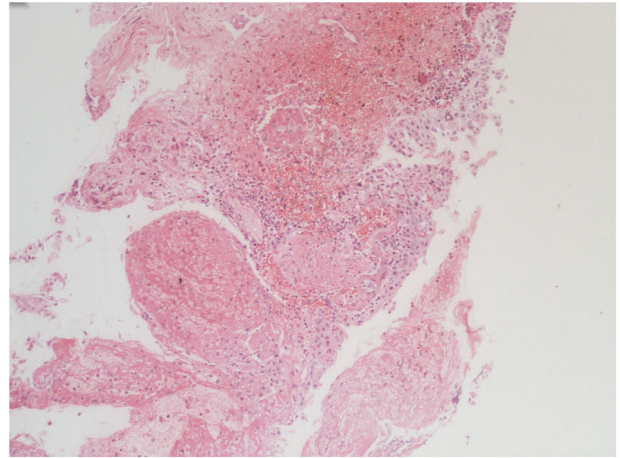


Figura 3 – Ampliación vesical H&E 40x. Proceso vasculítico instaurado; en los vasos sanguíneos vesicales se observa necrosis, fibrina e infiltrado inflamatorio vascular y perivascular.

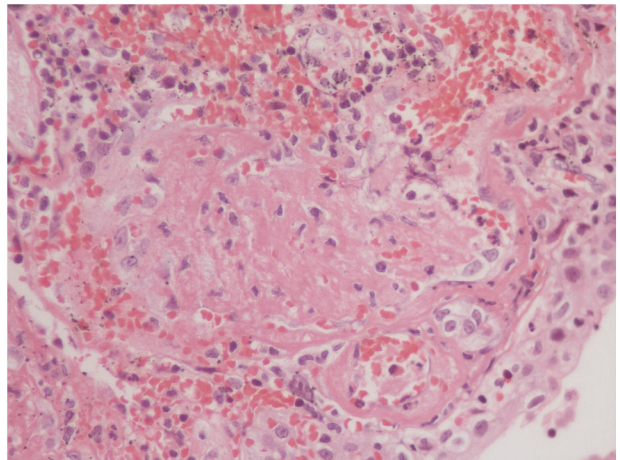


Figura 4 – Vasculitis y necrosis H&E 10x. Pared vesical, con vasos sanguíneos que muestran proceso de necrosis parcial de la pared, hemorragia, inflamación en pared vascular, pérdida del urotelio de revestimiento y extensa hemorragia de la pared.

Discusión

La PAN es considerada un diagnóstico de exclusión, caracterizado por presentar compromiso multisistémico, con síntomas comunes a otras afecciones (infección, malignidad, etc.)¹⁶, requiere un alto índice de sospecha y representa un verdadero desafío diagnóstico para los clínicos.

Las características de la presentación difieren de acuerdo con los órganos involucrados⁷, aunque cualquier sistema puede estar involucrado. Las características clínicas en la presentación de una cohorte de PAN sistémica en pediatría en 69 niños fueron las siguientes: fiebre (87%), mialgia/sensibilidad muscular (83%), piel (88%), renal (19%), gastrointestinal grave (10%) y afectación neurológica (10%)⁶. La hipertensión se describe entre un 43 a un 90% en las diferentes cohortes

de pacientes pediátricos con PAN y en general es de difícil manejo^{6,7,17,18}.

En Colombia se reportó en 2017 una cohorte de 22 niños¹⁹ en la que las manifestaciones más frecuentes al inicio fueron compromiso articular en el 72% de los pacientes, seguido de síntomas constitucionales fiebre y mialgias (68%) y manifestaciones cutáneas; el compromiso orgánico estuvo liderado por el renal y el gastrointestinal, este último con manifestaciones severas, como la angina intestinal.

Los nódulos cutáneos son la manifestación cutánea más común en pacientes con PAN juvenil; se presentan como nódulos eritematosos en las extremidades inferiores, miden de 1 a 5 cm de diámetro y pueden unirse para formar grandes áreas de piel endurecida¹⁷. La apariencia de livedo se refiere a una característica clínica donde el eritema reticular se extiende sobre un área amplia¹⁷; se define como un patrón reticular o moteado de la piel, violáceo, rojo o azul persistente, no reversible con calor, en el tronco, los brazos o las piernas, que consiste en una lesión regular no interrumpida, en general como círculos continuos (livedo reticularis regular) o círculos rotos irregulares (livedo racemosa), este último relacionado con enfermedades como síndrome antifosfolípido, vasculitis y escleroderma, entre otros²⁰. Las ulceraciones cutáneas en las extremidades inferiores tienen un curso más prolongado y están relacionadas con la neuropatía¹⁷. La afectación neurológica se ha reportado en la literatura como neuropatía periférica, defectos focales, hemiplejía, pérdida visual, mononeuritis múltiple, parálisis del nervio renal, psicosis orgánica y convulsiones^{18,21}. El compromiso gastrointestinal grave se asoció con un mayor riesgo de recaída y puede manifestarse como infarto o angina mesentérica, perforación, peritonitis, entre otros²². Las manifestaciones oculares pueden ocurrir como primera manifestación en un 10-20% de los pacientes; dentro del ojo hay oclusión de la rama y la arteria retiniana central, retinopatía isquémica, pérdida visual monocular transitoria, proptosis, defecto del campo visual bitemporal, neuropatías ópticas isquémicas anteriores o posteriores y es importante reconocer que el proceso vasculítico no se limita a la circulación retiniana: puede presentarse también como conjuntivitis, escleritis, uveítis o neuritis²³; cuando se afecta el suministro vascular del nervio óptico (principalmente los vasos coroidales y las arterias ciliares posteriores) puede causar edema papilar y papilitis, que, a su vez, puede progresar a atrofia del nervio óptico^{23,24}, como en el caso de nuestra paciente.

El diagnóstico es predominantemente clínico, aunque la biopsia de tejido y la arteriografía son herramientas importantes en la mayoría de los pacientes. La presencia de angiografía positiva en el momento del diagnóstico es más frecuente en los adultos que en los niños (81% vs. 40%)²⁵ y muchas veces, como en este caso, los hallazgos en la biopsia y las imágenes se hacen durante el curso y el diagnóstico es puramente presuntivo.

El tratamiento requiere corticoides inicialmente en dosis altas, ya sea por vía oral o intravenosa, que luego se reduce gradualmente durante un período determinado por la respuesta al tratamiento y la gravedad de las manifestaciones clínicas, pero no hay ensayos clínicos que guíen la terapia. Para el tratamiento de inducción a la remisión se utilizan altas dosis

de corticoides y CYC entre los primeros 3 a 6 meses; cuando se logra la remisión, la terapia principal de mantenimiento incluye glucocorticoides en dosis bajas (0,2 a 0,4 mg/kg/día) y AZA por vía oral en una dosis de 1 a 2 mg/kg/día durante 12 a 18 meses adicionales. También puede usarse metotrexato o leflunomida¹³. Se han descrito algunos casos refractarios manejados con plasmáferesis y otros agentes biológicos, como rituximab, tofacitinib, infliximab y tocilizumab^{14,15}.

Las complicaciones del tratamiento a corto plazo, como las infecciones y los efectos secundarios inducidos por corticoides, continúan siendo una preocupación en los niños con PAN que reciben terapia estándar⁶; además, las complicaciones tardías asociadas con la terapia con CYC incluyen, con mayor frecuencia, alopecia, toxicidad hematológica y, en menor número, toxicidad urológica, malignidad e infertilidad²⁶ han sido reportadas en cohortes de niños con otras vasculitis²⁷. La CH es una manifestación común de urotoxicidad inducida por CYC en enfermedades reumáticas; algunas revisiones han indicado que la vía oral de administración de CYC y las dosis acumuladas podrían aumentar el riesgo de CH²⁸; no obstante, aún no está claro si existe una dosis de corte que pueda predecir la aparición de CH²⁹. La gravedad de la CH puede variar desde una leve hematuria autolimitada hasta una presentación potencialmente mortal³⁰, el tiempo promedio de resolución de la hematuria es de 7-56 días, los hallazgos patológicos en las fases agudas y subagudas pueden ser edema, atrofia de la mucosa vesical, ulceración y hemorragia, que se extienden por la pared vesical; en casos severos necrosis y cronicidad, se acompaña, además, de cambios fibróticos del estroma.

En las vasculitis sistémicas, si el sistema genitourinario está involucrado, afecta de manera preferencial a los riñones y los testículos; el compromiso de la vejiga urinaria se ha descrito solo en contados informes de casos y ha surgido como un hallazgo incidental tardío en el curso de la enfermedad³¹. La presentación clínica en general es de síntomas bajos irritativos, los hallazgos radiológicos y en cistoscopia también son inespecíficos, y el diagnóstico se realiza mediante el examen histológico de las biopsias de vejiga, que también sirven para excluir otros diagnósticos diferenciales, especialmente la malignidad^{32,33}.

Este caso clínico es particularmente llamativo porque logra establecer la presentación novedosa e inusual de la poliarteritis no informada previamente en niños relacionada con actividad de la enfermedad, que en nuestra paciente se vio desencadenada por el curso insidioso de la vasculitis y la falta de adherencia al manejo.

Conclusión

En pacientes con síntomas constitucionales, síndrome febril prolongado y compromiso orgánico, se deben incluir las vasculitis sistémicas en el diagnóstico diferencial. El tratamiento regular es fundamental para la evolución favorable en todas las enfermedades. En esta paciente, una enfermedad severa desde el principio y el tratamiento irregular fueron determinantes de la aparición de una complicación que, por lo conocido hasta el momento, no está descrita en pacientes

pediátricos. Requirió igualmente un tratamiento intensivo que incluyó rituximab, medicamento que ha mejorado el pronóstico de pacientes con formas severas de vasculitis.

Conflicto de intereses

Los autores declaran que no tienen ningún conflicto de intereses y la financiación fue con recursos propios.

BIBLIOGRAFÍA

- Fager DB, Bigler JA, Simonds P. Polyarteritis nodosa in infancy and childhood. *J Pediatr*. 1951;39:65-79.
- Jennette JC, Falk RJ, Bacon PA, Basu N, Cid MC, Ferrario F, et al. 2012 revised International Chapel Hill Consensus Conference nomenclature of vasculitides. *Arthritis Rheum*. 2013;65:1-11.
- Ozen S, Bakkaloglu A, Dusunsel R, Soylemezoglu O, Ozaltin F, Poyrazoglu H, et al. Childhood vasculitides in Turkey: A nation wide survey. *Clin Rheumatol*. 2007;26:196-200.
- Hernández-Rodríguez J, Alba MA, Prieto-González S, Cid MC. Diagnosis and classification of polyarteritis nodosa. *J Autoimmun*. 2014;48-49:84-9.
- Gardner-Medwin JM, Dolezalova P, Cummins C, Southwood TR. Incidence of Henoch-Schönlein purpura Kawasaki disease, and rare vasculitides in children of different ethnic origins. *Lancet*. 2002;360:202-1197.
- Eleftheriou D, Dillon MJ, Tullus K, Marks SD, Pilkington CA, Roebuck DJ, et al. Systemic polyarteritis nodosa in the young: A single-center experience over thirty-two years. *Arthritis Rheum*. 2013;65:85-2476.
- Ozen S, Anton J, Arisoy N, Bakkaloglu A, Besbas N, Brogan P, et al. Juvenile polyarteritis: Results of a multicenter survey of 110 children. *J Pediatr*. 2004;145:517-22.
- Barut K, Sahin S, Kasapcopur O. Pediatric vasculitis. *Curr Opin Rheumatol*. 2016;28:29-38.
- Sasamoto M, Shigeta Y, Hisashi K, Kashiwagi Y, Koishi H, Kobayashi K, et al. Cutaneous poliarteritis nodosa associated with streptococcal infection in a child and a review of the literature. *Nihon Rinsho Meneki Gakkai Kaishi*. 1999;22:144-50.
- Barut K, Şahin S, Adroviç A, Kasapçopur Ö. Diagnostic approach and current treatment options in childhood vasculitis. *Turk Pediatri Ars*. 2015;50:194-205.
- Ozen S, Pistorio A, Iusan SM, Bakkaloglu A, Herlin T, Brik R, et al. EULAR/PRINTO/PRES criteria for Henoch-Schönlein purpura, childhood polyarteritis nodosa, childhood Wegener granulomatosis, and childhood Takayasu arteritis: Ankara 2008. Part II: Final classification criteria. *Ann Rheum Dis*. 2010;69:798-806.
- Granata C, Damasio MB, Zaottini F, Airaldi S, Malattia C, Colafati GS, et al. Imaging of childhood vasculitis. *Radiol Clin North Am*. 2017;55:1131-43.
- Mukhtyar C, Guillevin L, Cid MC, Dasgupta B, de Groot K, Gross W, et al. EULAR recommendations for the management of primary small and medium vessel vasculitis. *Ann Rheum Dis*. 2009;68:310-7.
- Wright E, Dillon MJ, Tullus K. Childhood vasculitis plasma exchange. *Eur J Pediatr*. 2007;166:145-51.
- Eleftheriou D, Melo M, Marks SD, Tullus K, Sills J, Cleary G, et al. Biologic therapy in primary systemic vasculitis of the young. *Rheumatology*. 2009;48:978-86.
- Hernández-Rodríguez J, Alba MA, Prieto-González S, Cid MC. Diagnosis and classification of polyarteritis nodosa. *J Autoimmun*. 2014;48-49:9-84.
- Kawakami T. A review of pediatric vasculitis with a focus on juvenile polyarteritis nodosa. *Am J Clin Dermatol*. 2012;13:389-98.
- Mondal R, Sarkar S, Pal P, Nandi M, Hazra A, Sabui TK. Childhood polyarteritis nodosa: A prospective multicentre study from eastern India. *Indian J Pediatr*. 2014;81:371-4.
- González T, Malagón C, Mosquera A, Gómez M, Yépez R, Acosta A. Fenotipos clínicos al inicio de la poliarteritis nodosa en niños menores de 18 años. Serie de casos. *Rev Colomb Reumatol*. 2017;24. Supl Congr:1.
- Miyakis S, Lockshin MD, Atsumi T, Branch DW, Brey RL, Cervera R, et al. International consensus statement on update of the classification criteria for definite antiphospholipid syndrome (APS). *J Thromb Haemost*. 2006;4:295-306.
- Guirola R, Hunter JV, Pérez M, Muscal E. Childhood polyarteritis nodosa presenting with central nervous system manifestations and the posterior reversible encephalopathy syndrome. *J Child Neurol*. 2014;29:103-7.
- Brogan PA, Malik M, Shah N, Kilday JP, Ramsay A, Shah V, et al. Systemic vasculitis: A cause of indeterminate intestinal inflammation. *J Pediatr Gastroenterol Nutr*. 2006;42:405-15.
- Abouzahir A, Bennouk Y, el Qatni M, el Omri N, Hammi S, Badaoui M, et al. Ocular involvement in polyarteritis nodosa: two cases. *J Fr Ophthalmol*. 2012;35:721-5.
- Pérez VL, Chavala SH, Ahmed M, Chu D, Zarakis P, Baltatzis S, et al. Ocular manifestations and concepts of systemic vasculitides. *Surv Ophthalmol*. 2004;49:399-418.
- Erden A, Batu ED, Sönmez HE, Sarı A, Armagan B, Arıcı ZS, et al. Comparing polyarteritis nodosa in children and adults: A single center study. *Int J RheumDis*. 2017;20:1016-22.
- Mori M, Murata T, Takei S, Imagawa T, Yokota S. Acquisition of expanded indications for intravenous cyclophosphamide in the management of childhood rheumatic disease in general. *Mod Rheumatol*. 2011;21:449-57.
- Arulkumaran N, Jawad S, Smith SW, Harper L, Brogan P, Pusey CD, et al. Long-term outcome of paediatric patients with ANCA vasculitis. *Pediatr Rheumatol*. 2011;9:1-7.
- Le Guenno G, Mah A, Pagnoux C, Dhote R, Guillevin L. Incidence and predictors of urotoxic adverse events in cyclophosphamide-treated patients with systemic necrotizing vasculitides. *Arthritis Rheum*. 2011;63:1435-45.
- Yilmaz N, Emmungil H, Gucenmez S, Ozen G, Yildiz F, Balkarli A, et al. Incidence of cyclophosphamide-induced urotoxicity and protective effect of mesna in rheumatic diseases. *J Rheumatol*. 2015;42:1161-666.
- Johnston D, Schurtz E, Tourville E, Jones T, Boemer A, Giel D. Risk factors associated with severity and outcomes in pediatric patients with hemorrhagic cystitis. *J Urol*. 2016;195 4 Pt 2:1312-7.
- Liang L, Chen D, Wang X, Yang Z, Zhou J, Zhan Z, et al. Rare cyclophosphamide-induced hemorrhagic cystitis in a chinese population with rheumatic diseases. *Drugs Real World Outcomes*. 2017;4:175-82.
- Block J. Hemorrhagic cystitis complicating untreated necrotizing vasculitis. *Arthritis Rheum*. 1993;36:857-9.
- Katz DJ, Sengupta S, Snow RM. Isolated vasculitis of the bladder. *Urology*. 2005;65:797.