

## Informe de caso

# Desenlaces obstétricos en pacientes con arteritis de Takayasu: serie de casos



Isabel Velásquez Giraldo<sup>a</sup>, Fabio Andrés Torres Saavedra<sup>b</sup>,  
Carlos Horacio Muñoz Vahos<sup>b,c,d</sup>, Daniel Jaramillo Arroyave<sup>b,c,d,e</sup>,  
Johanna Hernández Zapata<sup>b,f</sup>, Gloria Vásquez<sup>b</sup>, Luis Alonso González Naranjo<sup>b</sup>  
y Adriana Lucía Vanegas García<sup>b,c,\*</sup>

<sup>a</sup> Facultad de Medicina, Universidad de Antioquia, Medellín, Colombia

<sup>b</sup> Grupo de Reumatología, Facultad de Medicina, Universidad de Antioquia, Medellín, Colombia

<sup>c</sup> Servicio de Reumatología, Hospital Universitario San Vicente Fundación, Medellín, Colombia

<sup>d</sup> Servicio de Reumatología, IPS Universitaria, Servicios de Salud, Universidad de Antioquia, Medellín, Colombia

<sup>e</sup> Grupo de Epidemiología y Bioestadística, Facultad de Medicina, Universidad CES, Medellín, Colombia

<sup>f</sup> Servicio de Reumatología, Clínica Universitaria, Universidad Pontificia Bolivariana, Medellín, Colombia

## INFORMACIÓN DEL ARTÍCULO

### Historia del artículo:

Recibido el 9 de enero de 2020

Aceptado el 13 de abril de 2020

On-line el 29 de junio de 2020

### Palabras clave:

Arteritis de Takayasu

Embarazo

Muerte fetal

Preeclampsia

## R E S U M E N

**Objetivo:** La actividad y el riesgo de recaída de la arteritis de Takayasu son bajos durante la gestación. Hasta el 40% de las pacientes puede tener desenlaces obstétricos desfavorables, por lo que es importante conocer su comportamiento clínico. Describimos las características clínicas y el desenlace obstétrico de gestantes con arteritis de Takayasu atendidas en un hospital de alta complejidad.

**Materiales y métodos:** Evaluación retrospectiva de historias clínicas de gestantes con arteritis de Takayasu atendidas en el Hospital Universitario San Vicente Fundación de Medellín, Colombia, entre 2011 y 2018.

**Resultados:** Se incluyó en el estudio a 6 pacientes con mediana de edad al diagnóstico de 17,5 años (RI 9,25), al parto de 24 años (RI 8,25) y con una duración de la enfermedad de 5,5 años (RI 10,5). Del total, 3 pacientes tenían compromiso aórtico extenso; al parto, 3 pacientes estaban activas y requirieron inmunosupresores, 5 tenían hipertensión arterial, una desarrolló preeclampsia en el segundo trimestre, una tenía insuficiencia mitral y tricuspídea grave con disminución de la fracción de eyección del ventrículo izquierdo; 2 tenían aneurismas (arteria subclavia izquierda y aorta ascendente). Ningún embarazo resultó en aborto ni parto pretérmino; hubo 2 óbitos fetales, uno por restricción del crecimiento intrauterino e insuficiencia placentaria, y otro de etiología desconocida; ambas pacientes con actividad de la enfermedad, afección aórtica extensa e hipertensión arterial. Fueron por cesárea 5 partos por indicación materna; no hubo disección aórtica, rotura aneurismática ni hemorragia cerebral.

\* Autor para correspondencia.

Correo electrónico: [adrianavanegas@gmail.com](mailto:adrianavanegas@gmail.com) (A.L. Vanegas García).

<https://doi.org/10.1016/j.rcreu.2020.04.003>

0121-8123/© 2020 Asociación Colombiana de Reumatología. Publicado por Elsevier España, S.L.U. Todos los derechos reservados.

**Conclusión:** Las pacientes con enfermedad activa y afección aórtica extensa presentaron resultados obstétricos desfavorables, lo que indica que el inadecuado control de la vasculitis genera mayores complicaciones materno-fetales.

© 2020 Asociación Colombiana de Reumatología. Publicado por Elsevier España, S.L.U.  
Todos los derechos reservados.

## Pregnancy outcomes in patients with Takayasu's arteritis: Case series

### A B S T R A C T

**Keywords:**  
Takayasu's arteritis  
Pregnancy  
Fetal death  
Preeclampsia

**Objective:** The activity and risk of relapse of Takayasu's arteritis are low during pregnancy. Up to 40% of patients may have unfavorable obstetric outcomes therefore it is important to know their clinical behavior. We describe the clinical characteristics and obstetric outcome of pregnant women with Takayasu arteritis treated in a hospital of high complexity.

**Materials and methods:** A retrospective evaluation of medical records of pregnant patients with Takayasu's arteritis treated at Hospital Universitario San Vicente Fundación in Medellín, Colombia between 2011 and 2018.

**Results:** Six patients with a median age at diagnosis 17.5 (RI 9.25) years, at delivery 24 (RI 8.25) years, disease duration 5.5 (RI 10.5) years. Three patients had extensive aortic involvement; at delivery, 3 patients were active and required immunosuppressants, 5 had high blood pressure, one developed preeclampsia in the second trimester, one had severe mitral and tricuspid insufficiency with a decreased ejection fraction of the left ventricle; 2 had aneurysms (left subclavian artery and ascending aorta). No pregnancy resulted in abortion or preterm birth; there were 2 fetal deaths, one due to intrauterine growth restriction and placental insufficiency and another of unknown etiology; both patients with disease activity, extensive aortic condition, and arterial hypertension. Five deliveries were by cesarean section by maternal indication; there was no aortic dissection, aneurysmal rupture or cerebral hemorrhage.

**Conclusion:** Patients with active disease and extensive aortic compromise presented unfavorable obstetric results, suggesting that inadequate control of vasculitis leads to greater maternal-fetal complications.

© 2020 Asociación Colombiana de Reumatología. Published by Elsevier España, S.L.U.  
All rights reserved.

## Introducción

La arteritis de Takayasu (AT) es una vasculitis granulomatosa de grandes vasos que afecta principalmente a la aorta y sus ramas proximales<sup>1,2</sup>. Históricamente se ha conocido como «enfermedad sin pulso» o «síndrome del arco aórtico», entre otras denominaciones. Fue en 1990 cuando el Colegio Americano de Reumatología publicó los criterios de clasificación y la enfermedad tomó el nombre de AT<sup>3</sup>. Su etiología es desconocida, pero parece estar relacionada con disparadores infecciosos que amplifican la respuesta inflamatoria por mecanismos celulares y causan lesión en la pared vascular con posterior engrosamiento, fibrosis, estenosis, formación de trombos y aneurismas<sup>3</sup>. Las lesiones suelen ser asintomáticas y se descubren en etapas tardías de la enfermedad, cuando se presentan los síntomas isquémicos<sup>4</sup>.

La AT ocurre con mayor frecuencia en el sexo femenino (80-90% de los casos), generalmente entre la segunda y tercera décadas de la vida, es decir, en edad fértil<sup>5</sup>. Si bien el embarazo se ha asociado con una polarización de citocinas hacia el fenotipo TH<sub>2</sub>, tanto en la interfaz materno-fetal como de forma sistémica, lo que baja la frecuencia de la actividad y reduce el riesgo de recaída de la vasculitis<sup>6</sup>, los

desenlaces obstétricos desfavorables se presentan hasta en el 40% de los casos<sup>7</sup>. Las complicaciones maternas pueden ser preeclampsia, falla cardíaca, regurgitación aórtica, aneurismas aórticos y de otros lechos arteriales (que pueden sufrir rotura), hemorragia cerebral, hipertensión pulmonar, insuficiencia renal e incluso la muerte<sup>8-10</sup>. Las complicaciones fetales comprenden aborto, muerte fetal, restricción del crecimiento intrauterino (RCIU), parto pretérmino, bajo peso al nacer y mala adaptación neonatal<sup>5,8,11</sup>.

Es fundamental para el reumatólogo y el obstetra conocer el comportamiento clínico de esta enfermedad durante la gestación y los posibles resultados maternos y fetales, ya que con un adecuado control se podrían predecir y reducir las complicaciones. El objetivo de este estudio es describir las características clínicas y los desenlaces obstétricos de las pacientes embarazadas con AT atendidas en un centro de alta complejidad de la ciudad.

## Materiales y métodos

Se realizó un estudio descriptivo transversal retrospectivo de serie de casos, en el que se revisaron las historias clínicas de las pacientes atendidas en el Hospital Universitario San

**Tabla 1 – Características demográficas y clínicas de las pacientes**

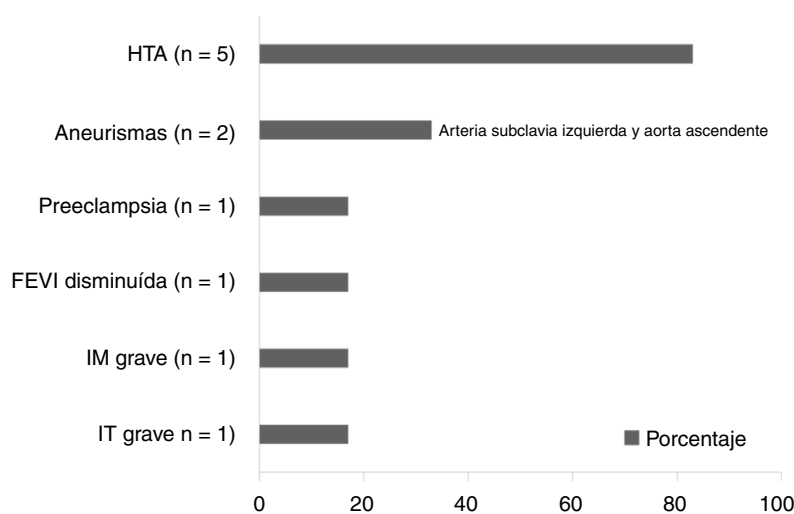
Paciente	Edad al diagnóstico	Edad al parto	Manifestaciones clínicas	Clasificación Hata-Numano	Desenlace materno	Desenlace fetal
1	6	17	HTA, ausencia de pulso braquial y radial izquierdos, soplos carotídeo y subclavio izquierdos, disfunción sistólica (FEVI 47%)	V	HTA, cesárea	Parto a término, PAEG
2	22	26	HTA, ausencia de pulso braquial y radial izquierdo, soplos carotídeo y subclavio izquierdos, disnea, angina	V (pulmonar)	HTA, parto vaginal	Insuficiencia placentaria, RCIU, muerte fetal
3	14	38	HTA, ausencia de pulso braquial y radial izquierdos, soplos carotídeo y subclavio izquierdos, claudicación intermitente, disnea, regurgitación aórtica	IIB	HTA, cesárea	Parto a término, PAEG
4	18	24	HTA, malestar general, ausencia de pulsos braquial y radial izquierdos, claudicación intermitente, artralgias	IIB	Preeclampsia, cesárea	Parto a término. PAEG
5	17	22	Fiebre, malestar general, claudicación intermitente, artralgias	I	Cesárea	Parto a término, PAEG
6	21	24	HTA, ausencia de pulsos femorales, poplíteos, tibiales y pedios bilaterales, cefalea, mareos, amaurosis	V	HTA, cesárea	Óbito fetal

HTA: hipertensión arterial; FEVI: fracción de eyección del ventrículo izquierdo; PAEG: peso adecuado para la edad gestacional; RCIU: restricción del crecimiento intrauterino.

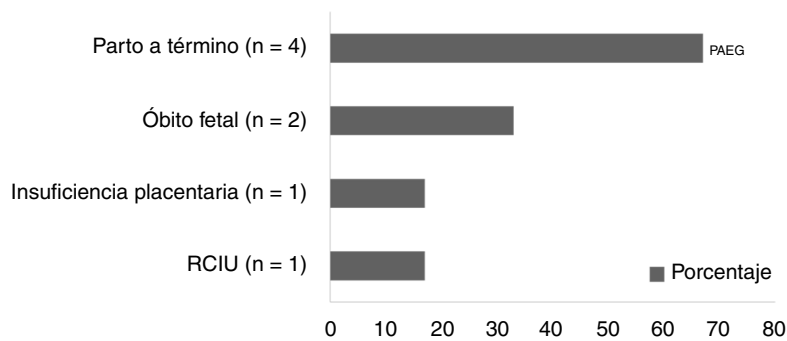
Vicente Fundación de Medellín, entre agosto de 2011 y mayo de 2018. Los criterios de inclusión fueron: tener el diagnóstico de AT establecido por un reumatólogo con o sin actividad de la enfermedad de acuerdo con el criterio de este experto, estar embarazada durante dicho período, contar con los datos completos de los registros, incluyendo los reactantes de fase aguda, y saber el desenlace de la gestación.

Para el análisis de los datos se utilizó estadística descriptiva por medio de frecuencia, media y mediana para conocer

la tendencia central y rango intercuartílico (RI) para la dispersión de datos. Los análisis se realizaron con SPSS 22. Es un estudio observacional, retrospectivo, aprobado por el comité de ética institucional, sin intervenciones ni riesgo para los sujetos, que no contiene información de carácter personal, fotografías ni imágenes que permitan identificar a las pacientes, en el que se garantiza su confidencialidad y en el que los datos se obtuvieron de fuente secundaria (registros médicos).

**Figura 1 – Desenlaces maternos.**

FEVI: fracción de eyección del ventrículo izquierdo; IM: insuficiencia mitral; IT: insuficiencia tricuspídea.



**Figura 2 – Desenlaces fetales.**

**PAEG: peso adecuado para la edad gestacional; RCIU: restricción del crecimiento intrauterino.**

## Resultados

Se evaluaron retrospectivamente los registros médicos de 8 embarazos en 8 pacientes con AT, se excluyó a 2 de ellas porque los datos estaban incompletos y se desconocían los desenlaces obstétricos. De las 6 pacientes analizadas, 3 vivían en la ciudad de Medellín, las otras procedían de área rural, tenían una mediana de edad al diagnóstico de 17,5 años (RI 9,25), al momento del embarazo de 24 años (RI 8,25) y una duración de la enfermedad de 5,5 años (RI 10,5). De ellas, 5 tenían diagnóstico previo de AT y en una empezó durante la gestación.

Los hallazgos clínicos encontrados fueron déficit de pulso e HTA en 5 pacientes, claudicación intermitente en 3, soplos subclavio y carotídeo en 3, fiebre y malestar general en 2, artralgias en 2. Otras manifestaciones clínicas fueron disnea, angina, cefalea, mareo y amaurosis presentes en al menos una de las pacientes (tabla 1). Tres pacientes se clasificaron según la extensión de la enfermedad como Numano de tipo V, 2 como tipo IIB y una como tipo I. Los promedios de eritrosedimentación y proteína C reactiva fueron  $101 \pm 21$  mm/h y  $3,78 \pm 3$  mg/dl, respectivamente. En cuanto al tratamiento, 2 pacientes recibían prednisolona, azatioprina y dosis bajas de aspirina. En el momento del parto, la enfermedad estaba activa en 3 pacientes, por lo que requirieron prednisolona (1 mg/kg al día) e inicio de metotrexato en el posparto.

Los desenlaces obstétricos se representan en las figuras 1 y 2, respectivamente. Ningún embarazo resultó en aborto ni parto pretérmino. La mediana de duración de la gestación fue de 37 semanas (RI 1,25). Hubo 2 óbitos fetales, uno relacionado con RCIU e insuficiencia placentaria, el otro de etiología no clara: ambas pacientes tenían actividad de la enfermedad durante la gestación, afección aórtica extensa (Numano V y compromiso pulmonar) e HTA. Cinco partos fueron por cesárea por indicación materna (HTA, desconocimiento de la presencia de aneurismas, óbito fetal de duración desconocida) y ninguna paciente presentó disección aórtica, rotura aneurismática ni hemorragia cerebral.

## Discusión

La AT es una vasculitis sistémica que afecta principalmente a vasos de gran calibre, se suele presentar en mujeres en edad

**Tabla 2 – Clasificación Hata-Numano de la extensión de la enfermedad**

Tipo	Territorio vascular afectado
I	Ramas del arco aórtico
Ila	Aorta ascendente, arco aórtico y sus ramas
Ilb	Aorta ascendente, arco aórtico y sus ramas, aorta torácica descendente
III	Aorta torácica descendente, aorta abdominal y arterias renales
IV	Aorta abdominal, arterias renales o ambas
V	Aorta ascendente, arco aórtico y sus ramas, aorta torácica descendente, aorta abdominal, arterias renales o ambas

reproductiva, no afecta a la fertilidad<sup>12</sup>, su extensión se clasifica según los segmentos arteriales afectados de acuerdo con Hata-Numano (tabla 2)<sup>13</sup>, y es la vasculitis sistémica primaria más frecuente en Colombia, según el estudio de Ochoa et al.<sup>14</sup>. Los datos clínicos conocidos hasta el momento de esta vasculitis durante la gestación provienen de estudios de cohortes, series y reportes de caso: incluyen aproximadamente 500 embarazos en más de 300 pacientes<sup>6,15</sup>, muestran como desenlaces fetales una proporción de nacidos vivos hasta del 85%, RCIU en el 18%, partos pretérmino en el 15%, abortos en el 10% y óbitos fetales en el 7%. Como desenlaces maternos se describen la HTA crónica hasta en el 40% y la preeclampsia en el 20%<sup>6,15</sup>.

La edad de las pacientes al diagnóstico y al embarazo fue menor que la reportada en otros estudios<sup>15</sup>. Con respecto a la actividad de la enfermedad, la evidencia es controversial, pues si bien se ha encontrado en algunos estudios que no empeora durante la gestación, como en lo reportado por Assad et al.<sup>6</sup>, Tanaka et al.<sup>8</sup> y Hernández-Pacheco et al.<sup>16</sup>, en nuestro estudio la mitad de las pacientes tenían la enfermedad activa, de manera similar a lo observado por Zhang et al.<sup>9</sup>.

Las complicaciones más frecuentes en nuestra serie fueron la HTA, los aneurismas y los óbitos fetales. No se presentaron eventos cardiovasculares como rotura aneurismática, disección aórtica ni hemorragia intracerebral, a diferencia de otros reportes<sup>15</sup>. Los resultados obstétricos desfavorables se manifestaron en pacientes con actividad de la enfermedad y afección vascular extensa, lo cual se explica probablemente por un menor flujo sanguíneo que puede llevar a RCIU,

insuficiencia placentaria y óbito fetal, de forma similar a lo planteado en la literatura<sup>4,17</sup>.

Debido a la restricción de las imágenes durante el embarazo, se desconocía en la mayoría de las pacientes la existencia de aneurismas al final de la gestación, lo que influyó en la escogencia de la vía del parto. Si bien no hay recomendaciones claras sobre el uso de la angiorresonancia o angiotomografía en el seguimiento de estas pacientes por el riesgo que implica la exposición a radiación y medios de contraste<sup>18,19</sup>, estas imágenes podrían tener valor pronóstico, al evaluar la extensión de la afección vascular y la presencia de complicaciones como aneurismas, además de tener un papel importante en la elección de la vía del parto en caso de documentarse alguno de estos hallazgos.

Las limitaciones de este estudio están dadas, principalmente, por el escaso número de pacientes, debido a la baja frecuencia de la enfermedad, además de su carácter retrospectivo por medio de la revisión de registros médicos, lo que implicó que faltara información de algunas historias y se tuviera que excluir a 2 pacientes del estudio por ausencia de los datos del seguimiento.

## Conclusiones

La AT es una vasculitis que afecta principalmente a mujeres en edad fértil, por lo que es posible encontrarse con pacientes embarazadas con la enfermedad. Las pacientes que tenían activa la enfermedad durante la gestación y al momento del parto, además de afección aórtica extensa, presentaron resultados obstétricos desfavorables, lo que indica que el inadecuado control de la vasculitis lleva a un mayor riesgo de complicaciones materno-fetales, por lo que es importante que tanto el obstetra como el reumatólogo estén familiarizados con la enfermedad y sus posibles desenlaces.

## Conflicto de intereses

Los autores declaran no tener ningún conflicto de interés. Todos los autores han contribuido en forma similar al artículo.

## BIBLIOGRAFÍA

- Russo RA, Katsicas MM. Takayasu arteritis. *Front Pediatr*. 2018;6:265, <http://dx.doi.org/10.3389/fped.2018.00265>.
- Kanecki K, Nitsch-Osuch A, Tyszkowski PZ, Gorynski P, Smolarczyk R, Suchta K. Takayasu's arteritis: A rare disease in Poland. *Ann Agric Environ Med*. 2018;25:469-72, <http://dx.doi.org/10.26444/aaem/92702>.
- Espinoza JL, Ai S, Matsumura I. New insights on the pathogenesis of Takayasu arteritis: Revisiting the microbial theory. *Pathogens*. 2018;7:73, <http://dx.doi.org/10.3390/pathogens7030073>.
- Li Cavoli G, Mule G, Vallone MG, Caputo F. Takayasu's disease effects on the kidneys: Current perspectives. *Int J Nephrol Renovasc Dis*. 2018;11:225-33, <http://dx.doi.org/10.2147/IJNRD.S146355>.
- Gupta S, Chhabra P, Gupta N, Aggarwal P. Recurrent first-trimester abortion in a young female: Rare presentation of Takayasu arteritis. *J Family Med Prim Care*. 2016;5:719-21, <http://dx.doi.org/10.4103/2249-4863.197291>.
- Assad AP, da Silva TF, Bonfa E, Pereira RM. Maternal and neonatal outcomes in 89 patients with Takayasu arteritis (TA): Comparison before and after the TA diagnosis. *J Rheumatol*. 2015;42:1861-4, <http://dx.doi.org/10.3899/jrheum.150030>.
- Hidaka N, Yamanaka Y, Fujita Y, Fukushima K, Wake N. Clinical manifestations of pregnancy in patients with Takayasu arteritis: Experience from a single tertiary center. *Arch Gynecol Obstet*. 2012;285:377-85, <http://dx.doi.org/10.1007/s00404-011-1992-9>.
- Tanaka H, Tanaka K, Kamiya C, Iwanaga N, Yoshimatsu J. Analysis of pregnancies in women with Takayasu arteritis: Complication of Takayasu arteritis involving obstetric or cardiovascular events. *J Obstet Gynaecol Res*. 2014;40:2031-6, <http://dx.doi.org/10.1111/jog.12443>.
- Zhang Y, Li Y, Zhang J. Clinical analysis: 13 cases of pregnancy complicated with Takayasu arteritis. *Ginekol Pol*. 2017;88:654-61, <http://dx.doi.org/10.5603/GP.a2017.0117>.
- De Jesus GR, d'Oliveira ICC, dos Santos FC, Rodrigues G, Klumb EM, de Jesus NR, et al. Pregnancy may aggravate arterial hypertension in women with Takayasu arteritis. *Isr Med Assoc J*. 2012;14:724-8.
- Soo-Hoo S, Seong J, Porten BR, Skeik N. Challenges of Takayasu arteritis in pregnancy: A case report. *Vasc Endovascular Surg*. 2017;51:195-8, <http://dx.doi.org/10.1177/1538574417698904>.
- Gudbrandsson B, Wallenius M, Garen T, Henriksen T, Molberg O, Palm O. Takayasu arteritis and pregnancy: A population-based study on outcomes and mother/child-related concerns. *Arthritis Care Res (Hoboken)*. 2017;69:1384-90, <http://dx.doi.org/10.1002/acr.23146>.
- Hata A, Noda M, Moriwaki R, Numano F. Angiographic findings of Takayasu arteritis: New classification. *Int J Cardiol*. 1996;54 Suppl:S155-63, [http://dx.doi.org/10.1016/s0167-5273\(96\)02813-6](http://dx.doi.org/10.1016/s0167-5273(96)02813-6).
- Ochoa CD, Ramírez F, Quintana G, Toro C, Cañas C, Osio LF, et al. Epidemiología de las vasculitis primarias en Colombia y su relación con lo informado para Latinoamérica. *Rev Colomb Reumatol*. 2009;16:248-63.
- Kirshenbaum M, Simchen MJ. Pregnancy outcome in patients with Takayasu's arteritis: Cohort study and review of the literature. *J Matern Fetal Neonatal Med*. 2018;31:2877-83, <http://dx.doi.org/10.1080/14767058.2017.1359529>.
- Hernández-Pacheco JA, Estrada-Altamirano A, Valenzuela-Jiron A, Maya-Quinones JL, Carvajal-Valencia JA, Chacón-Solis AR. [Takayasu's arteritis in pregnancy: report seven cases] [artículo en español]. *Ginecol Obstet Mex*. 2011;79:143-51.
- Fan L, Zhang H, Cai J, Yang L, Liu B, Wei D, et al. Clinical course and prognostic factors of childhood Takayasu's arteritis: Over 15-year comprehensive analysis of 101 patients. *Arthritis Res Ther*. 2019;21:31, <http://dx.doi.org/10.1186/s13075-018-1790-x>.
- Dejaco C, Ramiro S, Duftner C, Besson FL, Bley TA, Blockmans D, et al. EULAR recommendations for the use of imaging in large vessel vasculitis in clinical practice. *Ann Rheum Dis*. 2018;77:636-43, <http://dx.doi.org/10.1136/annrheumdis-2017-212649>.
- Duftner C, Dejaco C, Sepriano A, Falzon L, Schmidt WA, Ramiro S. Imaging in diagnosis, outcome prediction and monitoring of large vessel vasculitis: A systematic literature review and meta-analysis informing the EULAR recommendations. *RMD open*. 2018;4:e000612, <http://dx.doi.org/10.1136/rmdopen-2017-000612>.