

## Informe de caso

# Osteomielitis por anaerobios. Una entidad poco frecuente en pediatría



Julia Alonso de la Hoz\*, Pilar Galán del Río, María del Mar Ballesteros García, Nora Mayo Artuch y María José Rivero Martín

Servicio de Pediatría, Hospital Universitario de Fuenlabrada, Fuenlabrada, Madrid, España

### INFORMACIÓN DEL ARTÍCULO

#### Historia del artículo:

Recibido el 12 de abril de 2020

Aceptado el 22 de mayo de 2020

On-line el 21 de julio de 2020

#### Palabras clave:

Osteomielitis

Anaerobios

*Fusobacterium*

Niños

Inmunocompetentes

### R E S U M E N

Las infecciones osteoarticulares por anaerobios son muy raras en los niños, siendo el género *Fusobacterium* el que se aísla con más frecuencia. El curso suele ser subagudo y, aunque hay factores predisponentes descritos, la mayoría de los pacientes no los presenta. Generalmente, los cultivos de líquido articular son estériles ya que estos microorganismos son muy sensibles al contacto con el oxígeno, por lo que precisan medios de cultivo específicos. Todo lo anterior hace que el diagnóstico se retrase y que el riesgo de secuelas a largo plazo aumente. Sin embargo, el pronóstico mejora cuando el tratamiento se inicia de modo precoz. Por todo ello, presentamos el caso de un paciente de 10 años con una artritis séptica de cadera derecha por *Fusobacterium nucleatum* que permaneció ingresado 30 días. Durante el ingreso precisó 3 intervenciones quirúrgicas y cumplió 6 semanas de antibioterapia efectiva, con buena evolución; permanece asintomático en el momento actual.

© 2020 Asociación Colombiana de Reumatología. Publicado por Elsevier España, S.L.U. Todos los derechos reservados.

### Anaerobic osteomyelitis. A rare condition in children

#### A B S T R A C T

Osteoarticular infections due to anaerobes are very rare in children, with the *Fusobacterium* genus being the most frequently isolated. The course is usually subacute and, although there are predisposing factors described, most patients do not present with them. Generally, joint fluid cultures are sterile since these microorganisms are very sensitive to contact with oxygen, so they require specific culture media. All of the above causes the diagnosis to be delayed, increasing the risk of long-term sequelae. However, the prognosis improves when treatment is started early. The case is presented of a 10-year-old patient who was admitted for 30 days due septic arthritis of the right hip caused by *Fusobacterium nucleatum*. During

#### Keywords:

Osteomyelitis

Anaerobes

*Fusobacterium*

Children

Immunocompetent

\* Autor para correspondencia.

Correo electrónico: [nereida000@msn.com](mailto:nereida000@msn.com) (J. Alonso de la Hoz).

<https://doi.org/10.1016/j.rcreu.2020.05.022>

the admission, he required three surgical interventions, and completed 6 weeks of effective antibiotic therapy, with a good outcome and remaining asymptomatic at the current time.

© 2020 Asociación Colombiana de Reumatología. Published by Elsevier España, S.L.U. All rights reserved.

## Introducción

La mayoría de las infecciones osteoarticulares en la edad pediátrica cursa de modo agudo, siendo el germen causal más frecuente el *S. aureus*. Ante un curso subagudo en el que no exista respuesta al tratamiento antibiótico habitual se debe plantear la posibilidad de que se trate de un microorganismo anaerobio<sup>1</sup>; el género *Fusobacterium* es el más frecuente<sup>2</sup>.

## Caso clínico

Niño de 10 años sano, traído a urgencias por gonalgia derecha desde hace 3 semanas. Niega antecedente traumático y permanece afebril en todo momento. La exploración articular de cadera y rodilla no presenta limitación de la movilidad ni signos inflamatorios. Se realizan radiografías de cadera y rodilla, sin alteraciones, y el paciente es dado de alta con tratamiento antiinflamatorio.

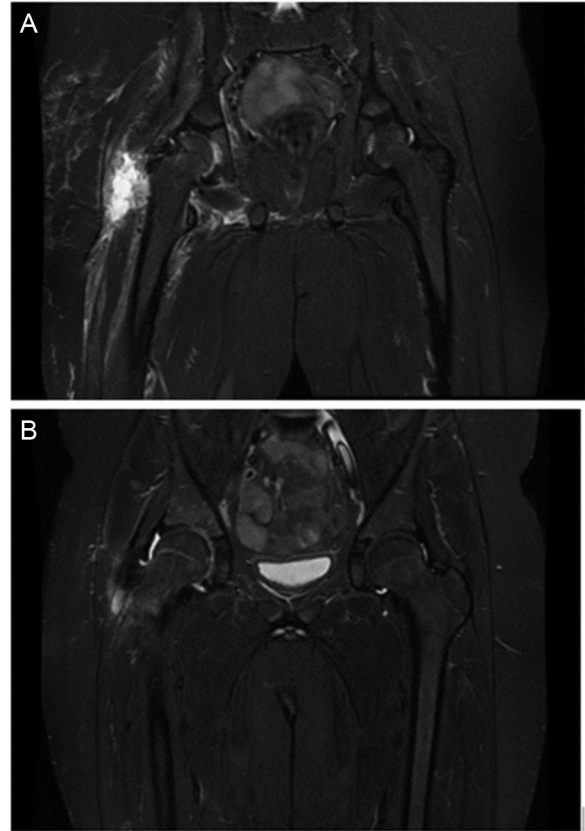
A los 14 días (5 semanas de evolución) acude por empeoramiento del dolor, posición antiálgica de extremidad inferior derecha y limitación a la movilidad de cadera derecha. Permanece afebril. Se solicita analítica con leucocitosis y neutrofilia leves ( $13,6 \times 10^9$  leucocitos/l, 66,1% neutrófilos) y proteína C reactiva de 15,15 mg/dl. Se realiza ecografía articular que evidencia derrame articular en cadera derecha; se lleva a cabo una artrocentesis guiada por ecografía y se extrae líquido articular de aspecto opaco con  $114.840 \text{ cél/mm}^3$  (92,7% PMN) y glucosa de 0 mg/dl.

Ante la sospecha de artritis séptica de cadera derecha, traumatología indica artroscopia para drenaje y lavado articular; se inicia, además, cloxacilina y cefotaxima intravenosas.

El segundo día de ingreso se hace resonancia magnética, (RM) en la que se objetiva osteomielitis en acetábulo y miositis del músculo obturador externo y de los músculos aductores (fig. 1).

El curso clínico es tórpido durante los primeros días del ingreso, con aparición de fiebre, empeoramiento del dolor y aumento de los reactantes de fase aguda (PCR máxima de 26,75 mg/dl y VSG de 99 mm/h), precisando, el quinto y el séptimo día de ingreso, artrotomía para drenaje y lavado articular.

La PCR para *Kingella kingae* en líquido articular es negativa y en los cultivos del mismo no se detecta crecimiento hasta el séptimo día, en el que avisan por aislamiento de *Fusobacterium nucleatum*, por lo que se cambia el tratamiento a ampicilina y metronidazol intravenosos en espera del antibiograma. Tras comprobar sensibilidad, se modifica a clindamicina intravenosa; sin embargo, tras la aparición de exantema compatible con toxicodermia (impresiona secundario a administración de clindamicina) se vuelve a



**Figura 1 – A) Osteomielitis acetabular y miositis del músculo obturador externo y de los músculos aductores. B) Mejoría significativa del edema óseo acetabular. Importante disminución del edema muscular.**

cambiar la antibioterapia a metronidazol intravenoso. A partir de este cambio se presenta evolución favorable, con mejoría de la movilidad y normalización de los reactantes de fase aguda; además, se comprueba mejoría en la RM (fig. 1).

El paciente recibe 3 semanas de antibioterapia intravenosa efectiva; se pauta al alta amoxicilina-ácido clavulánico oral, y se completan en total 6 semanas de tratamiento.

En el seguimiento posterior, más de 2 años tras el diagnóstico, el paciente no presenta secuelas.

## Discusión y conclusiones

Con este caso se quiere destacar que, si bien las infecciones osteoarticulares por anaerobios son infrecuentes en la infancia<sup>2</sup>, es preciso pensar en ellas cuando el curso clínico es

atípico (cuadro subagudo, ausencia de fiebre o mala evolución clínica con el tratamiento antibiótico habitual<sup>1,3</sup>). La identificación microbiológica por métodos convencionales resulta difícil, por lo que, si la sospecha de infección bacteriana es elevada, y los cultivos son estériles, se podría realizar identificación molecular mediante secuenciación ARNr 16S<sup>3</sup>.

Se recomienda que el tratamiento inicial incluya un antibiótico betalactámico junto con clindamicina o metronidazol, ya que la proporción de *Fusobacterium* spp productora de betalactamasas va en aumento. En algún estudio también se ha reportado hasta un 9% de *Fusobacterium* resistentes a clindamicina<sup>1</sup>. Por lo general, con el tratamiento adecuado, el pronóstico es muy bueno<sup>2,4,5</sup>.

Aunque este cuadro se ha relacionado con enfermedad en cavidad oral o inmunosupresión<sup>3-5</sup>, la mayoría no presenta estos antecedentes<sup>1,2</sup>, al igual que en nuestro caso.

---

### Conflicto de intereses

Los autores declaran no tener ningún conflicto de intereses.

### BIBLIOGRAFÍA

---

1. Gregory SW, Boyce TG, Larson AN, Patel R, Jackson MA. *Fusobacterium nucleatum* osteomyelitis in 3 previously healthy children: A case series and review of the literature. *J Pediatric Infect Dis Soc.* 2015;4:55-9, <http://dx.doi.org/10.1093/jpids/piv052>.
2. Carrasco Cubero C, Zamora Red P, Salaberri Maestrojuan JJ, López Prieto MD. Artritis séptica por *Fusobacterium nucleatum* en paciente inmunocompetente. *Reumatol Clin.* 2012;8:98-9, <http://dx.doi.org/10.1016/j.reuma.2011.05.007>.
3. Budd E, Johnson DS, Thomas E, Sadarangani M. Subacute osteomyelitis of the femur due to *Fusobacterium nucleatum* in a 7-year-old boy. *Pediatr Infect Dis J.* 2015;34:324-6, <http://dx.doi.org/10.1097/INF.0000000000000558>.
4. Arane K, Goldman RD. *Fusobacterium* infections in children. *Can Fam Physician.* 2016;62:813-4.
5. Kroon E, Arents NA, Jan Halbertsma F. Septic arthritis and osteomyelitis in a 10-year-old boy, caused by *Fusobacterium nucleatum*, diagnosed with PCR/16S ribosomal bacterial DNA amplification. *BMJ Case Rep.* 2012;11:1-3, <http://dx.doi.org/10.1136/bcr.12.2011.5335>.