

Artículo de revisión

Síndrome de Guillain Barré en población pediátrica. ¿Consecuencia de la infección activa o de la covid prolongada?



Erika Barroso^a, Eduardo Tuta-Quintero^{a,*}, Juan Olivella^a, Camila Aragón^a, Lorena Vásquez^a, Lina Acosta^a, Oscar Pinzón^a, Carlos A. Pantoja^a, Estefanía Collazos^a, Yesica P. Ascanio^a, Violetta del Carmen Del Río Morales^a, Juan C. Kuan^a, Liley A. Velásquez^b, Yeimy N. Díaz^b y Juan Pimentel^c

^a Facultad de Medicina, Universidad de La Sabana, Chía, Colombia

^b Facultad de Medicina, Universidad de Militar Nueva Granada, Bogotá, Colombia

^c Departamento de Medicina Familiar y Salud Pública, Universidad de La Sabana, Chía, Colombia

INFORMACIÓN DEL ARTÍCULO

Historia del artículo:

Recibido el 6 de mayo de 2022

Aceptado el 31 de mayo de 2022

On-line el 10 de agosto de 2022

Palabras clave:

COVID-19

SARS-CoV-2

Síndrome pos-COVID

Síndrome de Guillain-Barré

RESUMEN

Introducción: El síndrome de Guillain-Barré es una polirradiculoneuropatía que se ha asociado con enfermedades infecciosas como desencadenantes. En la actualidad es escasa la evidencia médica que explore la relación entre el desarrollo del síndrome de Guillain-Barré causado por la infección por SARS-CoV-2 y la COVID prolongada.

Objetivo: Sintetizar la evidencia médica que describe la relación entre el síndrome pos-COVID y el síndrome de Guillain-Barré en la población pediátrica.

Metodología: Se realizó una revisión exploratoria utilizando las bases de datos de Scopus y PubMed, incluyendo estudios experimentales y observacionales analíticos o descriptivos.

Resultados: Las principales manifestaciones clínicas presentadas por los pacientes fueron debilidad distal y ascendente en miembros inferiores y mialgias. El enfoque diagnóstico se apoyó en los hallazgos clínicos, hallazgos imagenológicos por resonancia magnética de columna y electromiografía. La estrategia terapéutica se basó en el uso de inmunoglobulinas humanas intravenosas.

Conclusión: El síndrome de Guillain-Barré es una enfermedad frecuente en la población pediátrica con infección activa por SARS-CoV-2 o en sobrevivientes, sin embargo, es necesario incentivar el desarrollo de estudios clínicos que incrementen la literatura médica que describe esta asociación.

© 2022 Asociación Colombiana de Reumatología. Publicado por Elsevier España, S.L.U.

Todos los derechos reservados.

* Autor para correspondencia.

Correo electrónico: Eduardotuqa@unisabana.edu.co (E. Tuta-Quintero).

<https://doi.org/10.1016/j.rcreu.2022.05.003>

0121-8123/© 2022 Asociación Colombiana de Reumatología. Publicado por Elsevier España, S.L.U. Todos los derechos reservados.

Guillain Barré syndrome in the paediatric population. Consequence of active infection or long Covid?

A B S T R A C T

Keywords:

COVID-19
SARS-CoV-2
Post-acute COVID-19 syndrome
Guillain-Barre syndrome

Background: Guillain-Barré syndrome is a polyradiculoneuropathy that has been associated with infectious diseases as triggers. There is currently little medical evidence exploring the relationship between the development of Guillain-Barré syndrome caused by SARS-CoV-2 infection and long Covid.

Objective: To synthesize the medical evidence that describes the relationship between post Covid syndrome and Guillain-Barré syndrome in the paediatric population.

Methodology: A scoping review was developed using Scopus and PubMed databases, including analytical and/or descriptive experimental and observational studies.

Results: The main clinical manifestations presented by paediatric patients were distal and ascending weakness in the lower limbs and myalgia. The diagnostic approach was based on clinical findings, imaging findings on spinal magnetic resonance and electromyography. The therapeutic strategy is based on the use of intravenous human immunoglobulins.

Conclusion: Guillain-Barré syndrome is a frequent disease in the paediatric population with active SARS-CoV-2 infection or in survivors, however, it is necessary to encourage further clinical studies that increase the medical literature that describes this association.

© 2022 Asociación Colombiana de Reumatología. Published by Elsevier España, S.L.U. All rights reserved.

Introducción

A finales del año 2019 la infección por el síndrome respiratorio agudo severo coronavirus tipo 2 (SARS-CoV-2) surgió en la ciudad de Wuhan, China, responsable de la actual pandemia por la enfermedad por coronavirus 2019 (COVID-19)¹. Los principales signos y síntomas son fiebre, tos y dolor torácico, y en menor porcentaje disnea, síndrome de dificultad respiratoria aguda y falla multiorgánica², más severa en adultos con múltiples comorbilidades en comparación con la población pediátrica³.

En los niños, la COVID-19 se presenta frecuentemente asintomática o con síntomas leves, sin compromiso sistémico o necesidad de manejo hospitalario en la fase aguda^{1,4}. Pese a ello, aún son limitados los datos descritos sobre las secuelas y las complicaciones de larga duración de la COVID-19 o síndrome pos-COVID (SPC)^{3,4}. El SPC es la presencia de una variedad de signos y síntomas relacionados con la COVID-19 que continúan por más de 12 semanas luego de haberse confirmado el diagnóstico de la infección⁵. Los síntomas prolongados asociados con la infección por SARS-CoV-2 son altamente heterogéneos, con una prevalencia incierta en pacientes menores de 21 años, y sin ninguna definición exacta en este grupo etario⁶. Sin embargo, como sus manifestaciones más frecuentes se describen en la fatiga, la disnea, la cefalea y los trastornos neurológicos^{3,6,7}.

En la actualidad, es escasa la evidencia médica que explore los trastornos neurológicos causados por la infección por SARS-CoV-2 y el SPC⁸. El síndrome de Guillain-Barré (SGB) es una polirradiculoneuropatía que se ha asociado con una enfermedad infecciosa desencadenante de 2 a 4 semanas antes del inicio de los síntomas, los cuales se manifiestan con

parálisis ascendente y deterioro sensorial colateral⁹. Aljomah et al.¹⁰ reportaron una serie de 5 pacientes con diagnóstico confirmado de COVID-19. Las principales manifestaciones neurológicas, evidenciadas en un paciente de 9 años, fueron disminución de reflejos en miembros superiores e inferiores, con una alta sospecha diagnóstica de SGB. Datos similares fueron reportados por Sánchez-Morales et al.¹¹, al evaluar la asociación probable entre la infección por SARS-CoV-2 y síntomas neurológicos compatibles con SGB en 3 de 10 pacientes pediátricos. Si bien, se reconoce que los síntomas neurológicos asociados con el SARS-CoV-2, como la debilidad muscular o la hiporreflexia, se describen cada vez con mayor frecuencia en niños, es necesaria una descripción sistemática de la literatura científica disponible al respecto. El objetivo de esta revisión sistemática exploratoria es sintetizar la evidencia médica que describe la relación entre el SPC y el SGB en población pediátrica.

Metodología

Se realizó una revisión sistemática exploratoria basada en los pasos propuestos por Arksey y O'Malley¹² y ajustados por Levac et al.¹³, a saber: 1) definir la pregunta de investigación; 2) búsqueda de los estudios relevantes; 3) selección de los estudios; 4) extracción de los datos y 5) resumen e informe de los resultados. La revisión se adhirió a los elementos sugeridos en las guías para comunicar revisiones sistemáticas adaptadas para las revisiones exploratorias PRISMA-P¹⁴ (anexo 1, material suplementario). La pregunta de investigación fue: ¿cuál es la evidencia médica disponible acerca de la relación existente entre SGB y SPC en población pediátrica?

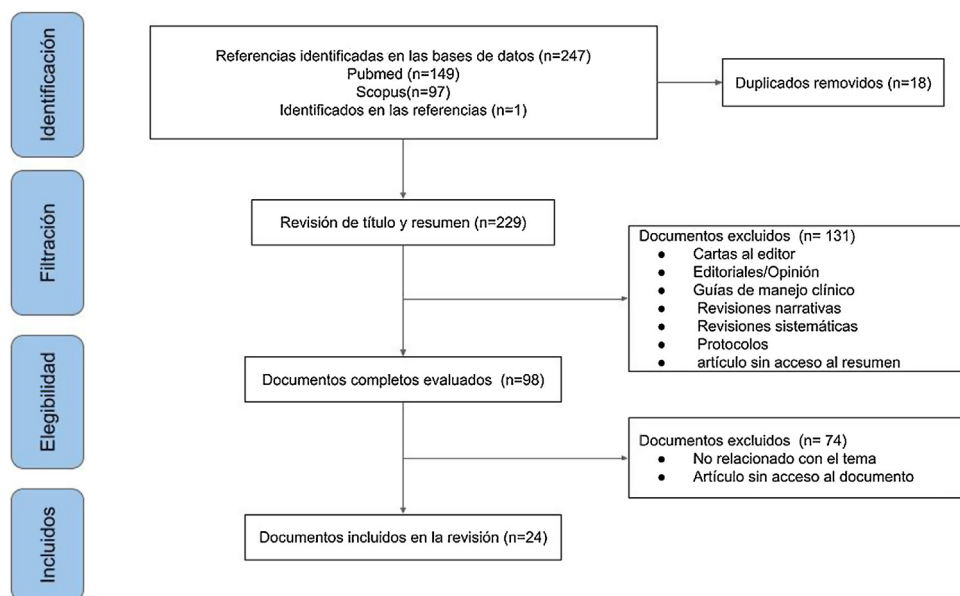


Figura 1 – Flujograma PRISMA.

Esta revisión exploratoria incluyó estudios empíricos (experimentales u observacionales) publicados en inglés y en español con datos sobre el SGB en pacientes pediátricos sobrevivientes de la infección por SARS-CoV-2. Es necesario aclarar que se incluyeron cartas al editor que reportan casos clínicos relacionados con la infección y la polirradiculoneuropatía. Se excluyeron, en cambio, publicaciones teóricas como revisiones de la literatura, revisiones sistemáticas, artículos de posición, guías de manejo clínicas, cartas al editor que no reporten casos, así como documentos sin acceso a resumen o texto completo.

Se diseñaron estrategias de búsqueda utilizando operadores booleanos y términos clave para PubMed y Scopus (anexo 2, material suplementario). Asimismo, se agregaron referencias citadas en los documentos elegidos que cumplieran con los criterios de inclusión y que no habían sido identificados por medio de las estrategias de búsqueda.

La revisión de los títulos y los resúmenes de las publicaciones encontradas en las bases de datos fue llevada a cabo por 2 autores independientes (JO y EB), basados en los criterios de elegibilidad. En las publicaciones en las que existía alguna duda acerca de su inclusión, los autores restantes se reunieron para decidir su inclusión o exclusión.

Los artículos incluidos fueron revisados a texto completo por todos los autores, y se extrajo en una tabla la siguiente información: autores, país, año de publicación, tipo de documento, tipo de estudio, tamaño de muestra, características de la población estudiada, objetivo, revista y hallazgos principales. Posteriormente, se llevó a cabo una síntesis narrativa de las publicaciones más representativas incluidas en nuestra revisión. Las referencias de las publicaciones incluidas se encuentran en el anexo 3, material suplementario.

Resultados

De 263 documentos identificados por la búsqueda, se incluyeron finalmente 24 artículos (fig. 1). Las principales manifestaciones clínicas presentadas por los pacientes fueron debilidad distal y ascendente en miembros inferiores y mialgias. El enfoque diagnóstico se apoyó en los hallazgos clínicos, hallazgos imagenológicos por resonancia magnética (RM) de columna y la electromiografía (EM). En más del 95% (1/24) de los artículos incluidos no se evidenció material genético del virus en líquido cefalorraquídeo. La estrategia terapéutica se basó en el uso de inmunoglobulinas humanas intravenosas (IgIV), plasmáferesis y corticosteroides sistémicos.

Síntesis de la literatura que explora la relación entre el síndrome pos-COVID y el síndrome de Guillain-Barré

Los 24 documentos incluidos comprendieron reportes de caso (n = 15), series de caso (n = 8) y estudios de cohorte prospectiva (n = 1), con una población total de 1.849 pacientes. Los países de origen de los autores fueron: India (n = 6), seguido de Brasil (n = 3), Estados Unidos (n = 2), Turquía (n = 2), Reino Unido (n = 2), Perú (n = 2), Marruecos (n = 1), Egipto (n = 1), Tanzania (n = 1), Arabia Saudita (n = 1), Colombia (n = 1), Chile (n = 1) y México (n = 1). Las características generales de los documentos se encuentran en la tabla 1.

Reportes de caso

Curtis et al.²³ reportaron el caso de un paciente masculino de 7 años con cuadro clínico de hemiparesia ascendente simétrica, con posterior parálisis distal y arreflexia. El paciente

Tabla 1 – Característica de las publicaciones incluidas

Autores	Tipo de documento	País	Características de la población	Objetivo	Revista	Hallazgo principal / contribución
Kanou et al. ¹⁵	Reporte de caso	Reino Unido	Paciente masculino de 9 años	Determinar la asociación entre la infección por SARS-CoV-2 y SGB	<i>BMJ Publishing Group</i>	Se presenta un caso de SGB de inicio distal que compromete miembros inferiores, con serología y bioquímica negativa, exceptuando RCP para COVID-19 positiva. Niño de 15 años con SGB que tuvo buena respuesta después de usar IgIV
Krueger et al. ¹⁶	Serie de casos	Brasil	Cuatro pacientes pediátricos entre 60 días de nacidos y 16 años	Reportar manifestaciones neurológicas de COVID-19 en niños y adolescentes	<i>Journal of NeuroVirology</i>	Niño de 15 años con SGB que tuvo buena respuesta después de usar IgIV
Palabiyik et al. ¹⁷	Serie de casos	Turquía	Cuarenta y cinco pacientes entre 52 días de nacidos y 16 años	Reportar los hallazgos radiológicos de los niños diagnosticados con SIMS-TAC	<i>Academic Radiology</i>	Los hallazgos radiológicos no son herramientas de diagnóstico; asimismo, se reportó un caso de imágenes con lesiones consistentes con SGB
Aljomah et al. ¹⁰	Serie de casos	Arabia Saudita	Cinco pacientes entre 28 días de nacidos y 10 años	Reportar los casos pediátricos de COVID-19 con manifestaciones neurológicas e identificar sus manifestaciones	<i>eNeurologicalSci</i>	Se encontró un amplio espectro clínico de manifestaciones neurológicas en pacientes con COVID-19, entre esos un caso de SGB en un niño de 9 años
Ray et al. ¹⁸	Estudio de cohortes prospectivo	Reino Unido	Cincuenta y dos casos entre 1 y 17 años	Analizar las complicaciones neurológicas y psiquiátricas asociadas con el SARS-CoV-2 en niños y adolescentes hospitalizados	<i>The Lancet Child and Adolescent Health</i>	Se identificó que las manifestaciones neurológicas asociadas con SIMS-TAC requieren con mayor frecuencia cuidado intensivo. Se reportaron 5 casos de SGB
Botre et al. ¹⁹	Carta al editor: reporte de caso	India	Paciente masculino de 3,5 años	Reportar el caso de un paciente con diagnóstico clínico de SGB asociado con SIMS-TAC	<i>Annals of Indian Academy of Neurology</i>	El paciente desarrolló SGB una semana después de dar positivo para COVID-19. En los niños la enfermedad progresa y se recuperan rápidamente si son diagnosticados y tratados a tiempo
Akçay et al. ²⁰	Reporte de caso	Turquía	Paciente masculino de 6 años	Reportar las características clínicas de un niño con SGB axonal asociado a SARS-CoV-2	<i>Journal of Medical Virology</i>	El curso de la enfermedad fue severo, con una progresión rápida y duración prolongada en la debilidad, como se esperaba en GBS axonal

– Tabla 1 (continuación)

Autores	Tipo de documento	País	Características de la población	Objetivo	Revista	Hallazgo principal / contribución
Sandoval et al. ²¹	Serie de casos	Chile	Trece pacientes entre 2 y 16 años	Reportar los hallazgos de pacientes pediátricos con manifestaciones neurológicas asociadas con infección confirmada por SARS-CoV-2	<i>Journal of Child Neurology</i>	Encontraron manifestaciones neurológicas en niños con infección por SARS-CoV-2. Los síntomas se resolvieron a medida que disminuía la inflamación sistémica. Un caso de SGB
Krishnakuma et al. ²²	Carta al editor: reporte de caso	India	Paciente masculino adolescente	Presentar un caso de SGB pos-COVID-19 con reflejos conservados	<i>Indian Journal of Pediatrics</i>	El paciente conservó los reflejos profundos de los tendones, lo cual es consistente con la variante AMSAN del SGB
Curtis et al. ²³	Reporte de caso	Estados Unidos	Paciente masculino de 8 años	Presentar el primer caso de SGB asociado con la infección por COVID-19 en un paciente pediátrico reportado en el mundo	<i>Annals of Medicine and Surgery</i>	Se encontró debilidad ascendente con pruebas de electromiografía que confirmaron el diagnóstico de SGB. Test viral y hemocultivos negativos RCP para COVID-19 positiva
Sánchez-Morales et al. ²⁴	Serie de casos	México	Diez pacientes entre 2 y 16 años	Investigar más a fondo a los pacientes pediátricos con síntomas neurológicos y resultados positivos para anticuerpos contra SARS-CoV-2	<i>Child's Nervous System</i>	Se reportaron 3 casos de SGB con IgG positiva y un caso con IgM positiva también. Adicionalmente, se reporta un aumento en la incidencia entre el año 2019 y el 2020 por un factor de 2,7
Frank et al. ²⁵	Reporte de caso	Brasil	Paciente masculino de 15 años	Reportar un caso de parálisis simétrica aguda progresiva y ascendente que fue relacionado con la infección por SARS-CoV-2	<i>Journal of Tropical Pediatrics</i>	Nuestro paciente presentó síntomas leves, que se limitaban a dolor de cabeza y fiebre, sin síntomas respiratorios y con una tomografía computarizada de tórax normal
LaRovere et al. ²⁶	Serie de casos multicéntrica	Estados Unidos	Mil secientos noventa y cinco pacientes, 365 con compromiso neurológico, con edades entre 2,4 y 15,3 años	Comprender el rango y la gravedad de la afectación neurológica entre niños y adolescentes asociados con COVID-19	<i>JAMA Neurology</i>	Los síntomas neurológicos reportados eran transitorios y las condiciones que amenazan la vida fueron escasas. No se conocen las consecuencias a largo plazo. Se reportaron 4 casos de SGB

– Tabla 1 (continuación)

Autores	Tipo de documento	País	Características de la población	Objetivo	Revista	Hallazgo principal / contribución
Araújo et al. ²⁷	Reporte de caso	Brasil	Paciente femenina de 17 años	Presentan el primer caso pediátrico de SGB con detección de SARS-CoV-2 en el LCR	<i>The Pediatric Infectious Disease Journal</i>	Este caso único de COVID-19 asociado con SGB, junto con detección de ARN del SARS-CoV-2 en el LCR, indica participación viral que induce la inflamación de los nervios periféricos
Schult-Montoya et al. ²⁸	Serie de casos	Perú	Cinco pacientes entre 23 días de nacidos y 14 años	Se reportan 5 casos de pacientes pediátricos con diagnóstico de COVID-19 para describir las manifestaciones clínicas y neurológicas con las cuales comenzaron	<i>Revista Peruana de Medicina Experimental y Salud Pública</i>	Se reporta un caso de un varón de 9 años con debilidad muscular ascendente y arreflexia e IgG, IgM para COVID-19+ que fue tratado con IgIV 2g/kg, con notable mejoría de sus síntomas a su egreso
Álvarez et al. ²⁹	Reporte de caso	Colombia	Paciente femenina de 8 años	Presentar un caso con sintomatología atípica de SGB asociado con infección confirmada por COVID-19	<i>Neurología Argentina</i>	Se reportó cuadro clínico consistente con SGB, asociado también con ataxia cerebelosa. Se administró tratamiento con IgIV 2 g/kg y la paciente fue dada de alta con mejoría
Khera et al. ³⁰	Reporte de caso	India	Paciente femenina de 11 años	Reportar, probablemente, el primer caso pediátrico de SGB y MTLE concomitante con infección confirmada por COVID-19	<i>Pediatric Infectious Disease Journal</i>	La paciente desarrolló falla ventilatoria por lo que se administró tratamiento inmunosupresor y posteriormente IgIV 2 g/kg con notable mejoría

– Tabla 1 (continuación)

Autores	Tipo de documento	País	Características de la población	Objetivo	Revista	Hallazgo principal / contribución
Nuñez-Paucar et al. ³¹	Serie de casos	Perú	Cinco pacientes entre uno y 14 años	Presentar las características clínicas, radiológicas y de laboratorio en 5 pacientes con infección por COVID-19, entre ellos uno con SGB	<i>Revista Peruana de Medicina Experimental y Salud Pública</i>	Los exámenes revelaron elevación de lactato deshidrogenasa, dímero-D, ferritina y engrosamiento peribronquial. Un paciente de 13 años con SGB asociado con COVID-19 recibió plasmaféresis y fue dado de alta
Manji et al. ³²	Reporte de caso	Tanzania	Paciente masculino de 12 años	Presentar el primer caso de SGB postinfecciosa en un paciente con infección confirmada por COVID-19 en el continente africano	<i>The Pan African medical journal</i>	Se considera que el agente agresor del caso que desencadenó este evento neurológico fue el COVID-19, el cual causó los síntomas respiratorios; esto, basados en el reporte de casos similares alrededor del mundo
Khalifa et al. ³³	Reporte de caso	Egipto	Paciente masculino de 11 años	Presentar una de las primeras descripciones de una asociación de detección de SGB y SARS-CoV-2 en un niño	<i>Journal of the Pediatric Infectious Diseases Society</i>	La conciencia sobre presentaciones neuromusculares puede tener importancia para la detección temprana de la infección combinada o precedente con SARS-CoV-2
Das et al. ³⁴	Carta al editor: reporte de caso	India	Paciente masculino de 7 años	Demostrar la asociación del SARS-CoV-2 como posible agente causal del SGB	<i>The Indian Journal of Pediatrics</i>	Reportan caso clínico de un paciente que presentó manifestaciones clínicas de SGB y luego de su manejo en la UCI con ventilación mecánica e IgIV se le practicó una prueba de anticuerpos contra COVID-19 que resultaron elevados significativamente

– Tabla 1 (continuación)

Autores	Tipo de documento	País	Características de la población	Objetivo	Revista	Hallazgo principal / contribución
El Mezzeoui et al. ³⁵	Reporte de caso	Marruecos	Paciente femenino 3 años	Reporte de un caso de SGB posterior a la infección por COVID-19 en paciente pediátrico que aún resulta un caso raro	<i>Annals of Medicine and Surgery</i>	Demostrar la importancia de la detección temprana del COVID-19 en población pediátrica para así evitar complicaciones extrapulmonares, en especial las del SNC
Michael et al. ³⁶	Reporte de caso	India	Paciente femenina de 4 años	Reportan un caso de Guillain-Barré descendente pos-COVID-19	<i>Pediatric Neurology</i>	Muestran un caso raro de SGB descendente, la importancia de su asociación en el SPC y de la solicitud de pruebas para la detección del COVID-19
Qamar et al. ³⁷	Carta al editor: Reporte de caso	India	Paciente femenina de 4 años	Mostrar el primer caso de Guillain-Barré pos-COVID-19 que muestra conducción nerviosa normal	<i>Indian Journal of Pediatrics</i>	Este es el primer estudio de SGB posterior a la COVID con un estudio de conducción nerviosa normal, lo que fortalece aún más la heterogeneidad de la enfermedad

ACV: accidente cerebrovascular; AMSAN: polineuropatía axonal motora y sensitiva aguda, sus siglas provienen del inglés *acute motor and sensory axonal neuropathy*; COVID-19: enfermedad por coronavirus 19, sus siglas provienen del inglés *Coronavirus Disease 19*; IgIV: inmunoglobulina humana intravenosa; IV: intravenosa; LCR: líquido cefalorraquídeo; MTLE: mielitis transversa longitudinalmente extensa; RCP: reacción en cadena de la polimerasa; SGB: síndrome de Guillain-Barré; SIMS-TAC: síndrome inflamatorio multisistémico pediátrico temporalmente asociado con la infección por SARS-CoV-2; SNC: sistema nervioso central; SPC: síndrome pos-COVID-19.

presentó dificultad respiratoria con requerimiento de ventilación mecánica invasiva (VMI) y manejo en la unidad de cuidado intensivo pediátrica (UCIP). La RM de columna contrastada mostró un realce de las raíces nerviosas posteriores de la cauda equina, en tanto que la punción lumbar mostró disociación de albúmina sin pleocitosis. Asimismo, la EM mostró hallazgos compatibles con polineuropatía desmielinizante sensoriomotora. El diagnóstico fue SGB variante polirradiculoneuropatía inflamatoria desmielinizante aguda (AIDP), por lo que se inició el manejo con IgIV 2 g/kg/48 h. La reacción en cadena de la polimerasa con reverso transcripción (RT-PCR, por sus siglas en inglés) fue negativa para SARS-CoV-2, sin embargo, los antígenos contra la inmunoglobulina G fueron positivos. Los autores sugirieron como posible etiología la previa infección viral, siendo este el primer caso reportado de SGB posterior a la COVID-19 en un paciente pediátrico.

Araujo et al.²⁷ describieron el cuadro clínico de una paciente de 17 años que presentó 48 h de debilidad muscular, lumbalgia y síntomas gastrointestinales. Al examen físico se evidenció hipoestesia en las extremidades, tetraparesia simétrica (3/5 en las 4 extremidades) y arreflexia patelar y aquiliana. La EM reportó polirradiculoneuropatía desmielinizante, mientras que la punción lumbar mostró disociación albúmino-citológica (ausencia de células y proteínas totales 2,36 g/l) y la PCR de LCR para SARS-CoV-2 fue positiva. Las pruebas de RT-PCR para SARS-CoV-2 por hisopado nasal y en líquido cefalorraquídeo fueron positivas para la infección. La RM de columna contrastada puso en evidencia un realce de las raíces nerviosas a nivel cervical y en cauda equina. Se inició manejo con 2 g de IgIV por la alta sospecha de SGB, tras lo cual se observó mejoría clínica por medio de la escala de discapacidad de Huges para el SGB.

Michael et al.³⁶ reportaron el caso de una niña de 4 años que cursó con cuadro clínico de 2 días de evolución consistente en cervicalgia, cambios en la voz y hemiparesia de extremidades superiores simétrica. Los familiares refirieron episodios de fiebre 2 semanas antes del inicio de los síntomas. Al examen físico se evidenció diplejía facial, debilidad en los movimientos cervicales y cuadriparesia flácida de predominio proximal simétrica. La paciente presentó signos de dificultad respiratoria con necesidad de VMI. La EM presentó conducción nerviosa de amplitudes reducidas consistente en polirradiculoneuropatía desmielinizante, y la RM de columna contrastada mostró realce de raíces nerviosas lumbosacras. En los exámenes de laboratorios se encontraron antígenos contra la inmunoglobulina G positivos para SARS-CoV-2, LCR e hiperproteínorraquia con panel viral negativo en LCR. La paciente recibió manejo con 2 g de IgIV, y tras ello tuvo una adecuada evolución clínica y mejoría de los síntomas.

Botre et al.¹⁹ reportan el caso de un paciente masculino de 3 años, con cuadro clínico de 4 días de evolución consistente en fiebre no cuantificada y rash máculo-papular generalizado autolimitado. Sin embargo, durante su hospitalización el paciente presentó una evolución tórpida, que se expresó mediante signos de dificultad respiratoria y elevación de marcadores inflamatorios, cuadro compatible con síndrome inflamatorio multisistémico en niños temporalmente asociado con la infección por SARS-CoV-2 (MIS-C). Al séptimo día de hospitalización, el paciente presentó hemiparesia ascendente simétrica rápidamente progresiva (fuerza de miembros

superiores 0/5 y miembros superiores 1/5 sumado a arreflexia), debilidad facial, ptosis palpebral derecha y oftalmoplejía. Una RM de columna contrastada mostró realce de raíces nerviosas lumbares, mientras que la EM reveló manifestaciones tempranas del SGB, determinadas por la ausencia de ondas F con conducción nerviosa de amplitudes reducidas, en tanto que el LCR mostró hiperproteínorraquia. Se inició manejo con IgIV, metilprednisolona y requerimiento de VMI por 7 días. A las 4 semanas de evolución desde su hospitalización presentó recuperación de los síntomas clínicos.

Series de caso

Sánchez-Morales et al.²⁵ analizaron un total de 23 pacientes pediátricos, de los cuales 10 (43%) presentaban diagnóstico de infección activa por SARS-CoV-2 y síntomas neurológicos. La mediana de edad fue de 11,8 (RIC: 2-16 años), la distribución de género fue 1:1. Únicamente se realizó diagnóstico clínico e imagenológico de SGB en 3 pacientes. Los autores concluyeron que los síntomas neurológicos asociados con la COVID-19 eran más frecuentes en adolescentes y que el SGB era la enfermedad neurológica más frecuente posteriormente a la infección; sus estudios de conducción mostraron un patrón desmielinizante e hiperproteínorraquia.

LaRovere et al.²⁶ realizaron un estudio que describe las manifestaciones clínicas de 1.695 pacientes pediátricos con mediana de edad de 9,1 (RIC: 2,4-15,3), y el 54% de género masculino hospitalizados por COVID-19. Los pacientes se clasificaron según el tiempo de aparición de los síntomas y de acuerdo con los siguientes diagnósticos: neuroinfección en 8 pacientes, desorden central desmielinizante en 4 pacientes, accidente cerebrovascular isquémico o hemorrágico en 12 pacientes, SGB y sus variantes en 4 pacientes y encefalopatía severa asociada o no con hallazgos anormales en las neuroimágenes en 15 pacientes. En pacientes con antecedentes de enfermedad neurológica y trastornos neuromusculares se presentaron en mayor frecuencia los síntomas neurológicos. Cuatro pacientes cursaron con SGB en menos de un mes de exposición al SARS-CoV-2, con manifestaciones clínicas y estudios de conducción típicos.

Estudio de cohorte

En un estudio de cohorte prospectiva, Ray et al.¹⁸ describieron manifestaciones clínicas y enfermedades neurológicas en 54 pacientes pediátricos hospitalizados en el Reino Unido con infección por SARS-CoV-2. La mediana de edad fue de 9 años (RIC: 1-17 años) y el 58% eran de género masculino. Los pacientes se clasificaron en 2 grupos; el primero (52%, 28/54), conformado por pacientes diagnosticados con un trastorno neurológico o psiquiátrico primario asociado con la infección activa o un estado postinfeccioso, y el segundo, integrado por pacientes con manifestaciones neurológicas y diagnóstico de MIS-C. La prevalencia de las complicaciones neurológicas asociadas fue de 3,8 (IC 95%: 2,9-5,0) casos por cada 100 pacientes hospitalizados.

En el grupo de pacientes con manifestaciones neurológicas o psiquiátricas asociadas con la COVID-19, 5 tenían SGB, 4 tenían encefalomielitis diseminada aguda, 3 tenían otros síndromes desmielinizantes agudos y uno tenía encefalitis

autoinmune límbica. En estudios de conducción nerviosa o EM, 4 de los 5 pacientes con SGB tenían evidencia de una polineuropatía desmielinizante primaria. El compromiso neurológico periférico en pacientes con MIS-C se relacionó con la respuesta inflamatoria sistémica y lesión tisular asociada, en contraste con el grupo de neurología COVID-19, cuyo compromiso periférico fue de presentación clínica, independiente de la infección viral. Imágenes por RMN en T1 con y sin contraste evidenciaron realce de las raíces nerviosas lumbosacras compatibles con polirradiculoneuropatía. El manejo en ambos grupos se basó en IgIV, metilprednisolona, corticosteroides orales en dosis altas y anticuerpos monoclonales. Los autores mencionaron que las manifestaciones neurológicas son comunes en la población menor de 18 años sobreviviente a la infección por SARS-CoV-2.

Discusión

La presente revisión sistemática exploratoria describe los estudios en población pediátrica con SGB secundario a la infección por SARS-CoV-2 o SPC. El SGB se presentó con una alta frecuencia dentro de las enfermedades neurológicas en pacientes menores de 18 años, cuyas principales manifestaciones clínicas fueron la debilidad distal y ascendente en miembros inferiores y mialgias^{15-18,20}. El diagnóstico fue realizado a través de los signos y los síntomas, junto con los hallazgos imagenológicos²¹⁻²⁷. La variante más común fue la AIDP, en tanto que el manejo médico por medio de IgIV permitió una adecuada evolución clínica en todos los casos^{16,28,29}.

La COVID-19 afecta principalmente el sistema respiratorio de los pacientes, no obstante, con el paso del tiempo se han visto afectados otros sistemas de manera aguda o en el SPC, entre los cuales se encuentra el sistema nervioso central y periférico^{15,30-33}. Si bien, se reconoce una mayor tasa de compromiso nervioso en población adulta, los casos en pacientes pediátricos vienen en aumento debido a múltiples factores, entre ellos el inicio tardío de la vacunación y la asociación con el MIS-TAC^{18,33-37}.

El tropismo sobre el sistema nervioso es común en los coronavirus que afectan al ser humano, reportándose casos en pacientes pediátricos de SGB posterior a la infección por coronavirus HCoV 229E y OC43³⁸. La literatura encontrada en esta búsqueda respalda la relación entre la infección por el SARS-CoV-2 y el compromiso del sistema nervioso central, cuyos mecanismos fisiopatológicos estaban dados principalmente por el mimetismo molecular y la neuroinvasión directa por las características neurotrópicas del virus³⁹. Asimismo, la tormenta de citocinas en la COVID-19 grave y severa genera una respuesta inmune desproporcionada y una lesión tisular nerviosa en el huésped. La suma de estos mecanismos fisiopatológicos es la responsable de la activación de autoanticuerpos que se originan a partir de una reacción cruzada de los componentes gangliósidos de los nervios periféricos, llevando a la posterior destrucción de las conexiones nerviosas y probablemente responsable del progreso al SGB³⁹⁻⁴³.

Dentro de los síntomas más comunes del SGB asociado con la COVID-19 se describe la debilidad muscular ascendente y simétrica, cuádruplejía, lumbalgia, paresia, parálisis facial y arreflexia de tendones profundos, signos y síntomas

explicados por la lesión de los nervios periféricos consecuente al tropismo viral^{15-20,26,27,29}. Los principales elementos para el diagnóstico de SGB fueron manifestaciones clínicas, estudios de conducción, neuroimágenes como la RM de columna contrastada con realce de raíces nerviosas de predominio en la región lumbar y estudio citoquímico del LCR. En este último, la mayoría de estos pacientes presentaba hiperproteínorraquia y disociación albúmino-citológica, sin el aislamiento del SARS-CoV-2 por RT-PCR^{28,29,32,33}. El reconocimiento clínico e imagenológico de las principales características del SGB debe ser fundamental dentro de la estrategia diagnóstica y terapéutica oportuna en el personal médico de atención primaria y especializada, de modo que impacte favorablemente en las tasas de secuelas neurológicas y carga asistencial en la nueva era del SPC^{44,45}.

En los estudios revisados se encontró que los tratamientos podrían variar entre IgIV, plasmaféresis y corticosteroides sistémicos, esquemas terapéuticos empleados de manera aislada o en conjunto⁴⁶. Las dosis utilizadas fueron de 2 g de IgIV en su estancia hospitalaria, con duración variable de 2 a 7 días, con tasas de recuperación de hasta un 70%⁴⁵. Kesici et al.⁴⁶ describieron el método Zipper para el manejo de SGB grave en pacientes, el cual consta de una terapia inmunomoduladora de plasmaféresis seguida por la IgIV, buscando que la plasmaféresis elimine los autoanticuerpos y las citocinas proinflamatorias. Este método empleado por Kesici mostró una disminución en la mortalidad, necesidad de VMI y estancia hospitalaria, sin embargo, se requiere evaluar su impacto en pacientes con SGB e infección activa por SARS-CoV-2 o SPC^{46,47}.

En la actualidad, son limitados los hallazgos que respaldan un posible efecto causal y lesiones tisulares directas de la infección viral al nivel del sistema nervioso²⁷. Son necesarios estudios con un mayor tamaño de muestra pediátrica durante un tiempo prolongado para diferenciar si los síntomas neurológicos son manifestaciones clínicas propias del SGB, secundarias a la infección activa o consecuencia del SPC. Además, resulta necesario describir de forma precisa el impacto de la pandemia por COVID-19 sobre la prevalencia del SGB. Por ejemplo, Finsterer et al. resaltaron un aumento proporcional de la frecuencia de esta polirradiculoneuropatía secundaria a la infección por el virus del Zika⁴⁴.

Limitaciones

La evidencia médica encontrada en su mayoría son estudios observacionales descriptivos de tipo reportes de casos, lo cual representa un reducido número de pacientes, sin grupos control y análisis de naturaleza retrospectiva que impiden establecer de manera precisa un efecto estadístico. Por tanto, se necesitan estudios observacionales analíticos y estudios experimentales con amplios tamaños de muestra y periodos de seguimiento clínico amplios que permitan ampliar nuestro conocimiento sobre las manifestaciones clínicas, las imágenes diagnósticas y los exámenes de laboratorio de pacientes con SGB relacionados con la COVID-19 y el SPC.

Esta revisión exploratoria incluyó solo 2 bases de datos con publicaciones en inglés y español, la estrategia de búsqueda fue diseñada con la ayuda de un bibliotecólogo experto de la

Universidad de La Sabana. No se realizó una evaluación de la calidad de los estudios incluidos en esta revisión, debido a que no es un objetivo descrito en la guía PRISMA-ScR^{12,14}.

Conclusiones

El SGB es una enfermedad importante en la población pediátrica con infección activa por SARS-CoV-2 o en sobrevivientes. Las manifestaciones clínicas y las pruebas diagnósticas e imagenológicas resultan de gran importancia en el diagnóstico oportuno y el enfoque terapéutico, evitando secuelas neurológicas permanentes en este grupo poblacional. Aún son escasos los reportes de caso, por lo que es necesario incentivar el desarrollo de nuevos estudios clínicos que mejoren la evidencia médica disponible en la población pediátrica.

Financiación

Los autores declaran no haber recibido financiación para la realización de este trabajo.

Conflicto de intereses

Los autores declaran no tener ningún conflicto de intereses.

Anexo. Material adicional

Se puede consultar material adicional a este artículo en su versión electrónica disponible en [doi:10.1016/j.rcreu.2022.05.003](https://doi.org/10.1016/j.rcreu.2022.05.003).

BIBLIOGRAFÍA

- Hu B, Guo H, Zhou P, Shi ZL. Characteristics of SARS-CoV-2 and COVID-19. *Nat Rev Microbiol*. 2021;19:141-54, <http://dx.doi.org/10.1038/s41579-020-00459-7>.
- Tuta-Quintero E, Vega-Corredor MC, Perdomo-Rodríguez LS, Pimentel J. Colchicina, perspectivas de un viejo amigo para la reumatología en la COVID-19: una revisión exploratoria. *Rev Colomb Reumatol*. 2021, <http://dx.doi.org/10.1016/j.rcreu.2021.02.002>.
- Rajapakse N, Dixit D. Human and novel coronavirus infections in children: A review. *Paediatr Int Child Health*. 2021;41:36-55, <http://dx.doi.org/10.1080/20469047.2020.1781356>.
- Bhuiyan MU, Stiboy E, Hassan MZ, Chan M, Islam MS, Haider N, et al. Epidemiology of COVID-19 infection in young children under five years: A systematic review and meta-analysis. *Vaccine*. 2021;39:667-77, <http://dx.doi.org/10.1016/j.vaccine.2020.11.078>.
- Garg P, Arora U, Kumar A, Wig N. The "post-COVID" syndrome: How deep is the damage? *J Med Virol*. 2021;93:673-4, <http://dx.doi.org/10.1002/jmv.26465>.
- Martins MM, Prata-Barbosa A, da Cunha AJLA. Update on SARS-CoV-2 infection in children. *Paediatr Int Child Health*. 2021;41:56-64, <http://dx.doi.org/10.1080/20469047.2021.1888026>.
- Tuta-Quintero E, Martínez-Ayala C, Mantilla-Beltrán G, Rueda-Rodríguez A, Pimentel J. Multisystem inflammatory syndrome and COVID-19: A scoping review. *Bol Med Hosp Infant Mex*. 2022, <http://dx.doi.org/10.24875/BMHIM.21000073>.
- Lin JE, Asfour A, Sewell TB, Hooe B, Pryce P, Earley C, et al. Neurological issues in children with COVID-19. *Neurosci Lett*. 2021;743:135567, <http://dx.doi.org/10.1016/j.neulet.2020.135567>.
- Shahrzaila N, Lehmann HC, Kuwabara S. Guillain-Barré syndrome. *Lancet*. 2021;397:1214-28, [http://dx.doi.org/10.1016/S0140-6736\(21\)00517-1](http://dx.doi.org/10.1016/S0140-6736(21)00517-1).
- Aljomah L, Almedlej S, Baarmah D, Altwaijri W, Alrumayyan A, Alrifai M, et al. Pediatrics COVID-19 and neurological manifestations: Single tertiary centre experience. *eNeurologicalSci*. 2021;24:100355, <http://dx.doi.org/10.1016/j.ensci.2021.100355>.
- Sánchez-Morales AE, Urrutia-Osorio M, Camacho-Mendoza E, Rosales-Pedraza G, Dávila-Maldonado L, González-Duarte A, et al. Neurological manifestations temporally associated with SARS-CoV-2 infection in pediatric patients in Mexico. *Childs Nerv Syst*. 2021;37:2305-12, <http://dx.doi.org/10.1007/s00381-021-05104-z>.
- Arksey H, O'Malley L. Scoping studies: Towards a methodological framework. *Int J Soc Res Methodol*. 2005;8:19-32, <http://dx.doi.org/10.1093/geront/gnz021>.
- Levac D, Colquhoun H, O'Brien KK. Scoping studies: Advancing the methodology. *Implement Sci*. 2010;5:69, <http://dx.doi.org/10.1186/1748-5908-5-69>.
- Tricco AC, Lillie E, Zarin W, O'Brien KK, Colquhoun H, Levac D, et al. PRISMA extension for scoping reviews (PRISMA-ScR): Checklist and explanation. *Ann Intern Med*. 2018;169:467, <http://dx.doi.org/10.7326/M18-0850>.
- Kanou S, Wardeh L, Govindarajan S, Macnay K. Guillain-Barre syndrome (GBS) associated with COVID-19 infection that resolved without treatment in a child. *BMJ Case Rep*. 2022;15:e245455, <http://dx.doi.org/10.1136/bcr-2021-245455>.
- Krueger M, Montenegro R, de Araújo Coimbra P, de Queiroz Lemos L, Fiorenza R, da Silva Fernandes C, et al. A wide spectrum of neurological manifestations in pediatrics patients with the COVID-19 infection: A case series. *J Neurovirol*. 2021;27:782-6, <http://dx.doi.org/10.1007/s13365-021-01004-9>.
- Palabiyik F, Akcay N, Sevketoglu E, Hatipoglu N, Sari E, Inci E. Imaging of multisystem inflammatory disease in children (MIS-C) associated with COVID-19. *Acad Radiol*. 2021;28:1200-8, <http://dx.doi.org/10.1016/j.acra.2021.05.030>.
- Ray S, Abdel-Mannan O, Sa M, Fuller C, Wood G, Pysden K, et al. Neurological manifestations of SARS-CoV-2 infection in hospitalised children and adolescents in the UK: A prospective national cohort study. *Lancet Child Adolesc Health*. 2021;9:631-41.
- Botre A, Mishra A, Kadam S. The youngest pediatric Guillain-Barré syndrome associated with COVID-19 infection. *Ann Indian Acad Neurol*. 2021;24:793-4, <http://dx.doi.org/10.4103/aian.AIAN.52.21>.
- Akçay N, Mementoğlu ME, Bektaş G, Şevketoğlu E. Axonal Guillain-Barre syndrome associated with SARS-CoV-2 infection in a child. *J Med Virol*. 2021;93:5599-602, <https://doi.org/10.1002/jmv.27018>.
- Sandoval F, Julio K, Méndez G, Valderas C, Echeverría A, Perinetti M, et al. Neurologic features associated with SARS-CoV-2 Infection in children: A case series report. *J Child Neurol*. 2021;36:853-66, <http://dx.doi.org/10.1177/0883073821989164>.
- Krishnakumar A, Kewalramani D, Mahalingam H, Manokaran RK. Guillain-Barré syndrome with preserved reflexes in a child after COVID-19 infection. *Indian J Pediatr*. 2021;88:831-2, <http://dx.doi.org/10.1007/s12098-021-03792-8>.
- Curtis M, Bhumbra S, Felker M, Jordan B, Kim J, Weber M, et al. Guillain-Barré syndrome in a child with COVID-19 infection. *Pediatrics*. 2021;147, <http://dx.doi.org/10.1542/peds.2020-015115>, e2020015115.

24. Sánchez-Morales A, Urrutia-Osorio M, Camacho-Mendoza E, Rosales-Pedraza G, Dávila-Maldonado L, González-Duarte A, et al. Neurological manifestations temporally associated with SARS-CoV-2 infection in pediatric patients in Mexico. *Childs Nerv Syst.* 2021;37:2305-12, <http://dx.doi.org/10.1007/s00381-021-05104-z>.
25. Frank C, Almeida T, Marques E, Monteiro Q, Feitoza P, Borba M, et al. Guillain-Barré syndrome associated with SARS-CoV-2 infection in a pediatric patient. *J Trop Pediatr.* 2021;67:fmaa044, <http://dx.doi.org/10.1093/tropej/fmaa044>.
26. LaRovere KL, Riggs BJ, Poussaint TY, Young CC, Newhams MM, Maamari M, et al. Neurologic involvement in children and adolescents hospitalized in the United States for COVID-19 or multisystem inflammatory syndrome. *JAMA Neurol.* 2021;78:536-47, <http://dx.doi.org/10.1001/jamaneurol.2021.0504>.
27. Araújo NM, Ferreira LC, Dantas DP, Silva DS, Dos Santos CA, Cipolotti R, et al. First report of SARS-CoV-2 detection in cerebrospinal fluid in a child with Guillain-Barré syndrome. *Pediatr Infect Dis J.* 2021;40:e274-6, <http://dx.doi.org/10.1097/INF.0000000000003146>.
28. Schult-Montoya S, Pichilingue-Torres P, Vásquez-Vidal W, Rodríguez-Mujica E, Juárez-Luna M. Manifestaciones neurológicas en pacientes pediátricos con COVID-19: reporte de casos. *Rev Peru Med Exp Salud Publica.* 2021;38:352-7, <http://dx.doi.org/10.17843/rpmesp.2021.382.6781>.
29. Álvarez A, Alonso M, Ospino D, Escamilla V. Síndrome de Guillain-Barré de presentación inusual y ataxia cerebelosa en paciente pediátrico asociado a COVID-19. *Rev Neurol Neurocir Psiquiat.* 2021;66-8, <http://dx.doi.org/10.35366/103353>.
30. Khera D, Didel S, Panda S, Tiwari S, Singh K. Concurrent longitudinally extensive transverse myelitis and Guillain-Barré syndrome in a child secondary to COVID-19 infection: A severe neuroimmunologic complication of COVID-19. *Pediatr Infect Dis J.* 2021;40:e236-9, <http://dx.doi.org/10.1097/INF0000000000003124>.
31. Nuñez-Paucar H, Candela-Herrera JL, Aranda-Paniora F, Huby-Muñoz CL, Coll-Vela LE, Bernal-Mancilla RR, et al. Clinical, laboratory and radiological characteristics of pediatric patients hospitalized with COVID-19: Case series [Article in Spanish]. *Rev Peru Med Exp Salud Publica.* 2020;37:767-72, <http://dx.doi.org/10.17843/rpmesp.2020.374.5926>.
32. Manji HK, George U, Mkopi NP, Manji KP. Guillain-Barré syndrome associated with COVID-19 infection. *Pan Afr Med J.* 2020;35 Suppl 2:118, <http://dx.doi.org/10.11604/pamj.suppl.2020.35.2.25003>.
33. Khalifa M, Zakaria F, Ragab Y, Saad A, Bamaga A, Emad Y, et al. Guillain-Barré syndrome associated with severe acute respiratory syndrome coronavirus 2 detection and coronavirus disease 2019 in a child. *J Pediatric Infect Dis Soc.* 2020;9:510-3, <http://dx.doi.org/10.1093/jpids/piaa086>.
34. Das KY, Midhun Raj KT, Samprathi M, Sridhar M, Adiga R, Vemgal P. Guillain-Barré Syndrome Associated with SARS-CoV-2 Infection. *Indian J Pediatr.* 2021;88(5):479, <https://doi.org/10.1007/s12098-021-03684-x>.
35. El Mezzoui S, Aftiss FZ, Aabdi M, Bkiyar H, Housni B. Guillain barre syndrome in post Covid-19 infection in children. *Ann Med Surg (Lond).* 2021;67:102524, <http://dx.doi.org/10.1016/j.amsu.2021.102524>.
36. Michael SN, Madaan P, Shekhar M. An unusual descending presentation of pediatric Guillain-Barre syndrome following COVID-19: Expanding the spectrum. *Pediatr Neurol.* 2021;124:13-4, <http://dx.doi.org/10.1016/j.pediatrneurol.2021.07.016>.
37. Qamar T, Kumar S, Gupta S, Awasthi S. Guillain-Barré syndrome with normal nerve conduction study associated with COVID-19 infection in a child. *Indian J Pediatr.* 2022:1, <http://dx.doi.org/10.1007/s12098-022-04097-0>.
38. Turgay C, Emine T, Ozlem K, Muhammet SP, Haydar AT. A rare cause of acute flaccid paralysis: Human coronaviruses. *J Pediatr Neurosci.* 2015;10:280-1, <http://dx.doi.org/10.4103/1817-1745.165716>.
39. Panda PK, Sharawat IK, Panda P, Natarajan V, Bhakat R, Dawman L. Neurological complications of SARS-CoV-2 infection in children: A systematic review and meta-analysis. *J Trop Pediatr.* 2021;67:fmaa070, <http://dx.doi.org/10.1093/tropej/fmaa070>.
40. Al-Ramadan A, Rabab'h O, Shah J, Gharaibeh A. Acute and post-acute neurological complications of COVID-19. *Neurol Int.* 2021;13:102-19, <http://dx.doi.org/10.3390/neurolint13010010>.
41. Siracusa L, Cascio A, Giordano S, Medaglia AA, Restivo GA, Pirrone I, et al. Neurological complications in pediatric patients with SARS-CoV-2 infection: A systematic review of the literature. *Ital J Pediatr.* 2021;47:123, <http://dx.doi.org/10.1186/s13052-021-01066-9>.
42. O'Loughlin L, Alvarez Toledo N, Budrie L, Waechter R, Rayner J. A systematic review of severe neurological manifestations in pediatric patients with coexisting SARS-CoV-2 infection. *Neurol Int.* 2021;13:410-27, <http://dx.doi.org/10.3390/neurolint13030041>.
43. Tuta-Quintero E, Collazos E, Coronado-Sarmiento J, Pimentel J. Utility of anemia as a severity predictor in COVID-19: A scoping review. *Bol Malariol Salud Ambient.* 2021;61:26-34, <http://dx.doi.org/10.52808/BMSA.7E5.61E2.003>.
44. Finsterer J, Scorza FA. Guillain-Barre syndrome in 220 patients with COVID-19. *Egypt J Neurol Psychiatr Neurosurg.* 2021;57:55, <http://dx.doi.org/10.1186/s41983-021-00310-7>.
45. Karuppan MKM, Devadoss D, Nair M, Chand HS, Lakshmana MK. SARS-CoV-2 infection in the central and peripheral nervous system-associated morbidities and their potential mechanism. *Mol Neurobiol.* 2021;58:2465-80, <http://dx.doi.org/10.1007/s12035-020-02245-1>.
46. Kesici S, Tanyıldız M, Yetimakman F, Bayrakci B. A Novel treatment strategy for severe Guillain-Barré syndrome: Zipper method. *J Child Neurol.* 2019;34:277-83, <http://dx.doi.org/10.1177/0883073819826225>.
47. Garg D, Dhamija RK, Choudhary A, Shree R, Kumar S, Samal P, et al. Impact of the COVID-19 pandemic on the frequency, clinical spectrum and outcomes of pediatric Guillain-Barré syndrome in India: A multicentric ambispective cohort study. *Ann Indian Acad Neurol.* 2022;25:60-7, <http://dx.doi.org/10.4103/aian.aian.392.21>.