



Moldeado nasopalveolar prequirúrgico de un paciente con labio y paladar hendido unilateral izquierdo

Presurgical nasopalveolar molding in a patient with left unilateral cleft lip and palate

María Paulina Rodríguez-Solano¹ orcid.org/0000-0001-8377-1262

Martha Ligia Vergara-Mercado^{1*} orcid.org/0000-0002-2185-4721

¹ Clínicas de Odontopediatría, Universidad del Sinú, Montería, Colombia.

Fecha de recepción: Noviembre 28 - 2018

Fecha de revisión: Octubre 21 - 2019

Fecha de aceptación: Abril 30 - 2020

Rodríguez-Solano MP, Vergara-Mercado ML. Moldeado nasopalveolar prequirúrgico de un paciente con labio y paladar hendido unilateral izquierdo. *Univ. Salud.* 2020;22(2):198-202. DOI: <https://doi.org/10.22267/rus.202202.191>

Resumen

Introducción: El labio y paladar hendido son malformaciones craneofaciales que se presentan en 1:1000 nacidos vivos en Colombia. Realizar un moldeado nasopalveolar previo a la cirugía favorece el reposicionamiento de los cartílagos nasales deformados y de los procesos alveolares. **Objetivo:** Dar a conocer a los profesionales la importancia de realizar moldeado nasopalveolar en un paciente con labio y paladar hendido antes de la intervención quirúrgica. **Materiales y métodos:** En la clínica odontológica de la Universidad del Sinú de Montería (Córdoba, Colombia), se atendió una paciente de 17 días de nacida que presentaba labio y paladar hendido completo unilateral izquierdo severo. Luego de diligenciar la historia clínica odontológica, se realizó placa de órtesis, que se cambió cada 15 días y se hizo el retoque del “tutor” cada 8 días. **Resultados:** La placa de órtesis permitió un moldeado naso alveolar, con el progreso en la alimentación y mejoras en el contorno de los tejidos nasales, que mejoró la preparación para la operación de la hendidura a los 8 meses de edad. **Conclusiones:** La importancia del moldeado nasopalveolar en casos como el presentado, es propiciar mejores condiciones físicas, favoreciendo la ingesta de alimentos y beneficiando la apariencia física.

Palabras clave: Paladar hendido; labio leporino; ortesis prequirúrgica; férulas; moldeado nasopalveolar. (Fuente: DeCS, Bireme).

Abstract

Introduction: Cleft lip and palate is a craniofacial birth defect that accounts for 1:1000 live births in Colombia. Performing nasopalveolar molding before surgery facilitates the reshaping of deformed nasal cartilage and alveolar processes. **Objective:** To make professionals aware of the importance of performing nasopalveolar molding in a patient with cleft lip and palate before surgical intervention. **Materials and methods:** A 17-day-old infant with a full left unilateral cleft lip and palate was treated at the dental clinic of the University of Sinú, Montería (Córdoba, Colombia). Once the dental clinical history was recorded, an orthosis plate was made. The plate was changed every 15 days and the molding appliance was repositioned every 8 days. **Results:** The orthosis plate promoted nasopalveolar molding, which facilitated feeding and improved the shape of nasal tissues. Consequently, this early intervention improved the preparation for the surgery of the cleft when the child reached 8 months of age. **Conclusions:** Nasopalveolar molding in patients with full cleft lip and palate is important to promote better physical conditions, which favor food intake and benefit their physical appearance.

Key words: Cleft palate; cleft lip; labiopalatine fissure; presurgical orthosis; splints; nasopalveolar molding. (Source: DeCS, Bireme).

***Autor de correspondencia**

Martha Ligia Vergara Mercado

e-mail: marthavergara@unisinu.edu.co

Introducción

El labio y paladar hendido (LPH) puede presentarse de manera conjunta o por separado, es decir, el labio hendido (con o sin paladar hendido) en la literatura se reporta una prevalencia de las LPH de 1:500 a 1:700 nacidos vivos en la población global, en Estados Unidos la prevalencia es de 1:700 nacidos vivos, 1:2500 en el continente africano y 1:500 en Asia. Es más común encontrar LPH izquierdo en hombres; mientras que las fisuras palatinas se encuentran en mayor proporción en mujeres⁽¹⁻³⁾.

En Colombia este tipo de malformaciones se presenta con una prevalencia de 1:1000 nacidos vivos. La valoración y registro de labio y paladar hendido, se realiza para todas las edades, desde niños de 1 año hasta las personas de 79 años⁽⁴⁾.

Las comúnmente denominadas fisuras labio palatinas son defectos craneo faciales producidos por alteraciones embriológicas en la formación de la cara. Constituye la malformación congénita más frecuente de la región facial, provocada por la falta de fusión entre los procesos faciales embrionarios en formación. La etiología multifactorial de la fisura labio palatina está influida por factores genéticos y ambientales, sin embargo, no existen estudios concluyentes que ayuden a determinar con exactitud las causas que la provocan, de manera que no se cuenta con medios predictivos eficaces que permitan su prevención^(3, 5-8).

Por lo general el tratamiento de los pacientes con LPH, se concentra en el proceso quirúrgico de cierre, pero también es importante el tiempo de moldear los tejidos blandos. El moldeado nasoalveolar (MNA), introducido en la década de los 90 es el paso inicial, que mejora los resultados en el cierre de la hendidura, ya que por el afán del cierre quirúrgico sin el debido moldeado, se generan resultados poco satisfactorios en la estética de los pacientes, con consecuencias hipoplasias maxilares, clase II esquelética y mordida cruzada, así como problemas de fonación, respiración y postura^(2, 9-15).

El moldeado de los tejidos blandos permite reposicionar los cartílagos nasales deformados y los procesos alveolares, alargar la columnela, ubicar el labio en una posición más correcta, facilitando su reparación quirúrgica, al corregir el desplazamiento del cartílago alar y por ende favorecer el buen

resultado de los procedimientos quirúrgicos nasales e injertos óseos y mejorar la estética nasal^(5,9,14,16,17).

Entre las ventajas del MNA, se destaca el reposicionamiento controlado y predecible de los segmentos hendidos y cartílagos nasales, con una reducción en la brecha de tamaño de hendidura, además de proporcionar un alargamiento de la columnela en el paciente y mejorar la alimentación infantil^(5,9,14,16). Sin embargo, existen limitaciones relacionadas con la motivación y cumplimiento del paciente y sus padres, pues la continuidad de las citas requiere una mayor dedicación, para realizar los controles semanales adecuados^(15,18).

Las complicaciones del moldeado nasoalveolar derivan en la irritación o ulceración del tejido, que generalmente se debe a la abrasión y reacción de la piel por el uso y ajuste de los dispositivos moldeadores. Así como también, se considera como complicación la sobre expansión de las fosas nasales, los bloqueos de las fuerzas ortopédicas mal dirigidas y la obstrucción de la vía aérea por desalojo del dispositivo^(9,18).

Relato del Caso

El caso es de una paciente femenina de 17 días de nacida, que asistió a consulta presentando labio y paladar hendido unilateral izquierdo completo, sistémicamente sana, con antecedentes perinatales de riesgo, en relación con el desarrollo del labio y paladar hendido. En el motivo de consulta la madre afirmó: *“Nació con un peso de 3,620 libras, pero con el pasar de los días este iba disminuyendo por la poca alimentación y me daba temor darle el tetero por miedo a que se ahogara”* (Figura1).

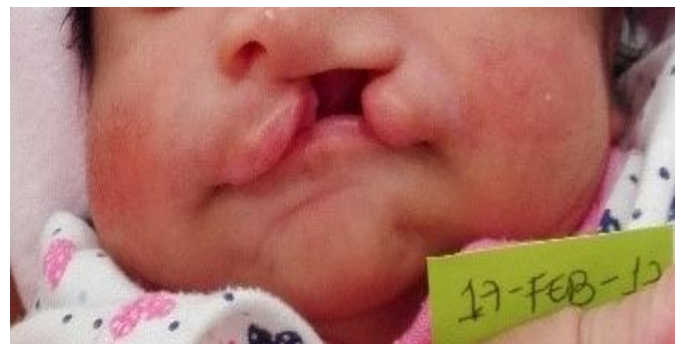

Figura 1. Paciente en cita inicial. Se observa labio y paladar hendido unilateral izquierdo completo.

Se diligenció la historia clínica odontológica y se procedió a la realización de la placa de órtesis para

mejorar la alimentación, prevenir la instalación del colapso maxilar y lograr un adecuado moldeado nasoalveolar. Esta placa se elaboró en acrílico y tuvo como objetivo el moldeado ortopédico de la nariz y la aproximación de los segmentos maxilares, obteniendo la elongación no quirúrgica de la columela deficiente, logrando proyección de la punta de la nariz aplastada y mejorando el alineamiento de los puentes alveolares. Aclarando que se realizó activación de la placa y tutor nasal conjuntamente, alcanzando una mayor efectividad en los primeros meses de vida.

La placa se cambió (nueva), cada 15 días, para evitar alteraciones en el crecimiento fisiológico del maxilar y se retocó el "tutor nasal", agregando acrílico cada ocho días para redondear el cartílago alar y enderezar la columela. Con esto se buscó mejorar el moldeado de la nariz.

Para realizar la placa de órtesis, se siguió el moldeado nasoalveolar de *Grayson*, que presenta efectividad para reducir la brecha entre los segmentos alveolares en pacientes con labio y paladar hendido unilateral, pero en este caso se hizo solamente con acrílico⁽¹⁰⁾. El protocolo de realización de la placa fue: Inicialmente se tomó la impresión con silicona liviana, siguiendo las indicaciones que precisa dicho material, con la niña en brazos y se utilizó una cubeta individual realizada con cera rosada, se hizo el vaciado con yeso tipo III, sin formaleta y posteriormente se realizaron desgastes y alivios para poder direccionar el crecimiento del maxilar. Se aplicó vaselina como aislante y se procedió a la confección de la placa con acrílico y el tutor para el modelado nasal (Figuras 2 y 3). Finalmente, se retiraron los excesos y se hizo el pulimento^(8,9,11,19).

La paciente empezó a utilizar la placa, que sirvió para generar confianza en la madre, para seguir

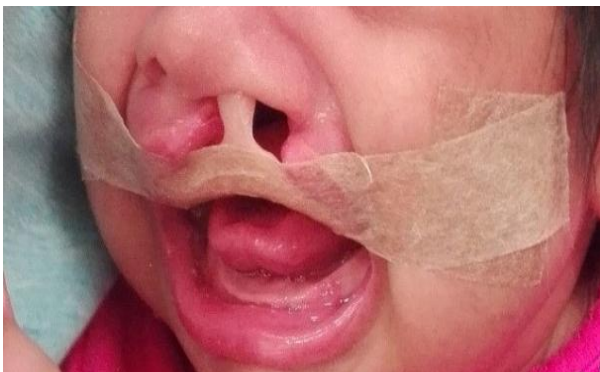

Figura 2. Paciente con placa de ortesis.

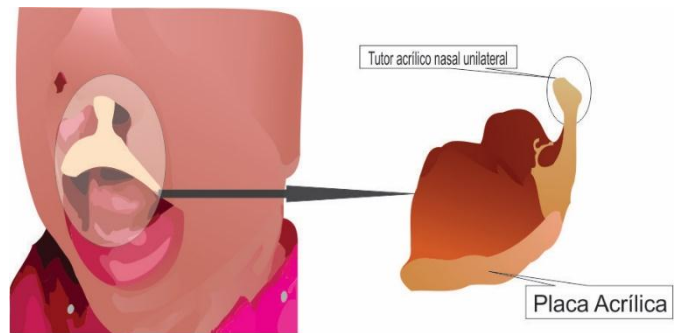


Figura 3. Placa de ortesis con tutor nasal.

alimentándola, de manera que a los dos meses ya contaba con 5 Kg de peso. Se inició el tratamiento el 10 de febrero del 2017 y terminó el día 25 de agosto del mismo año. Un mes después fue realizada la Queilorrafia, precisando que la paciente no utilizó dispositivos moldeadores nasales posquirúrgicos. (Figura 4).

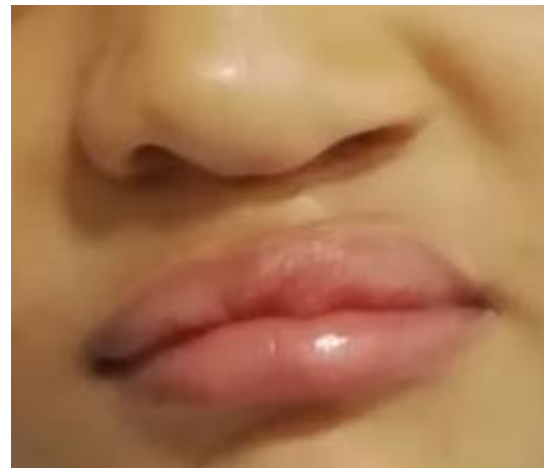

Figura 4. Foto actual de la paciente con 2 años 10 meses.

Consideraciones éticas

Se cumplió los principios establecidos en la Declaración de Helsinki y en la Resolución 8430 de 1993 del Ministerio de Salud, considerando esta investigación como de riesgo mínimo. El estudio fue aprobado por el Comité de Ética de la Universidad del Sinú, en el acta No 003 del 3 de abril de 2018, avalando el cumplimiento de los criterios ajustados a los principios científicos, con profesionales de experiencia y se contó con la autorización de la madre (representante legal del menor), al firmar el consentimiento informado para uso de datos, fotografías e imágenes clínicas. Se hizo uso de la información, tal como fue referida por la madre, asegurando que la identidad no se revele en la publicación y se garantizó mantener el anonimato y la privacidad.

Discusión

La atención del paciente con labio y paladar hendido representa un reto en todas las disciplinas afines a la malformación craneofacial congénita y un desafío para la familia y cuidadores, quienes podrían experimentar sentimientos profundos de decepción, desamparo, ansiedad y miedo^(3,10).

Grayson y Garfinkle en 2014, se refieren a los desafíos psicológicos, anatómicos, quirúrgicos a la ortopedia infantil prequirúrgica de los pacientes, como una ayuda significativa para reducir el tamaño de la hendidura, como se observa favorablemente en el caso clínico revisado, ya que se generó una confianza en la madre, pues al bloquear la hendidura principalmente en paladar, se posibilitó la alimentación de la menor de una forma más segura⁽¹⁰⁾.

Al aplicar el moldeado nasopalveolar en los primeros días de vida de la niña, se buscó mejorar la condición anatómicas, se facilitó la reparación quirúrgica para la corrección de la hendidura injerto óseo secundario y cirugía estéticas, que permitieron la disminución de costos, tal como lo manifestó Shay en el 2015, cuando afirmó que los pacientes con labio leporino y paladar hendido no están exentos de los altos y crecientes costos definidos en el Sistema de Cuidado de la Salud^(6,14,15,19).

Frecuentemente las modificaciones con la placa acrílica y el dispositivo (tutor) nasal, son esenciales para la activación del moldeado del cartílago alar lateral inferior, aumentando la longitud de la columnela y dando forma al proceso alveolar, logrando esas modificaciones a intervalos regulares para avanzar la punta de la nariz, así como generando un contorno en el ala de la nariz, diferenciándose del ángulo nasolabial^(2,8,11).

El moldeado nasopalveolar en un paciente con labio y paladar hendido actúa como una forma de expansión tisular personalizada que corrige no quirúrgicamente la deformidad nasal, resuelve la deficiencia de la longitud de la columnela y la malposición del segmento alveolar con mínima cirugía^{12,14}. En general, las variaciones en el resultado del paciente dependen de las habilidades de los cirujanos y de las modificaciones de los protocolos de moldeamiento^(20,21).

Conclusiones

Los pacientes con labio y paladar hendido pueden tener dificultad para la alimentación, como se presentó en el actual caso. Por tal razón, es necesario realizar placas obturadoras que permitan la succión adecuada y que a la vez favorezcan el moldeado nasal.

Los resultados del proceso en el moldeado nasopalveolar, generan la mejoría de la alimentación del paciente, de la calidad de vida y también favorecen el contorno y mejoramiento de la fisonomía de los tejidos nasales, además de la aceptación por parte de los padres y una mayor seguridad para cuidar y alimentar a sus hijos.

Referencias

1. Arias UL, Briceño BI, Martínez LJ, Collins A, Uricoechea PDA. Clinical aspects associated with syndromic forms of Orofacial Clefts in a Colombian population. *Colomb. Med.* [Internet]. 2015 Dec [cited 2019 Dec 13]; 46(4): 162-167. Available from: http://www.scielo.org.co/scielo.php?script=sci_arttext&pid=S1657-95342015000400003&lng=en
2. Betancourt AI, Murillas LM, Bernal Pardo MDP, Suarez A. Usefulness of Preoperative Orthopedics in Shaping Alveolar Ridges in 0-to-12-Month-Old Children with Unilateral Complete Cleft Lip and Palate. A Systematic Review. *Univ Odontol* [Internet]. 2014;33(70). Available from: <http://revistas.javeriana.edu.co/index.php/revUnivOdontologica/article/view/6349>
3. Crockett DJ, Goudy SL. Cleft lip and palate. *Facial Plast Surg Clin North Am.* 2014 Nov;22(4):573-86. doi: 10.1016/j.fsc.2014.07.002. Epub 2014 Aug 24.
4. República de Colombia. Ministerio de salud. IV Estudio Nacional de Salud Bucal ENSAB - IV 2013-2014 situación de salud bucal. Colombia: Ministerio de Salud y Protección Social;2015 [citado 2019 Dec 10] disponible en: <https://www.minsalud.gov.co/sites/rid/Lists/BibliotecaDigital/RIDE/VS/PP/ENSAB-IV-Situacion-Bucal-Actual.pdf>
5. Attiguppe P, Karuna Y, Yavagal C, Naik S, Deepak B, Maganti R, et al. Presurgical nasopalveolar molding: A boon to facilitate the surgical repair in infants with cleft lip and palate. *Contemp Clin Dent* [Internet]. 2016;7(4):569. Available from: <http://www.contemplindent.org/text.asp?2016/7/4/569/194104>
6. Huanca J. Efecto del moldeado pre-quirúrgico nasopalveolar en bebés de 0 - 4 meses de edad con fisura labio palatina. Universidad Nacional Mayor de San Marcos. Tesis para obtener el título de Cirujano Dentista. 2012;120. <http://cybertesis.unmsm.edu.pe/handle/cybertesis/829>
7. Raffat A, Ijaz A. Premaxillary retraction in bilateral complete cleft lip and palate with custom made orthopaedic plate having anterior acrylic ring. *J Pak Med Assoc.* 2009;59(6):376-80. Available from: https://jpma.org.pk/article-details/1718?article_id=1718

8. Mariqueo GEC, Arriagada, Edu1. Mariqueo GEC, Arriagada EEA, Del Pilar Iturriaga Bustos T, Navarro SM, Espinoza GEE. Effectiveness of nasolalveolar molding in the unilateral cleft lip and cleft palate. *J Craniofac Surg*. 2018;29(6):1522–5. Doi:10.1097/SCS.0000000000004724. Available from: <https://insights.ovid.com/pubmed?pmid=29944571>
9. Chinchilla G., Dobles A. Modelado nasolalveolar prequirúrgico como tratamiento en pacientes con labio y/o paladar fisurado: revisión de literatura y su aplicación en el Hospital Nacional de Niños en Costa Rica. Revisión bibliográfica. *Rev. Cient. Odontol*. 2016; 12 (2):46-52. Disponible en: <https://revistaodontologica.colegiodontistas.org/index.php/revista/article/view/299/417>
10. Grayson BH, Garfinkle JS. Early cleft management: The case for nasolalveolar molding. *Am J Orthod Dentofac Orthop*. 2014;145(2):134–42. doi: 10.1016/j.ajodo.2013.11.011.
11. Restrepo NL, Carvallo JRH. Pre-surgical orthopedics in newborn patients with cleft lip and palate. *Rev Mex Ortod*. 2016;4(1):42–7. Available from: <https://www.medigraphic.com/pdfs/ortodoncia/mo-2016/mo161g.pdf>
12. Wang Q, Zhou L, Zhao JZ, Ko EWC. An extraoral nasolalveolar molding technique in complete unilateral cleft lip and palate. *Plast Reconstr Surg*. 2013;1(4):2–4. 2. Smith KS, Henry BT, Scott MA. Presurgical Dentofacial Orthopedic Management of the Cleft Patient. *Oral Maxillofac Surg Clin North Am* [Internet]. 2016;28(2):169–76. Available from: <http://dx.doi.org/10.1016/j.coms.2016.01.003>
13. Juan H, Dur I. Moldeamiento alveolar prequirúrgico. Aplicado sobre hendiduras unilaterales completas. *Odontología actual* 2007;5(56):30–6. Disponible en: <https://biblat.unam.mx/hevila/Odontologiaactual/2007-08/vol5/no56/5.pdf>
14. Kamble VD, Parkhedkar RD, Sarin SP, Patil PG, Kothari B. Simplifying cleft surgery by presurgical nasolalveolar molding (PNAM) for infant born with unilateral cleft lip, alveolus, and palate: A clinical report. *J Prosthodont Res* [Internet]. 2013;57(3):224–31. Available from: <http://dx.doi.org/10.1016/j.jpjor.2013.03.002>
15. Kuo SCH, Lai JP, Hsieh CH, Chen TY, Chang YJ, Huang F. Use of Nasal Conformer After Birth Effectively Improves Nostril Symmetry in Patients With Unilateral Incomplete Cleft Lip. *J Oral Maxillofac Surg* [Internet]. 2018;76(12):2612–7. Available from: <https://doi.org/10.1016/j.joms.2018.05.003>
16. Murthy PS, Deshmukh S, Bhagyalakshmi A, Srilatha K. Pre Surgical Nasolalveolar Molding: Changing Paradigms in Early Cleft Lip and Palate Rehabilitation. *J Int oral Heal JIOH* [Internet]. 2013;5(2):70–80. Available from: <https://www.ncbi.nlm.nih.gov/pmc/articles/PMC3768063/pdf/jioh-05-02-070.pdf>
17. Ahmed MK, Bui AH, Barnett R, Rousso JJ. Quantitative Evaluation of Nasolabial Alterations following Nasolalveolar Molding (NAM) Therapy in Patients with Unilateral Cleft Lip. *Facial Plast Surg*. 2019;35(1):73–7. Available from: doi: 10.1055/s-0038-1675633. Epub 2018 Dec 26.
18. Smith K, Henry B, Scott M. Presurgical Dentofacial Orthopedic Management of the Cleft Patient. *Oral Maxillofacial Surg Clin N Am*. 2016; 28:169–176. <http://dx.doi.org/10.1016/j.coms.2016.01.003>
19. Nagraj N, Nagarjuna M, Desai AK, Gandedkar N, Jayade B, Gopalakrishnan K. Double-loop technique using titanium molybdenum alloy wire for fabrication of nasal stents in nasolalveolar molding therapy for cleft lip and palate patients. *Cleft Palate-Craniofacial J*. 2015;52(2):246–9. doi: 10.1597/13-251. Epub 2014 Mar 7
20. Shay PL, Goldstein JA, Paliga JT, Wink J, Jackson OA, Low D, et al. A Comparative Cost Analysis of Cleft Lip Adhesion and Nasolalveolar Molding before Formal Cleft Lip Repair. *Plast Reconstr Surg*. 2015;136(6):1264–71. Available from: <https://insights.ovid.com/pubmed?pmid=26595019>
21. Mohler LR. Unilateral Cleft Lip Repair. *Oper Tech Plast Reconstr Surg* [Internet]. 1995;2(3):193–9. Available from: <papers2://publication/uuid/63185132-5DEE-4432-860B-576238B1DBCC>