

CASOS CLÍNICOS

Rabdomiosarcoma de oído: Experiencia en la Fundación Hospital de la Misericordia

Ear rhabdomyosarcoma: Fundacion Hospital de la Misericordia Experience

Gilberto Eduardo Marrugo-Pardo • Fabio Restrepo-Ángel • Edgar Vladimir Cabrera-Bernal • Andrea del Pilar Sierra-Ávila

Recibido: 27/11/2012 / **Aceptado:** 25/03/2013

| Resumen |

Los rabdomiosarcomas son el tercer tumor sólido extracraneal más frecuente durante la niñez y el sarcoma más frecuente durante este periodo. 1/3 de estos tumores compromete las áreas en cabeza y cuello y solo un 4% compromete el oído medio como su sitio primario. La Fundación Hospital de La Misericordia (HOMI) en un centro hospitalario de cuarto nivel comprometido con la atención integral de la población pediátrica y es un centro de remisión nacional para el manejo de patologías de alta complejidad. Se realiza una revisión de casos de rabdomiosarcoma de oído de esta institución y una revisión de la literatura de esta patología para socializar los síntomas y pronóstico de esta patología en Colombia.

Palabras clave: Rabdomiosarcoma, neoplasias, neoplasias del oído.

G. E. Marrugo-Pardo
Profesor asociado Universidad Nacional de Colombia, Jefe servicio otorrinolaringología pediátrica Fundación Hospital de La Misericordia.

Dr Fabio Restrepo Ángel
Oncólogo -Profesor asociado, Universidad Nacional de Colombia

Dr Edgar Vladimir Cabrera Bernal
Oncohematólogo pediatra Fundación Hospital de La Misericordia, Bogotá - Colombia

Dra Andrea del Pilar Sierra Ávila
Residente I año Unidad Otorrinolaringología – Universidad Nacional de Colombia

Correspondencia: gemarrugop@unal.edu.co

Marrugo-Pardo GE, Restrepo-Ángel F, Cabrera-Bernal EV, Sierra-Ávila AP. Rabdomiosarcoma de oído: experiencia en la Fundación Hospital de la Misericordia. Rev. Fac. Med. 2013; 61: 71-75.

Summary

The rhabdomyosarcoma is the third most frequent extracranial solid tumor in childhood and is the most frequent sarcoma in this age group. 1/3 of these comprise the head and neck area, and only 4% are present in the middle ear as its primary site. The Fundación Hospital de La Misericordia (HOMI) is a 4th level hospital committed with the attention of pediatric population and it is a national referral center for the management of high complexity pathologies. We will make a revision of ear rhabdomyosarcoma at our institution and a review of the literature to socialize symptoms and pronostic factors in Colombia.

Key words: Rhabdomyosarcoma, neoplasms, ear neoplasms.

Marrugo-Pardo GE, Restrepo-Ángel F, Cabrera-Bernal EV, Sierra-Ávila AP. Rabdomiosarcoma de oído: experiencia en la Fundación Hospital de la Misericordia. Rev. Fac. Med. 2013; 61: 71-75.

Introducción:

Los tumores en cabeza y cuello representan el 7,8% de todos los tumores del cuerpo, constituyendo el 5% de las neoplasias malignas. Se manifiestan como masas cervicales en más del 50% de los casos y el resto con compromiso en los diferentes subsitios del área. El 50% de los tumores malignos

en cabeza y cuello son linfomas, seguidos por rabdomiosarcoma en un 20% y carcinoma nasofaríngeo en un 6% (1).

Los rabdomiosarcomas son neoplasias malignas derivadas de células primitivas mesenquimales que expresan tejido miogénico esquelético similar al encontrado durante la embriogénesis. Es el tercer tumor sólido extracraneal más frecuente en la niñez y constituyen el 60% de los sarcomas en este grupo de edad (2); su incidencia es de 0.44/100.000 habitantes en la población caucásica y de 0,13 en la población afrocaribe (3). El 30% de estas neoplasias mesenquimales se presentan en cabeza y cuello con compromiso superficial (cuero cabelludo, CAE, cara, mucosa oral, laringe) en un 10%, orbitario en un 9% de los casos y parameningeos (nasofaringe, senos paranasales, oído medio y mastoides) en un 16% de los casos (2).

Histopatológicamente se diferencian en 4 tipos: Embrionario, por la similitud de sus células a las que se presentan en el periodo embrionario, siendo el tipo más frecuente en los rabdomiosar-

coma de cabeza y cuello, alveolar, botrioides y anaplásico. El Intergroup Rhabdomyosarcoma Study (IRS), el cual se ha reunido en 4 ocasiones para evaluar la clasificación y modalidades terapéuticas de los rabdomiosarcomas desde 1972 ha definido estadificación y grupos basado en los resultados POP de la masa como factores pronósticos para el tratamiento, los cuales se describen en las Tablas 1 y 2 (4,6).

El compromiso de los rabdomiosarcomas que involucran el oído como sitio primario solo representan el 5-7% de todos los rabdomiosarcomas de cabeza y cuello, por lo que son considerados como “tumores pediátricos comunes de localización poco común” y sin embargo son los tumores malignos del oído más frecuentes en la niñez (5). Presentamos aquí el caso de 2 pacientes manejados quirúrgicamente en nuestra institución, su presentación clínica, tratamiento y evolución con revisión de literatura acerca del rabdomiosarcoma de oído.

Tabla 1. Grupo IRSG para clasificación post-quirúrgica de Rabdomiosarcoma. 2001 by American Society of Clinical Oncology: Intergroup Rhabdomyosarcoma Study-IV: Results for Patients With Nonmetastatic Disease

Grupos IRSG para clasificación post quirúrgica	
Grupo 1	Enfermedad localizada completamente reseca, sin enfermedad microscópica residual
A	Limitada al sitio de origen, completamente reseca
B	Infiltra más allá de sitio de origen, completamente reseca
Grupo 2	Resección macroscópica total
A	Resección macroscópica con evidencia microscópica residual
B	Resección completa con invasión regional a ganglios
C	Enfermedad residual microscópica o ganglionar
Grupo 3	Resección incompleta o biopsia con tej residual grande
Grupo 4	Metástasis a distancia

Tabla 2. Estadificación prequirúrgica IRSG. . 2001 by American Society of Clinical Oncology: Intergroup Rhabdomyosarcoma Study-IV: Results for Patients With Nonmetastatic Disease

Estadificación prequirúrgica IRSG					
Estadificación	Sitio	T	Tamaño	N	M
I	Órbita, CyC, GU	T1 ó T2	a o b	N0, N1, Nx	M0
II	Vejiga, Próstata, cráneo, parameningeo	T1 ó T2	a	N0 o Nx	M0
III	Vejiga, Próstata, cráneo, parameningeo	T1 ó T2	a ó b	N1 ó Nx	M0
IV	Todos	T1 ó T2	a ó b	N0 o N1	M1

T1: Limitada a sitio de origen, T2: Extensión a tejidos circundantes

a: ≤5 cm b: ≥ 5 cm

N0: Sin ganglios N1: 1 grupo ganglionar, Nx: no conocido

M0: No metástasis M1: Metástasis

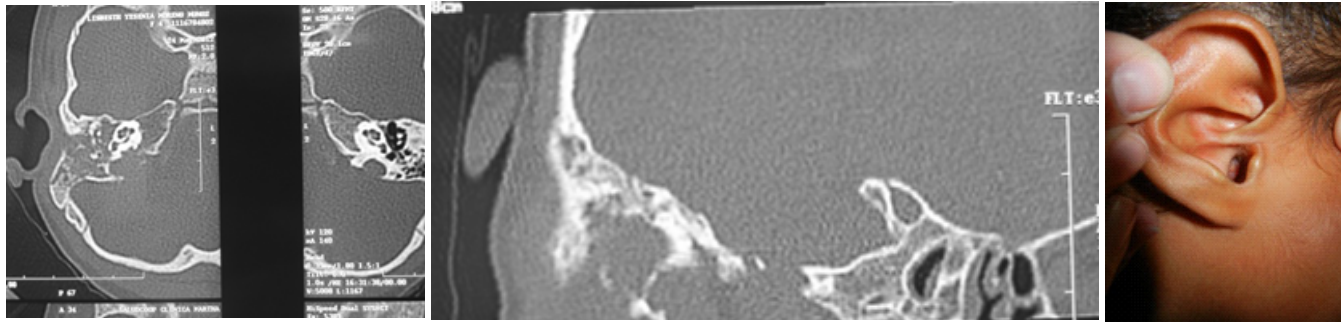


Figura 1 Rbdomiosarcoma de oído en paciente de 4 años. Imágenes de TAC en donde se evidencia la importante erosión ósea comprometiéndolo tegmen, el golfo de la yugular y la pared anterior del oído medio derecho. Masa protruyendo a través de CAE.

Caso 1

Paciente femenina de 4 años de edad, natural y procedente del área rural, remitida a HOMI de segundo nivel de atención por cuadro de 1 mes de evolución, consistente en inicio de otorrea sanguinolenta fétida sin fiebre ni otalgia para lo cual fue manejada con amoxicilina sin mejoría del cuadro asociado dos semanas previas a la consulta a disminución en la movilización de hemicara derecha y aparición de masa en CAE, de rápido crecimiento hasta extrusión completa de la masa.

Valorada en segundo nivel de atención en donde toman TAC de oídos que evidencia masa erosiva que ocupa oído externo, medio y mastoides con erosión ósea, del tegmen tympani y del canal carotideo con alta sospecha de malignidad, razón por la cual remiten a nuestra institución.

Al examen físico de ingreso se encuentra un paciente en buenas condiciones generales, paresia facial periférica derecha House-Brackmann 4/6 y masa rojiza renitente saliendo de CAE (Imagen 1). TAC de oídos con contraste intrahospitalario consistente con los hallazgos extrahospitalarios y RMN de oídos que muestra masa de isointenso con músculo en T2; paraclínicos de extensión con LDH aumentada, Radiografía de tórax y ecografía de abdomen total dentro de límites normales.

Se hace diagnóstico de rdbdomiosarcoma de oído y se programa para resección de la masa por abordaje retroauricular. Durante procedimiento se evidencia gran masa friable, de fácil sangrado, ocupando cavidad mastoidea con destrucción completa de la pared posterior del CAE, ausencia de cadena osicular, compromiso de oído medio con extensión anterior hacia trompa de Eustaquio y carótida con exposición e infiltración del facial en la porción timpánica, extensión inferior hasta piso de la yugular con importante erosión ósea, no se evidencia compromiso del tegmen tympani ni del promontorio. Se deja cavidad de mastoidectomía radical para evaluaciones posteriores.

Patología de la masa reporta rdbdomiosarcoma embrionario, clasificado como estado III sin evidencia de metástasis, grupo 2b y se inicia manejo quimioterapéutico con VAC 2 ciclos intrahospitalario, el paciente acude a 3er ciclo en buenas condiciones sin signos de enfermedad residual, cavidad de mastoidectomía radical en buenas condiciones y parálisis facial derecha HB 5/6. En la semana 12 inicia radioterapia conformacional.

Caso 2

Paciente de sexo femenino de 6 años, natural y procedente del área rural con cuadro de dos meses de evolución consistente en otalgia, otorrea sanguinolenta, hipoacusia progresiva, debilidad facial progresiva y masa en región preauricular de rápido crecimiento con extrusión a través de CAE, valorada extrahospitalariamente en donde toman TAC de oídos que evidenciaba masa con ocupación de mastoides, oído externo, medio e interno con invasión a espacio masticatorio, golfo yugular, espacio carotideo y parafaríngeo.

Fue llevada a toma de biopsia y resección de la masa por abordaje retroauricular que evidenció masa friable ocupando CAE, oído medio, hipotímpano y protímpano con cadena osicular íntegra con extensiones al golfo de la yugular; se logró resección incompleta de la masa por abundante sangrado que requirió empaquetamiento del oído medio y mastoides. 5 días POP la paciente presenta episodio hemiparético derecho con diagnóstico de AIT de la cerebral media y síndrome piramidal derecho.

Llega remitida a nuestra institución, se revisa patología que reporta rdbdomiosarcoma embrionario de oído, estado III, grupo POP 3b, al ingreso paciente con heridas en buenas condiciones con parálisis facial periférica HB2/6, masa en región malar genera lateralización de la mandíbula.

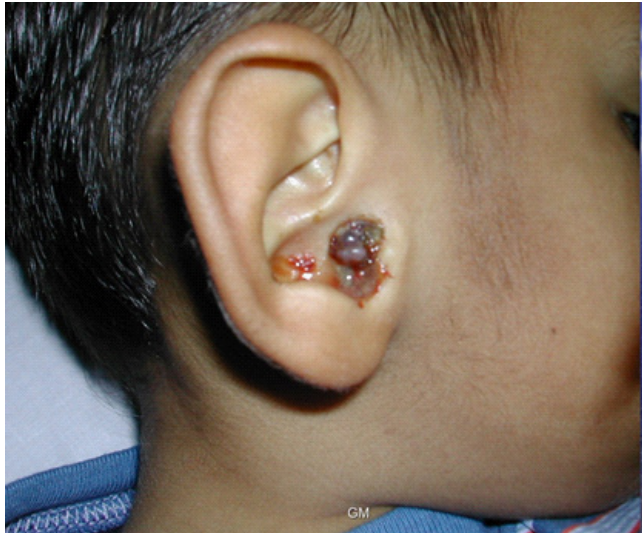

Figura 2: Paciente de 3 años con cuadro de parálisis facial inicialmente manejada como idiopática con aparición de masa en CAE 20 días después. Diagnóstico de Rabdomiosarcoma embrionario de oído estado IV. Fallece dos meses después del egreso.

Se toman exámenes de extensión los cuales son negativos. Por tamaño de la masa y extenso compromiso de estructuras circundantes sin evidencia de metástasis ni compromiso intracraneano se inicia tratamiento adyuvante con quimioterapia VAC 3 ciclos, hospitalización y radioterapia. La paciente es dada de alta y no regresa a la institución para continuar el tratamiento. Se desconoce estado actual.

Caso 3

Paciente masculino de 3 años por cuadro de aproximadamente un mes de evolución consistente en parálisis facial periférica derecha, sin datos acerca del compromiso motor el cual fue valorado extra-institucionalmente; luego de la valoración fue diagnosticado y manejado como parálisis facial periférica idiopática. El paciente vuelve a consulta 20 días después a la parálisis por aparición de masa en CAE y parálisis facial periférica derecha House Brackman 6/6 (Imagen 2). Se toman paraclínicos con TC de mastoides que evidencian masa con compromiso temporal ipsilateral con destrucción de límites hacia fosa craneal media y seno. Biopsia de la masa fue reportada como rabdomiosarcoma embrionario estado IV por evidencia de metástasis pulmonares. Se inició manejo quimioterapéutico y radioterapéutico sin respuesta al tratamiento. El paciente falleció dos meses después.

Discusión

El rabdomiosarcoma de oído es una neoplasia rara, corresponde al 7% de todos los rabdomiosarcomas y sus manifes-

taciones, similares a las patologías otológicas típicas de esta edad, hacen que el diagnóstico sea tardío con compromiso meníngeo al momento del diagnóstico, lo que empeora su pronóstico.

Clásicamente se presenta como un cuadro similar a la otitis media crónica (OMC): otorrea, otalgia, pólipos aurales y parálisis facial. La presencia de otorrea crónica que no responde a tratamiento antibiótico asociado a pintas de sangre con pólipos aurales y desarrollo de parálisis facial debe hacer sospechar prontamente la presencia de rabdomiosarcoma e indicar la toma de biopsia de manera inmediata (3). En nuestros pacientes la otorrea y la masa polipoide estuvieron presentes, con parálisis facial en diferentes grados.

Aunque la parálisis facial es más común en otro tipo de tumores como los derivados de células epiteliales, se debe tener en cuenta que es también un signo cardinal del rabdomiosarcoma de oído. En un estudio hace 20 años realizado en Italia, de 14 pacientes con rabdomiosarcoma de oído, 6 presentaron parálisis facial en el curso de la enfermedad y el tratamiento (7). En uno de nuestros pacientes, el único síntoma inicial fue la parálisis facial, por lo que es de gran importancia un adecuado examen físico con adecuada otoscopia para descartar patología de oído medio en los pacientes con parálisis periférica de probable origen idiopático.

La edad media de aparición es de 5 años, presentándose el 1% de los casos en menores de 1 año, 35% entre 1 y 4 años, 25% entre 5 y 9 años, 20% entre 10 y 14 años y 13% en mayores de 15 años, considerándose de mal pronóstico la presentación en niños menores de 1 año y mayores de 10 años (2,3). El IRS, en una revisión a través de todas las reuniones, encontró que la enfermedad tiene predilección por el sexo masculino y la raza blanca, siendo estos factores independientes para el pronóstico (4).

El tiempo promedio entre el inicio de los síntomas y el diagnóstico es de 21 semanas, variando entre 4 y 78 semanas, presentándose hasta en el 30% de los casos compromiso neurológico, principalmente parálisis facial y erosión a base de cráneo y hasta un 37% de los casos con extensión intracraneal (3).

El abordaje diagnóstico debe ser realizado con imágenes, incluyendo TAC y RMN de oídos, punción lumbar en búsqueda de diseminación meníngeo y metástasis a hueso y médula ósea, gammagrafía ósea y biopsia de médula ósea bilateral además de estudios de extensión incluyendo radiografía o TAC toraco-abdominal, ecografía renal, función hepática, renal y LDH (2,7).

El subtipo histológico más frecuente en todos los estudios es el tipo embrionario, presente hasta en un 95% de los casos; los casos restantes corresponden al tipo alveolar que condicionan a un peor pronóstico por su predisposición a compromiso ganglionar temprano y mayor tasa de recaída (8, 2, 4).

La estadificación pre-quirúrgica al momento del diagnóstico es generalmente de estadio 2 en el 43% los casos y estadio 3 en el 33%, con T2 menores de 5 cm en el 89% y 66% respectivamente sin involucrar nodos localmente y metástasis definiendo el estadio 4 en el 20% de los pacientes (4, 3, 5).

Como se mencionó antes, al momento del diagnóstico ya existe invasión locorregional con compromiso parameningeo, por lo que la resección quirúrgica completa previo al inicio de la quimioterapia (grupos I y II) es menor del 5%. La mayoría se presentan dentro del grupo III disminuyendo la presentación del grupo IV (4, 6).

El manejo quirúrgico como primera medida terapéutica es un tema polémico con gran cantidad de literatura apoyando y desalentando este tipo de procedimientos por el compromiso parameningeo y de estructuras vitales que se encuentran en el temporal y sus zonas circundantes. El manejo quimioterapéutico y de radioterapia se recomienda como tratamiento inicial para pacientes con gran compromiso regional, erosión ósea en la que la resección completa de la masa no es posible.

La indicación de cirugía debe ser reservada para pacientes sin extensión intracraneal ni compromiso meníngeo, en la que se considere posible la resección completa de la masa sin mayor morbilidad asociada. Los pacientes llevados a manejo con quimioterapia previa pueden ser sometidos a resección quirúrgica posterior cuando ésta sea posible, ya que aumenta el tiempo libre de enfermedad y aumenta las probabilidades de curación (4, 5).

La radioterapia debe practicarse cuando no hay opción quirúrgica o como adyuvancia a la cirugía cuando la resección es incompleta, siendo mandatoria para evitar la diseminación y la recaída temprana, y cuando ocurren recidivas especialmente por la localización parameningea del tumor (4).

El pronóstico de la enfermedad solía ser malo, sin embargo ha mejorado la supervivencia a 5 años, pasando de 33% en la década de los 60's a 72% en la última reunión del IRS en 1997, y el tiempo libre de enfermedad a 5 años aumentó de 42 a un 88%. Es considerado como el sitio parameningeo de mejor pronóstico y la mejoría en la supervivencia y el tiempo libre de enfermedad se considera es secundaria a la mejoría en los regímenes quimioterapéuticos con menos efectos tóxicos y el uso de radioterapia coadyuvante más que a las técnicas quirúrgicas, que a pesar de que se han refinado a través de los años, no han logrado aún escisión completa de la masa en los estadios en los que la enfermedad se presenta con más frecuencia (4, 6).

Sin embargo, en los casos en los que se ha logrado la resección completa de la masa sin enfermedad microscópica residual y con quimioterapia adyuvante, el tiempo libre de enfermedad a 5 años es del 100% y con remisión completa de la enfermedad; por lo tanto técnicas quirúrgicas más avanzadas que garanticen

la extracción completa de la masa podrían ser una conducta curativa en el futuro.

Conclusión

Los rabsomiosarcomas de oídos son tumores raros de la niñez con un buen pronóstico con el tratamiento local (cirugía y radioterapia) y sistémico (quimioterapia) actual. Pacientes con cuadros de OMC resistentes al tratamiento con parálisis facial asociada deben prender las alarmas para el estudio de una neoplasia de oído, así como la realización de un buen examen físico en los pacientes pediátricos que se presentan con parálisis faciales idiopáticas. El diagnóstico temprano y las intervenciones terapéuticas agresivas son factores determinantes para el éxito y supervivencia de los pacientes.

Agradecimientos

Queremos agradecer a la Fundación Hospital de La Misericordia y su Unidad de Oncohematología por brindarnos los datos necesarios para la adecuada exposición del caso. A la Universidad Nacional de Colombia por proveer la oportunidad y acceso a la bibliografía utilizada.

Referencias

1. **Biswas D, Saha S, Bera S.** Relative distribution of the tumours of ear, nose and throat in the paediatric patients. *International Journal of Pediatric Otorhinolaryngology.* 2007; 71:801—5.
2. **Turner J, Richmond J.** Head and neck rhabdomyosarcoma: a critical analysis of population-based incidence and survival data. *Otolaryngol Head Neck Surg.* 2011; 145:967-73.
3. **Durve D, Kanegaonkar R, Albert D, Levitt G.** Paediatric rhabdomyosarcoma of the ear and temporal bone. *Clin Otolaryngol.* 2004; 29:32-37.
4. **Hawkins D, Anderson J, Paidas C, Wharam M, Qualman S, Pappo A, et al.** Improved outcome for patient with middle ear Rhabdomyosarcoma: A Children's Oncology Group Study. *Journal of Clinical Oncology.* 2001; 19:3073-79.
5. **Hu J, Liu S, Qui J.** Embryonal Rhabdomyosarcoma of the middle ear. *Otolaryngol Head Neck Surg.* 2002; 126:690-2.
6. **Crist W, Anderson J, Meza J, Fryer C, Raney R, Ruymann F et al.** Intergroup Rhabdomyosarcoma Study-IV: Result for Patients with Nonmetastatic Disease. *Journal of Clinical Oncology.* 2001; 19:3091-3102.
7. **Gradoni P, Giordano D, Oretti G, Fantoni M, Barone A, La Cava SK, et al.** Clinical Outcome of Rhabdomyosarcoma and Ewing's sarcoma of the head and neck in children. *Auris Nasus Larynx.* 2011; 38:480–86.
8. **Sautter N, Thompson L.** Embryonal Rhabdomyosarcoma of the ear. *Ear, Nose & Throat Journal.* 2004; 83:5.