

---

**REPORTE DE CASO**


---

**DOI:** <http://dx.doi.org/10.15446/revfacmed.v65n4.59619>

# Neurofibromatosis tipo 1 y sangrado de intestino delgado. Reporte de caso

*Neurofibromatosis type 1 and small bowel bleeding: Case report and literature review*

**Recibido:** 16/08/2016. **Aceptado:** 19/09/2016.

**Martín Alonso Gómez-Zuleta<sup>1,2,3</sup> • Adán José Lúquez-Mindiola<sup>2,3</sup>**

<sup>1</sup> Hospital El Tunal - Unidad de Gastroenterología y Ecoendoscopia - Bogotá D.C. - Colombia.

<sup>2</sup> Universidad Nacional de Colombia - Sede Bogotá - Hospital Universitario Nacional de Colombia - Bogotá D.C. - Colombia.

<sup>3</sup> Universidad Nacional de Colombia - Sede Bogotá - Facultad de Medicina - Departamento de Medicina Interna - Bogotá D.C. - Colombia.

Correspondencia: Adán José Lúquez-Mindiola. Departamento de Medicina Interna, Facultad de Medicina, Universidad Nacional de Colombia. Carrera 30 No. 45-03, edificio 471, oficina 510. Teléfono: +57 1 3165000, ext.: 15011. Bogotá D.C. Colombia. Correo electrónico: [ajluquezm@unal.edu.co](mailto:ajluquezm@unal.edu.co).

## | Resumen |

La neurofibromatosis tipo 1, o enfermedad de von Recklinghausen, es un desorden neurocutáneo hereditario con compromiso gastrointestinal en el 5-25% de los pacientes, siendo sintomático solo el 5%; se presenta posterior a las manifestaciones cutáneas y afecta en su mayoría el yeyuno. Los síntomas de esta enfermedad son dolor abdominal, obstrucción intestinal, perforación, diarrea, masa palpable y sangrado gastrointestinal alto o bajo.

A continuación se reporta el caso de una mujer con sangrado gastrointestinal manifiesto secundario a neurofibromas plexiformes en yeyuno y se realiza una breve revisión de la literatura sobre compromiso gastrointestinal.

**Palabras clave:** Neurofibromatosis 1; Hemorragia gastrointestinal; Melena; Yeyuno (DeCS).

---

**Gómez-Zuleta MA, Lúquez-Mindiola AJ.** Neurofibromatosis tipo 1 y sangrado de intestino delgado. Reporte de caso. Rev. Fac. Med. 2017;65(4):683-5. Spanish. doi: <http://dx.doi.org/10.15446/revfacmed.v65n4.59619>.

## | Abstract |

Neurofibromatosis type 1, also known as von Recklinghausen disease, is an inherited neurocutaneous disorder with gastrointestinal involvement in 5-25% of patients, with only 5% being symptomatic; it develops following cutaneous manifestations and mostly affects the jejunum. The symptoms include abdominal pain, intestinal obstruction, perforation, diarrhea, palpable mass and high or low gastrointestinal bleeding.

The following report presents the case of a woman with manifest gastrointestinal bleeding secondary to plexiform neurofibromas in the jejunum, as well as a brief review of the literature on gastrointestinal involvement.

**Keywords:** Neurofibromatosis 1; Gastrointestinal Hemorrhage; Melena; Jejunum (MESH).

---

**Gómez-Zuleta MA, Lúquez-Mindiola AJ.** [Neurofibromatosis type 1 and small bowel bleeding: case report and literature review]. Rev. Fac. Med. 2017;65(4):683-5. Spanish. doi: <http://dx.doi.org/10.15446/revfacmed.v65n4.59619>.

## Introducción

La neurofibromatosis tipo 1, también llamada enfermedad de von Recklinghausen, es un desorden hereditario autosómico dominante en el cual se desarrollan tumores benignos y malignos en el sistema nervioso central y periférico que afectan varias partes del cuerpo. Esta enfermedad la describe por primera vez en 1882 el patólogo alemán Frederich von Recklinghausen (1) y en la actualidad su prevalencia es cercana a 1 por cada 3 000 habitantes, con mayor presencia en niños (2). En la etiopatogenia de esta enfermedad está involucrada la mutación del gen NF-1, un gen supresor tumoral que se localiza en el cromosoma 17q11.2 y codifica la neurofibromina (3).

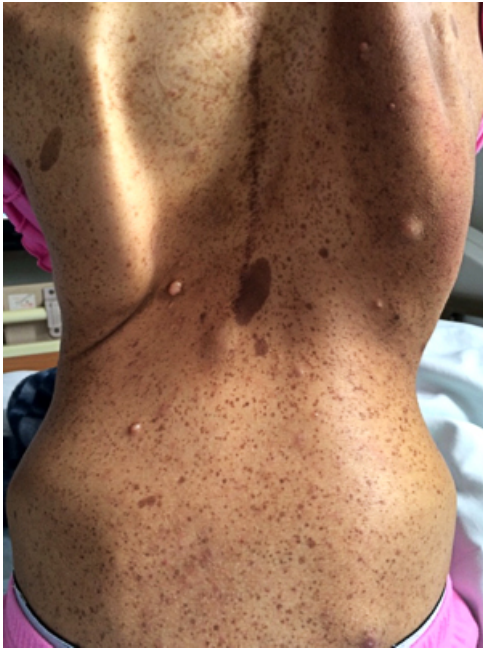Los criterios diagnósticos de la neurofibromatosis tipo 1 se publican en 1988 en la última conferencia de consenso del Instituto Nacional de Salud de los Estados Unidos (4); sin embargo, en la actualidad hay propuestas de modificarlos dado el avance en el entendimiento de la enfermedad, la disponibilidad de análisis moleculares precisos y nuevos signos clínicos (5).

La neurofibromatosis tipo 1 se caracteriza por manchas color café con leche, efélides axilares o inguinales, neurofibromas plexiformes, nódulos de Lisch (hamartomas del iris), lesiones óseas (displasia del ala del esfenoides, displasia de huesos largos y escoliosis) y glioma óptico (1).

La frecuencia de manifestaciones intraabdominales varía entre el 5% y el 25% de los pacientes y solo el 5% son sintomáticos, presentándose por lo general tardío en la enfermedad y posterior a las manifestaciones cutáneas (6). Los síntomas dependen del sitio de compromiso gastrointestinal, y son, en su mayoría, dolor abdominal, obstrucción intestinal, perforación, diarrea, masa palpable y sangrado gastrointestinal alto o bajo (7).

## Presentación del caso

Se presenta el caso de una mujer de 29 años de edad que ingresa al servicio de urgencias por cuadro clínico de 12 horas de evolución de melenas. 8 días antes de este cuadro clínico estuvo hospitalizada por rectorragia y se le realizó endoscopia de vías digestivas altas y colonoscopia sin encontrar sitio de sangrado. La paciente reporta antecedente personal de neurofibromatosis tipo 1 y cirugía correctiva de escoliosis dorsal y antecedente familiar de neurofibromatosis tipo 1 en el padre. Al examen físico presenta múltiples efélides, manchas color café con leche, neurofibromas y escoliosis dorsal (Figura 1).



**Figura 1.** Evidencia del examen físico al ingreso.

Fuente: Documento obtenido durante la realización del estudio.

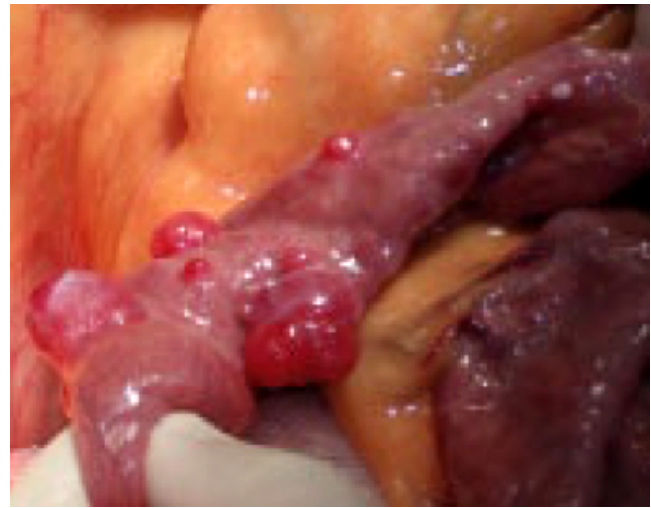
Se realiza nuevamente endoscopia de vías digestivas altas sin encontrar sangrado activo. Durante la estancia hospitalaria la paciente persiste con melenas y requiere múltiples transfusiones de glóbulos rojos empacados. Dado el sangrado digestivo manifiesto con probable sangrado de intestino delgado, se programa laparotomía más enteroscopia intraoperatoria que evidencia en el yeyuno una masa de 4x4cm de consistencia cauchosa dependiente de serosa con crecimiento exofítico sobre el borde antimesentérico a 80cm del ligamento de Treitz, múltiples lesiones de las mismas características en yeyuno medio (Figura 2) y lesiones endoluminales micronodulares, las cuales fueron resecaadas en bloque y se hizo anastomosis primaria. Después de esto, la paciente presenta evolución clínica satisfactoria sin nuevos episodios de sangrado, por lo que se da egreso hospitalario. El informe de histopatología reporta tumor benigno de nervio periférico compatible con neurofibroma plexiforme.

## Discusión

Se presenta el caso de una mujer con neurofibromatosis tipo 1 quien cursó con sangrado gastrointestinal manifiesto secundario a neurofibromas múltiples en yeyuno.

De acuerdo a la expresión clínica, la hemorragia gastrointestinal se clasifica en manifiesta y oculta, y según la localización se cataloga como alta y baja; esta es de origen oscuro cuando persiste o aparece el sangrado después de realizar endoscopia de vías digestivas altas

y colonoscopia negativas (8). Con el advenimiento de técnicas endoscópicas y radiológicas que evalúan el intestino delgado, en los últimos años se ha propuesto la definición de sangrado probable de intestino delgado o sangrado gastrointestinal intermedio para los pacientes a quienes se realiza endoscopia digestiva alta y colonoscopia negativas, reservando el término sangrado de origen oscuro para los pacientes en quienes el origen de la hemorragia no se ha identificado posterior a realizar endoscopia digestiva alta, colonoscopia y estudios de intestino delgado como videocápsula endoscópica, enterografía por tomografía o resonancia magnética, angiografía, gammagrafía, enteroscopia de empuje, enteroscopia profunda con balón o en espiral, o enteroscopia intraoperatoria (9). Dado que en el caso presentado se evidencia un sangrado probable de intestino delgado, se decidió realizar enteroscopia intraoperatoria por disponibilidad institucional.



**Figura 2.** Imagen intraoperatoria que evidencia múltiples neurofibromas en yeyuno medio.

Fuente: Documento obtenido durante la realización del estudio.

El compromiso abdominal en pacientes con neurofibromatosis tipo 1 se presenta como neurofibromas o tumores de crecimiento en hígado, mesenterio, retroperitoneo, estómago e intestino (10). Las tres principales manifestaciones gastrointestinales son: neurofibromas gastrointestinales, tumores estromales gastrointestinales (GIST) y tumores neuroendocrinos periampulares, algunas veces asociados con feocromocitoma (11). De los individuos con neurofibromas gastrointestinales, el 83-85% tiene un neurofibroma aislado, mientras que el 15-17% tiene enfermedad de von Recklinghausen (12,13). La mayoría de los tumores surge del plexo mientérico (Auerbach), presentándose como lesiones subserosas que se manifiestan como un cuadro de obstrucción intestinal secundario a una compresión extrínseca o por un vólvulo. También pueden derivarse del plexo submucoso (Meissner), que protruyen a la luz o nervios mesentéricos (fibras nerviosas autonómicas que acompañan los vasos sanguíneos mesentéricos) (14).

El yeyuno es la ubicación más común de los neurofibromas intestinales, seguido por estómago, íleon, duodeno y colon (15). La hemorragia gastrointestinal ocurre en más del 40% de esos pacientes, siendo en muchas ocasiones recurrente (16).

El riesgo de transformación maligna está entre el 5% y el 15% de los pacientes, en especial sobre los 40 años de edad (17), y su diagnóstico definitivo depende del examen histopatológico. Los diagnósticos diferenciales son principalmente Schwannoma, leiomioma y GIST (18).

El tratamiento de los pacientes con neurofibromatosis gastrointestinal va dirigido a extirpar los segmentos que estén

ocasionando la sintomatología; para esto se puede realizar cirugía abierta o laparoscópica guiada por endoscopia (18,19). Este tipo de tumor es resistente a quimioterapia y radioterapia, por lo cual se están estudiando opciones farmacológicas viables para los neurofibromas que no puedan ser resecados quirúrgicamente por estar cerca de estructuras corporales vitales, tales como talidomida, pirfenidona, imatinib y tipifarnib (20-23).

Según la investigación, este es el primer caso reportado en Colombia de neurofibroma plexiforme en yeyuno que se presenta como sangrado de intestino delgado.

## Conclusión

El compromiso gastrointestinal en pacientes con neurofibromatosis tipo 1 se presenta hasta en el 25% de los pacientes, siendo la mayoría asintomáticos. Este compromiso es frecuente posterior a las manifestaciones cutáneas de la enfermedad, se manifiesta con sangrado gastrointestinal, casi siempre afecta el yeyuno y su tratamiento es farmacológico o quirúrgico para el control de los síntomas.

## Conflicto de intereses

Ninguno declarado por los autores.

## Financiación

Ninguna declarada por los autores.

## Agradecimientos

Ninguno declarado por los autores.

## Referencias

- Hirbe AC, Gutmann DH. Neurofibromatosis type 1: a multidisciplinary approach to care. *Lancet Neurol*. 2014;13(8):834-43. <http://doi.org/f2s3hf>.
- Friedman JM. Epidemiology of neurofibromatosis type 1. *Am J Med Genet*. 1999;89(1):1-6.
- Gottfried ON, Viskochil DH, Couldwell WT. Neurofibromatosis type 1 and tumorigenesis: molecular mechanisms and therapeutic implications. *Neurosurg Focus*. 2010;28(1):E8. <http://doi.org/cbwsxt>.
- National Institutes of Health Consensus Development Conference Statement: neurofibromatosis. Bethesda, Md., USA, July 13-15, 1987. *Neurofibromatosis*. 1988;1(3):172-8.
- Tadini G, Milani D, Menni F, Pezzani L, Sabatini C, Esposito S. Is it time to change the neurofibromatosis 1 diagnostic criteria? *Eur J Intern Med*. 2014;25(6):506-10. <http://doi.org/f2ww3f>.
- Agaimy A, Vassos N, Croner RS. Gastrointestinal manifestations of neurofibromatosis type 1 (Recklinghausen's disease): Clinicopathological spectrum with pathogenetic considerations. *Int J Clin Exp Pathol*. 2012;5(9):852-62.
- Ferner RE, Huson SM, Thomas N, Moss C, Willshaw H, Evans DG, et al. Guidelines for the diagnosis and management of individuals with neurofibromatosis 1. *J Med Genet*. 2007;44(2):81-8. <http://doi.org/dwg3k9>.
- Ohmiya N, Nakagawa Y, Nagasaka M, Tahara T, Shibata T, Nakamura M, et al. Obscure gastrointestinal bleeding: Diagnosis and treatment. *Dig Endosc*. 2015;27(3):285-94. <http://doi.org/cdf2>.
- Gerson LB, Fidler JL, Cave DR, Leighton JA. ACG Clinical Guideline: Diagnosis and management of small bowel bleeding. *Am J Gastroenterol*. 2015;110(9):1265-87. <http://doi.org/f7wjzd>.
- Rastogi R. Intra-abdominal manifestations of von Recklinghausen's neurofibromatosis. *Saudi J Gastroenterol*. 2008;14(2):80-2. <http://doi.org/dmpk2k>.
- Kramer K, Hasel C, Aschoff AJ, Henne-Bruns D, Wuerl P. Multiple gastrointestinal stromal tumors and bilateral pheochromocytoma in neurofibromatosis. *World J Gastroenterol*. 2007;13(24):3384-7. <http://doi.org/cdf3>.
- Perea VD, Gregaory LJ. Neurofibromas of the stomach. Report of a case associated with von Recklinghausen's disease and review of the literature. *JAMA*. 1962;182(3):259-63. <http://doi.org/dwqb3n>.
- Hochberg FH, Dasilva AB, Galdabini J, Richardson EP. Gastrointestinal involvement in von Recklinghausen's neurofibromatosis. *Neurology*. 1974;24(12):1144-51.
- Koşucu P, Ahmetoğlu A, Cobanoğlu U, Dinç H, Ozdemir O, Gümele HR. Mesenteric involvement in neurofibromatosis type 1: CT and MRI findings in two cases. *Abdom Imaging*. 2003;28(6):822-6.
- Reynolds RM, Browning GG, Nawroz I, Campbell IW. Von Recklinghausen's neurofibromatosis: neurofibromatosis type 1. *Lancet*. 2003;361(9368):1552-4. <http://doi.org/bqszsp>.
- Rutgeerts P, Hendrickx H, Geboes K, Ponette E, Broeckaert L, Vantrappen G. Involvement of the upper digestive tract by systemic neurofibromatosis. *Gastrointest Endosc*. 1981;27(1):22-5. <http://doi.org/cprm43>.
- Selfa-Muñoz A, Ruiz-Escolano E, Martínez-Tirado P, López-Segura R del P, Sáez-Zafra A, Salmerón-Escobar FJ. Gastrointestinal bleeding secondary to intestinal neurofibromatosis. *Rev Esp Enferm Dig*. 2012;104(2):99-100.
- Westmoreland T, Williams PW, Brown KB, Sawaya DE, Nowicki MJ. Endoscopic-assisted laparoscopic surgical removal of a gastric neurofibroma in a child. *J Pediatr Surg Case Rep*. 2013;1(10):333-6. <http://doi.org/cdf5>.
- Martínez-Ordaz JL, Esmer-Sánchez DD, Suárez-Moreno R, Ruiz-Roque R, Blanco-Benavides R. Neurofibromatosis gastrointestinal. Una causa poco frecuente de cirugía abdominal. *Rev Gastroenterol Mex*. 2000;65(1):34-6.
- Gupta A, Cohen BH, Ruggieri P, Packer RJ, Phillips PC. Phase I study of thalidomide for the treatment of plexiform neurofibroma in neurofibromatosis 1. *Neurology*. 2003;60(1):130-2.
- Widemann BC, Babovic-Vuksanovic D, Dombi E, Wolters PL, Goldman S, Martin S, et al. Phase II trial of pirfenidone in children and young adults with neurofibromatosis type 1 and progressive plexiform neurofibromas. *Pediatr Blood Cancer*. 2014;61(9):1598-602. <http://doi.org/f6dxvc>.
- Robertson KA, Nalepa G, Yang FC, Bowers DC, Ho CY, Hutchins GD, et al. Imatinib mesylate for plexiform neurofibromas in patients with neurofibromatosis type 1: a phase 2 trial. *Lancet Oncol*. 2012;13(12):1218-24. <http://doi.org/f2f6zg>.
- Widemann BC, Dombi E, Gillespie A, Wolters PL, Belasco J, Goldman S, et al. Phase 2 randomized, flexible crossover, double-blinded, placebo controlled trial of the farnesyltransferase inhibitor tipifarnib in children and young adults with neurofibromatosis 1 and progressive plexiform neurofibromas. *Neuro Oncol*. 2014;16(5):707-18. <http://doi.org/f5x3ch>.