

## ARTÍCULO DE REFLEXIÓN

DOI: <http://dx.doi.org/10.15446/revfacmed.v65n1Sup.59726>

## Cuadro clínico del síndrome de apnea-hipopnea obstructiva del sueño (SAHOS)

*Clinical picture of obstructive sleep apnea-hypopnea syndrome (OSAHS)*

Recibido: 23/08/2016. Aceptado: 30/04/2017.

Sylvia Páez-Moya<sup>1</sup> • Karem Josefina Parejo-Gallardo<sup>2</sup>

<sup>1</sup> Clínica de Marly - Laboratorio de Sueño - Bogotá D.C. - Colombia.

<sup>2</sup> Fundación Clínica Shaio - Bogotá D.C. - Colombia.

Correspondencia: Karem Josefina Parejo-Gallardo. Diagonal 115A No. 70C-75, casa 12. Teléfono: +57 1 2533606. Bogotá D.C. Colombia. Correo electrónico: [karemparejo@gmail.com](mailto:karemparejo@gmail.com).

### | Resumen |

El pilar para el diagnóstico del síndrome de apnea-hipopnea obstructiva del sueño (SAHOS) es el cuadro clínico obtenido mediante una historia clínica detallada. Los síntomas son referidos por el paciente o su compañero de cama y se pueden dar durante el sueño o la vigilia; estos últimos se presentan como consecuencia del trastorno del sueño. Los síntomas son consecuencia de la obstrucción de la vía aérea superior, de la hipoxia intermitente o de la fragmentación repetida del sueño.

Para el diagnóstico de SAHOS, se deben tener en cuenta los factores agravantes, las comorbilidades, los antecedentes familiares, el examen físico, la obtención de medidas antropométricas, los signos vitales y los hallazgos anatómicos estructurales asociados con este síndrome o con alteraciones congénitas que lo predispongan. Tener conocimiento de estos aspectos clínicos es fundamental para alcanzar una buena aproximación a su diagnóstico.

**Palabras clave:** Signos y síntomas; Examen físico; Diagnóstico (DeCS).

.....  
**Páez-Moya S, Parejo-Gallardo KF.** Cuadro clínico del síndrome de apnea-hipopnea obstructiva del sueño (SAHOS). Rev. Fac. Med. 2017;65:S29-37. Spanish. doi: <http://dx.doi.org/10.15446/revfacmed.v65n1Sup.59726>.

### | Abstract |

The baseline for the diagnosis of obstructive sleep apnea-hypopnea syndrome (OSAHS) is the clinical picture obtained through a detailed clinical history. The symptoms are referred by the patients or their bed partners, can occur during sleep or wakefulness, and are a consequence of sleep disorders. Upper airway obstruction, intermittent hypoxia, or repeated sleep fragmentation are the cause of the symptoms.

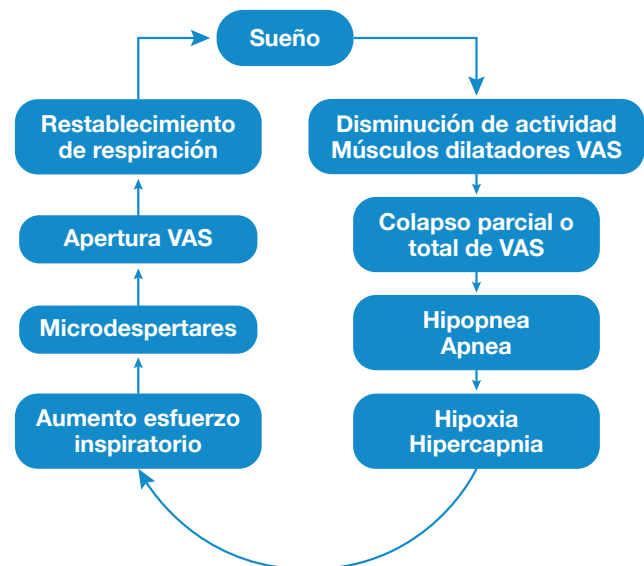
For the diagnosis of OSAHS, aggravating factors, comorbidities, family history, physical examination, anthropometric measurements, vital signs and structural anatomical findings associated with this syndrome or with predisposing congenital abnormalities should be taken into account. Knowing these clinical aspects is fundamental to reach a good approximation to diagnosis.

**Keywords:** Signs and Symptoms; Physical Examination; Diagnosis (MeSH).

.....  
**Páez-Moya S, Parejo-Gallardo KF.** [Clinical picture of obstructive sleep apnea-hypopnea syndrome (OSAHS)]. Rev. Fac. Med. 2017;65:S29-37. Spanish. doi: <http://dx.doi.org/10.15446/revfacmed.v65n1Sup.59726>.

### Introducción

Entendiendo el síndrome de apnea-hipopnea obstructiva del sueño (SAHOS) como la obstrucción repetida de la faringe durante el sueño, que causa desaturaciones de oxígeno o microdespertares, las manifestaciones clínicas se derivan en su mayoría de dos aspectos: por un lado de la obstrucción y la hipoxemia intermitente y por el otro de los microdespertares (Figura 1).



**Figura 1.** Fisiopatología del síndrome de apnea-hipopnea obstructiva del sueño. VAS: vía aérea superior. Fuente: Elaboración propia.

La hipoxia intermitente es un factor importante para determinar algunos de los síntomas y las alteraciones cardiovasculares del SAHOS; la fragmentación repetida de sueño es responsable de la alteración de la arquitectura normal del sueño, la somnolencia diurna excesiva (SDE) y los cambios cognitivos y asociados. El interrogatorio al paciente es tan importante como el interrogatorio al compañero de cama, quien es testigo de algunas de las manifestaciones clínicas (1).

## Desarrollo

### Síntomas y signos durante el sueño

El ronquido es uno de los síntomas más frecuentes, su sonido se produce por la vibración de los tejidos flexibles de la vía aérea superior (VAS) al paso del aire. El ronquido en SAHOS puede ser muy fuerte y perturbador, alterna con intervalos de silencio y finaliza con un jadeo enérgico que refleja el restablecimiento de la respiración (2,3). La intensidad del ronquido aumenta con el incremento de peso y con la ingesta de alcohol o de depresores del sistema nervioso central (SNC). Aunque es un síntoma cardinal, su ausencia no descarta la presencia de SAHOS. Se debe tratar de diferenciar del ronquido simple, el cual es continuo, de amplitud igual en cada ciclo y que no plantea problemas al paciente (4).

Cerca del 75% de los compañeros de cama observan episodios de pausas respiratorias —apneas— durante el sueño; esto les causa preocupación y, con frecuencia, despiertan al paciente por miedo a que persista en apnea (5). Por lo general, la pausa respiratoria termina en un sonido fuerte, jadeo, vocalización o, incluso, un movimiento que denota el corto despertar y que continúa con ronquido. Este despertar puede pasar desapercibido al paciente, pero 18-31% de estos refieren despertar con sensación de asfixia o disnea (6). Algunos pacientes refieren múltiples despertares durante el sueño, sin tener clara la causa, y con frecuencia se quejan de insomnio o sueño no reparador.

Cerca del 50% de los pacientes refieren sueño intranquilo con mucho movimiento y diaforesis (6); esto también es referido por el compañero de cama. La nicturia es otro síntoma frecuente, el 28% de pacientes refieren levantarse al baño entre 4 y 7 veces (6,7). La enuresis se ha reportado de forma menos frecuente.

El paciente puede referir síntomas sugestivos de reflujo gastroesofágico (RGE). El esfuerzo inspiratorio durante la obstrucción de la VAS lleva a incremento de la presión intratorácica negativa, lo que aumenta el gradiente de presión entre la presión intraabdominal y la intratorácica favoreciendo el movimiento del contenido gástrico hacia el esófago (8). Otros síntomas referidos son boca seca, babeo y bruxismo (9) (Tabla 1).

**Tabla 1.** Síntomas del síndrome de apnea-hipopnea obstructiva del sueño.

Nocturnos	Diurnos
Ronquido	Somnolencia diurna
Apneas observadas	Sueño no reparador
Despertar con asfixia	Cansancio
Movimientos	Fatiga
Despertares frecuentes	Cefalea
Diaforesis	Irritabilidad
Nicturia	Depresión
Sueño agitado	Dificultad en la concentración
Insomnio	Pérdida de memoria
Reflujo gastroesofágico	Disminución de la libido

Fuente: Elaboración propia.

### Síntomas diurnos

Entre los síntomas diurnos está la SDE —el síntoma más frecuente reportado en SAHOS—, que se define como la tendencia a dormirse en situaciones inapropiadas independiente de haber dormido las horas adecuadas. Como es un síntoma subjetivo, su cuantificación es difícil, por lo cual se han usado mediciones subjetivas y objetivas.

En cuanto a las mediciones subjetivas de la SDE, se han usado diferentes escalas, siendo la más común la Escala de Somnolencia de Epworth (10), una clasificación de autoaplicación, rápida —toma menos de cinco minutos en llenarse—, usada a nivel mundial y validada en español, en la cual se hacen ocho preguntas que evalúan la probabilidad de dormirse en diferentes situaciones con respuestas que se puntúan de 0 a 3 —ninguna probabilidad: 0, severa probabilidad: 3— (Tabla 2) y donde se considera somnolencia el puntaje total mayor a 10 al responder a la pregunta ¿qué tan probable es que usted se sienta somnoliento o se duerma en las siguientes situaciones? (11). Este instrumento es de utilidad en la aproximación diagnóstica y en el seguimiento.

**Tabla 2.** Escala de Epworth.

¿Qué tan probable es que usted se sienta somnoliento o se duerma en las siguientes situaciones?	0: nunca me quedo dormido	1: escasa probabilidad de quedarme dormido	2: moderada probabilidad de quedarme dormido	3: alta probabilidad de quedarme dormido
Sentado leyendo				
Mirando TV				
Sentado e inactivo en un lugar público				
Como pasajero en un carro durante una hora de marcha continua				
Acostado, descansando en la tarde				
Sentado y conversando con alguien				
Sentado, tranquilo, después de un almuerzo sin alcohol				
En un carro, mientras se detiene unos minutos en un trancón				
Total				

Fuente: (11).

Otros investigadores han sugerido clasificar la somnolencia diurna en leve, moderada o severa de acuerdo a las circunstancias en la cual se presente (12). Así, es leve cuando presenta episodios infrecuentes de somnolencia diurna que ocurren en situaciones pasivas —viendo televisión, leyendo, viajando como pasajero, etc.— y tienen poca repercusión sobre las actividades de la vida diaria; moderada cuando los episodios de somnolencia ocurren, por lo general, en situaciones que requieren cierto grado de atención —conciertos, teatros, reuniones, etc.— y producen algún impacto en las actividades de la vida diaria, y grave cuando los episodios son diarios, en situaciones francamente activas —hablando, comiendo, paseando, etc.— y alteran de forma importante las actividades habituales.

Con respecto a las mediciones objetivas de la SDE, se han desarrollado pruebas tendientes a cuantificarla tales como el Test de Múltiples Latencias de Sueño (TMLS) (13), el Test de Mantenimiento de la Vigilia (14) y el Test de Vigilancia Múltiple (15).

Hay que tener en cuenta que la SDE es frecuente en la población general y tiene muchas causas. Se debe hacer una evaluación cuidadosa de este síntoma, descartando otras posibles causas, y evaluar la presencia de otros síntomas que se observan en pacientes con SAHOS (16).

En asocio a la SDE está el mayor riesgo de accidentalidad: los pacientes con SAHOS tienen entre 7 y 10 veces más riesgo de tener un accidente de tránsito que la población general y están más expuestos a presentar accidentes laborales y domésticos (17,18).

Algunos pacientes no refieren SDE sino fatiga y cansancio diurno, otros refieren cambios cognitivos como alteraciones en concentración, atención, memoria o en el juicio, afectando la toma de decisiones y el desempeño laboral y social. En general, se encuentra deficiencia en la memoria verbal más que en la memoria no verbal. Se han descrito alteraciones en organización espacial, coordinación motora, atención y coeficiente intelectual verbal.

El tratamiento del SAHOS ha mostrado mejoría en flexibilidad mental, vigilancia y algunas pruebas de función cognitiva. La SDE es uno de los determinantes de estas alteraciones y no es claro por qué algunos pacientes son más susceptibles que otros a desarrollar cambios cognitivos; puede haber una predisposición genética (19-22).

Se pueden ver cambios emocionales o de personalidad como agresividad, irritabilidad, ansiedad y depresión (23); el manejo con presión positiva sobre la vía aérea (PAP) mejora los síntomas de depresión y fatiga. En sujetos con depresión, la SDE debe alertar la posibilidad de un SAHOS concomitante, pues una tercera parte de los pacientes tiene disminución de la libido o impotencia que mejora con tratamiento (24); el 75% de quienes reportan disfunción eréctil tienen mejoría después de manejo con el dispositivo presión positiva continua en la vía aérea (CPAP) (25).

Un estudio señaló al SAHOS como la causa más frecuente de cefalea nocturna o del despertar, el cual se reporta en un 30-50% y se controla con el tratamiento (6,26).

Los síntomas diurnos del SAHOS (Tabla 1) tienen repercusión sobre la calidad de vida de estos pacientes, aspecto que se ha evaluado con escalas como *Sickness Impact Profile* (SIP), *Medical Outcome Study 36-Item Short Form Health Survey* (SF-36), *Nottingham Health Profile* (NHP), *Sleep apnea Quality of life index*, entre otras (27).

Se ha encontrado que los pacientes con SAHOS moderado, en comparación con grupos control, tienen mayor compromiso en alertabilidad, calidad de sueño, capacidad de recreación, desempeño laboral, menor función social, limitación funcional de origen emocional y físico, menor sentimiento de bienestar, así como menor adaptación a su ambiente social y doméstico (28,29). También se ha demostrado que algunas de estas variables mejoran en los pacientes que reciben tratamiento con CPAP (30).

Vale la pena mencionar un grupo de pacientes con trastorno respiratorio de sueño dado por resistencia en la VAS, acompañado de microdespertares y poca o ninguna desaturación, en el que se encuentran síntomas como fatiga diurna, cansancio, cefalea matutina, mialgias (31,32) y, con frecuencia, insomnio.

Al comparar hombres con mujeres, Shepertycky *et al.* (33) encontraron que las mujeres referían como síntoma principal insomnio (OR=4.20; IC95%: 1.54-14.26), historia de depresión (OR=4.6; IC95%: 1.71-15.49) e historia de enfermedad tiroidea (OR=5.6; IC95%: 2.14-18.57). Del mismo modo, Guilleminault *et al.* (34) mostraron mayor grado de aislamiento social y depresión en mujeres. Estos hallazgos alertaron que la presentación clínica puede diferir en mujeres y que se debe prestar atención a tales aspectos en la historia clínica.

La presencia de otras alteraciones sistémicas en asociación directa con el SAHOS debe alertar su diagnóstico. Así, el Comité Nacional Americano para la Prevención, Detección, Evaluación y Tratamiento de la Hipertensión Arterial reconoce por primera vez, en el 2003, la importancia de descartar un SAHOS en casos de hipertensión arterial resistente (35) y la incluyen como una causa identificable de esta (36). Del mismo modo, otras alteraciones cardiocerebrovasculares —evento cerebrovascular, isquemia miocárdica, hipertensión pulmonar, fibrilación auricular y otras arritmias— se pueden asociar con SAHOS (37), por lo que, ante su presencia, se debe indagar la posibilidad de un trastorno respiratorio de sueño concomitante.

La clínica es la primera aproximación al diagnóstico de SAHOS y la presencia de síntomas relevantes es el pilar para sustentar su estudio y diagnóstico. Vale la pena anotar que la sensibilidad y especificidad de los síntomas pueden ser bajas (60% y 63%, respectivamente) (38). La presencia de ronquido fuerte con observación de apneas por el compañero de cama, el sueño no reparador y la SDE son los síntomas cardinales en sujetos con SAHOS, por lo que su presencia debe hacer sospechar su diagnóstico y es indicación para hacer un estudio de sueño que lo confirme (39,40).

### Examen físico (signos)

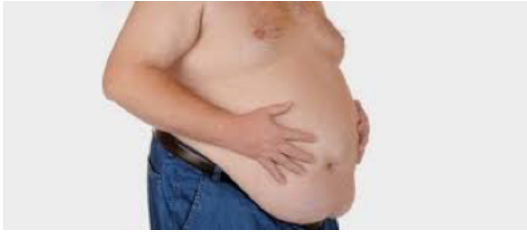A cualquier paciente con sospecha de SAHOS se le debe realizar una cuidadosa historia clínica con especial atención en la aparición y progresión de síntomas diurnos y nocturnos, los factores agravantes, las comorbilidades y los antecedentes familiares de síntomas similares (41).

Después de la obtención de la historia clínica, el médico debe realizar el examen físico que comienza con la observación; en los pacientes con síntomas relacionados con el sueño se debe realizar medición de peso, talla, índice de masa corporal (IMC), circunferencia del cuello, presión arterial y frecuencia cardíaca. En el examen general es importante la auscultación de anomalías cardíacas o respiratorias y la identificación de edema periférico; además, según la historia del paciente, se debe realizar un examen neurológico.

El SAHOS está relacionado con múltiples factores anatómicos que van desde la obesidad hasta las alteraciones en la formación de las estructuras faciales y la dentición. A continuación se describen los principales signos y se ilustran los hallazgos característicos de la exploración física de estos pacientes.

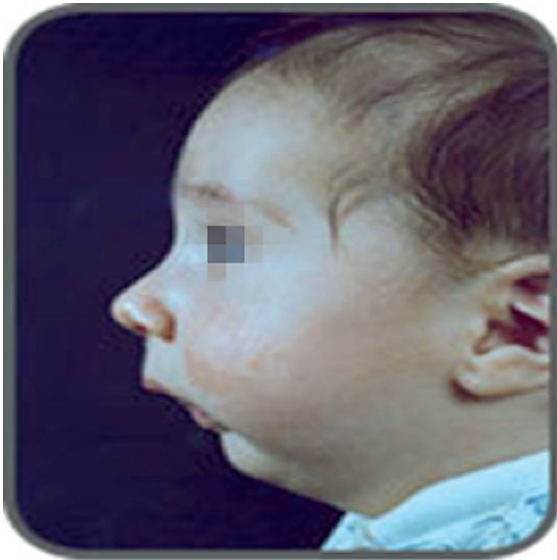Los principales factores de riesgo anatómico del SAHOS son la obesidad, reflejada en el IMC elevado, y el aumento de la circunferencia del cuello; su asociación aumenta la prevalencia de la enfermedad del 20% al 40% (42). La obesidad y, en particular, la adiposidad de tipo central son factores de riesgo significativos para SAHOS (Figura 2). El aumento de grasa en el cuello aumenta la colapsabilidad de la faringe a través de la compresión mecánica de los tejidos blandos faríngeos y produce disminución del volumen pulmonar; además, a través de las proteínas de señalización —adipoquinas— que actúan sobre el SNC se puede alterar el control de la vía aérea neuromuscular (43). La apnea de sueño puede predisponer a las personas de forma independiente al empeoramiento de la obesidad como resultado de la privación del sueño, la SDE y el metabolismo alterado (44).

Sin embargo, muchos pacientes con SAHOS no son obesos, pero pueden exhibir un espacio aéreo orofaríngeo reducido, retrognatia o micrognatia (46). En contraste, la apnea central del sueño por lo general se presenta con anomalías que reflejan un esfuerzo respiratorio deteriorado, incluyendo signos de insuficiencia cardíaca, de enfermedad del SNC o de enfermedad neuromuscular. La hipoventilación puede ser secundaria a la obesidad, pero también puede reflejar enfermedad pulmonar o trastornos neuromusculares y de la pared torácica.

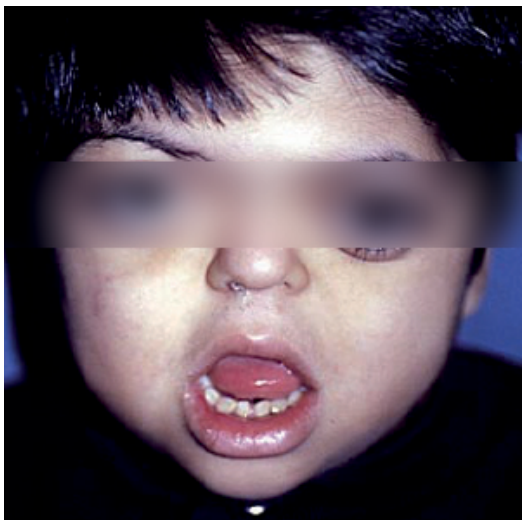

**Figura 2.** Obesidad central en síndrome de apnea-hipopnea obstructiva del sueño. Fuente: (45).

El examen de la cabeza y el cuello es particularmente importante en pacientes con sospecha de apnea obstructiva del sueño. La hipoplasia mandibular, la craneosinostosis, la retrognatia y otras anomalías craneofaciales pueden indicar la presencia de síndrome de Pierre Robin (Figura 3), síndrome de Treacher Collins, enfermedad de Crouzon (Figura 4), acondroplasia u otros trastornos óseos que se asocian con una mayor incidencia de trastornos respiratorios durante el sueño (47).



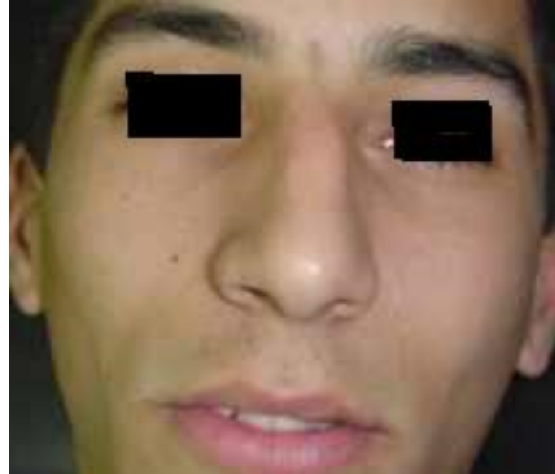**Figura 3.** Micrognatia en un niño con síndrome de Pierre Robin. Fuente: (48).



**Figura 4.** Micrognatia en un niño con Enfermedad de Crouzon. Fuente: (49).

El examen del cuello puede revelar un agrandamiento de la tiroides o infiltración grasa prominente, lo que sugiere la posibilidad de exceso de tejido adiposo retrofaringeo. El aumento de la circunferencia del cuello debe ser medido en el borde superior de la membrana cricotiroides. Una circunferencia del cuello >40cm (15.7 pulgadas) ha demostrado ser predictiva de SAHOS con sensibilidad del 61% y especificidad del 93%, independiente del sexo (50).

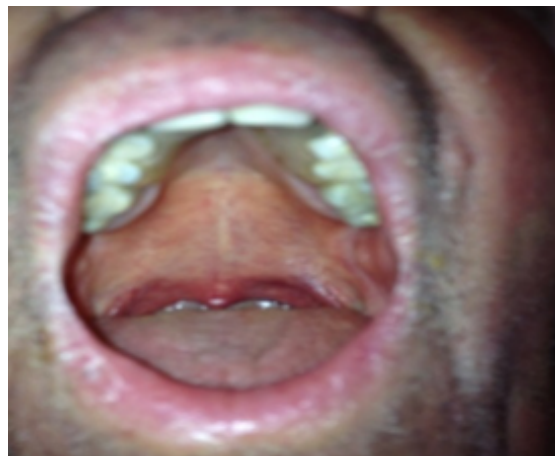El examen de la vía aérea nasal se debe concentrar en anomalías anatómicas que puedan contribuir a la obstrucción nasal. El edema de la mucosa de los cornetes en pacientes con alergias o desviación del tabique nasal (Figura 5) después de un trauma puede comprometer la permeabilidad nasal y predisponer al paciente a SAHOS. Otras anomalías pueden ser congénitas, infecciosas o neoplásicas.



**Figura 5.** Desviación nasal. Fuente: (51).

El examen de la vía aérea nasal debe incluir una evaluación de, por un lado, la simetría de las fosas nasales y la válvula nasal y, por el otro, de la anatomía del tabique nasal y los cornetes nasales. Una evaluación de flujo de aire nasal se puede lograr pidiendo al paciente que presione el dedo índice en la fosa nasal izquierda y tome una inhalación profunda por el lado derecho, lo que también se debe repetir en el lado opuesto (47).

Otros hallazgos orofaríngeos sugestivos de SAHOS incluyen paladar blando redundante; úvula alargada; edema y eritema de los pilares periamigdalinos; úvula, paladar blando u orofaringe posterior, así como paladar duro estrecho y arco alto (Figura 6) (50).

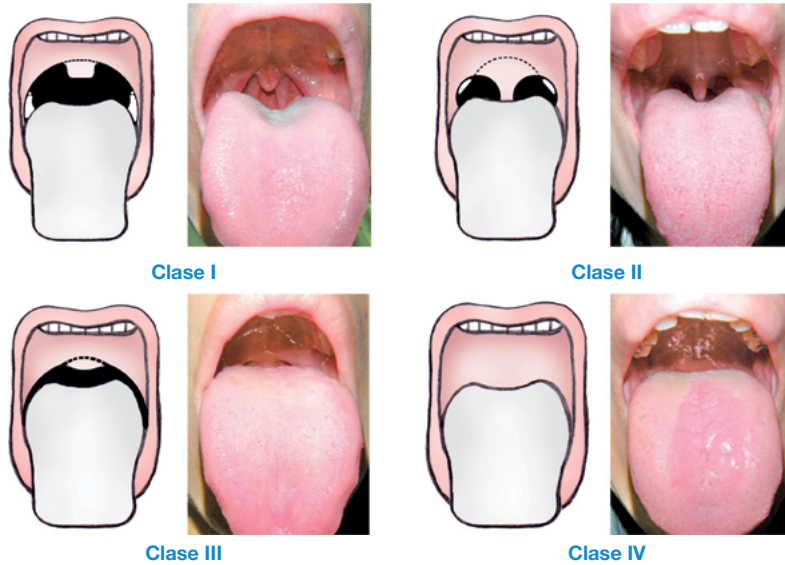


**Figura 6.** Paladar ojival, dientes apiñados. Fuente: Archivo personal de la autora KJPG.

En el examen de la faringe hay dos clasificaciones bien establecidas para determinar la relación entre lengua y faringe: la clasificación Mallampati (48) —descrita por primera vez como un método usado por anesthesiólogos para predecir la intubación traqueal difícil—, que describe en principio tres categorías que después se modifican a cuatro con la lengua protruida, y la clasificación de Friedman, que identifica indicadores de pronóstico para la cirugía

exitosa de SAHOS, combina la posición de la lengua con el tamaño amigdalino y utiliza las mismas cuatro categorías, pero es hecha con la lengua en reposo (49).

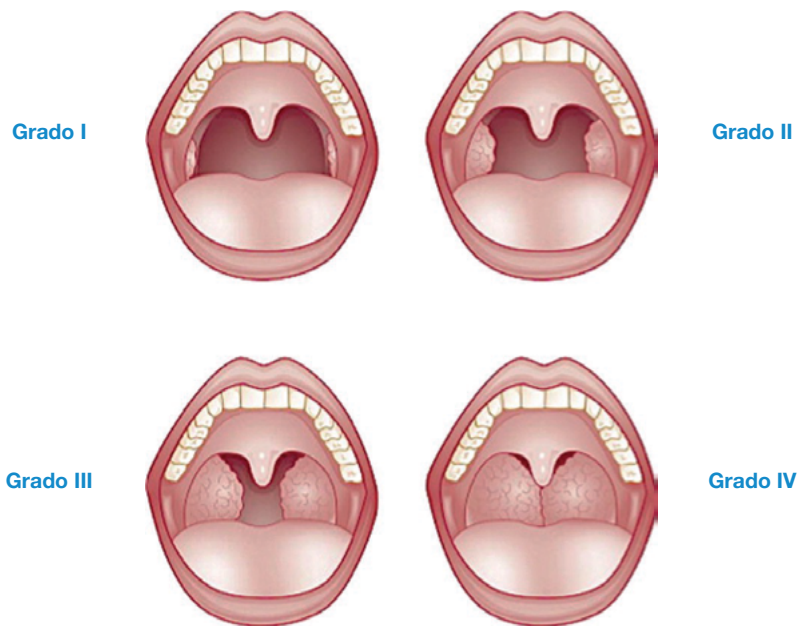
La clasificación de Mallampati se subdivide en: clase I, paladar blando, úvula y pilares anteriores y posteriores visibles; clase II, paladar blando y úvula visibles; clase III, paladar blando y solo la base de la úvula visible, y clase IV, paladar blando no visible (Figura 7).



**Figura 7.** Clasificación de Mallampati modificada. Fuente: (52).

El agrandamiento de las amígdalas y las adenoides es una de las principales causas de obstrucción de las vías respiratorias y apnea del sueño en los niños, pero una minoría de los adultos también pueden tener aumento de estas estructuras (53). Las adenoides no se pueden visualizar en un examen físico de rutina y el examen de amígdalas puede requerir el uso de un depresor de lengua. El tamaño

amigdalino se califica en una escala de 1 a 4 (Figura 8) con base en el grado de hipertrofia: grado I, amígdalas están dentro de la fosa lateral y los pilares posteriores; grado II, amígdalas ocupan 25% de la orofaringe; grado III, amígdalas ocupan 50% de la orofaringe, y grado IV, amígdalas ocupan al menos el 75% de la orofaringe y casi se reúnen en la línea media.

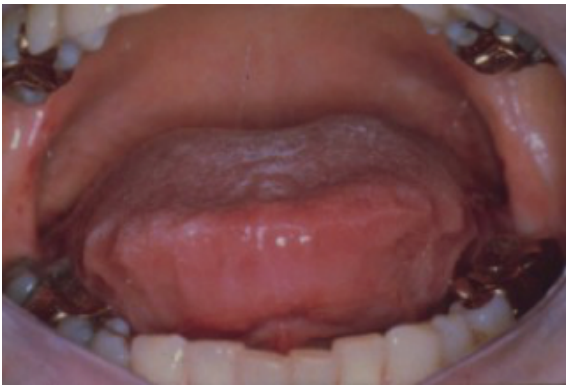

**Figura 8.** Clasificación del tamaño de las amígdalas. Fuente: (54).

La morfología facial del paciente debe ser evaluada para las características del síndrome de cara larga (53), que incluye oscurecimiento infraorbitario, respiración por la boca, tercio medio facial alargado y atrofiado.

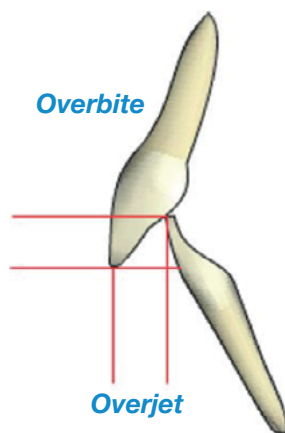
Para evaluar retrognatia se coloca la cabeza del paciente en una posición neutral y se traza una línea virtual desde el borde del labio inferior hasta la barbilla. Si la prominencia anterior del mentón es de 2mm o más detrás de la línea virtual, se sugiere retrognatia. Esta se puede detectar casi siempre mediante la observación del paciente desde el lado.

Mediciones cefalométricas revelan que los sujetos con SAHOS tienen cambios significativos en el tamaño y la posición del paladar blando y la úvula; en el volumen y la posición de la lengua; en la posición del hioides, y en la protuberancia maxilomandibular en comparación con los controles. La retrognatia mandibular y micrognatia (Figura 2 y 3) hacen que la lengua descansa en una posición más superior y posterior, con incidencia sobre la VAS. Una lengua festoneada (Figura 9) puede acompañar la micrognatia. Los hombres con retrognatia o micrognatia se pueden dejar crecer la barba para compensar esta variante anatómica. Dientes apiñados de forma horizontal con dientes inferiores excesivamente posteriores a los superiores (*overjet*) a menudo acompañan la retrognatia o micrognatia.



**Figura 9.** Lengua festoneada en un paciente con síndrome de apnea-hipopnea obstructiva del sueño y amiloidosis. Fuente: Archivo personal de la autora KJPG.

La evaluación de la dentición anterior y posterior del paciente también puede revelar hallazgos anatómicos que predisponen al SAHOS. Dos aspectos a tener en cuenta en la evaluación de la dentición anterior son el sobreavance—*overjet*— y la sobremordida—*overbite*— (Figura 10).



**Figura 10.** Evaluación de la posición de los dientes. Fuente: (53).

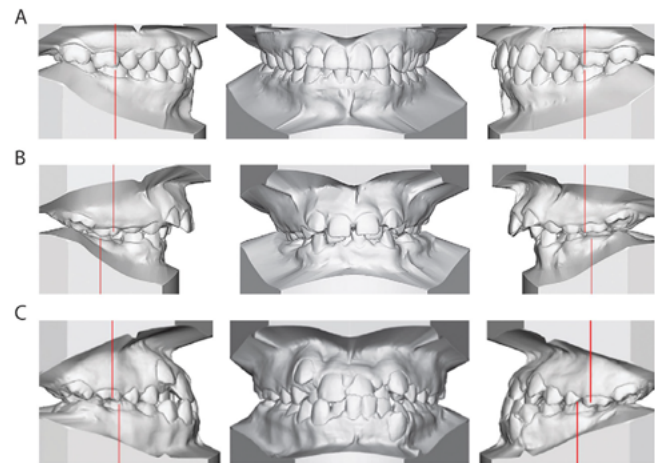
El *overjet* es la distancia horizontal entre el incisivo central superior y la superficie bucal del correspondiente diente inferior y el *overbite* es la distancia vertical entre estos dos puntos. Estas medidas se dan en milímetros.

En 1899, Edward Angle desarrolla una clasificación de la oclusión usada para describir la posición del primer molar en los arcos maxilares y mandibulares (55) (Figura 11); el autor considera a este primer molar como inamovible por estar insertado en el maxilar superior y, por tanto, en el cráneo. De esta manera, las maloclusiones están definidas por alteraciones en la posición de la mandíbula. Esta clasificación, pese a tener varias limitaciones, es muy utilizada hasta el día de hoy debido a su simpleza y se subdivide en tres clases:

*Clase I:* la cúspide mesiobucal del primer molar superior ocluye en el surco mesiobucal del primer molar inferior, logrando una relación normal (Figura 11A).

*Clase II:* el primer molar inferior está más distal en relación al superior, por lo tanto, la mandíbula está retraída. Se divide en dos subgrupos: clase II-a, en la que los dientes anterosuperiores se encuentran desviados hacia el frente—protrusión dentaria, *overjet* aumentado—, generando un síndrome de “cara larga”, y clase II-b, en la que los dientes anteriores superiores e inferiores se encuentran retraídos y la mordida es profunda—mordida cubierta— (Figura 11B).

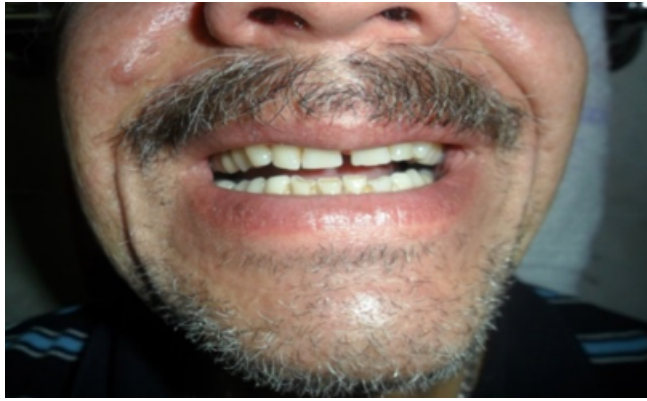*Clase III:* el primer molar inferior está más mesial en relación con el superior, por lo que la mandíbula está hacia adelante. Los incisivos superiores pueden coincidir con los inferiores—mordida *vis à vis*— o estar protruidos, generando una mordida invertida anterior y un síndrome de “cara corta” (Figura 11C).



**Figura 11.** Clasificación de la maloclusión según Angle. Fuente: (55).

Las diferencias raciales en las propiedades cefalométricas pueden jugar un papel importante al conferir riesgo de SAHOS en la ausencia de obesidad: una mandíbula más retroposicionada se asocia con mayor severidad del síndrome en pacientes chinos (56), mientras que la micrognatia es un factor de riesgo importante en pacientes japoneses (57).

Con frecuencia, los niños y adultos con síndrome de Down tienen apnea del sueño, tal vez relacionado con una combinación de anomalías craneofaciales y macroglosia. Los pacientes con síndrome de resistencia aumentada de la vía aérea superior (RAVAS) pueden presentar desgaste anormal de los dientes generado por bruxismo (Figura 12); los niños con bruxismo tienen un paladar mucho más largo y más alto en el plano sagital y arcos dentales más grandes en comparación con niños sin bruxismo (50).



**Figura 12.** Bruxismo con desgaste anormal de los dientes inferiores.  
Fuente: Archivo personal de la autora KJPG.

En el examen cardiopulmonar se debe detectar la presencia de insuficiencia cardíaca congestiva, que indica una alta probabilidad de apnea del sueño. La enfermedad pulmonar obstructiva crónica y el asma también se observan en asociación con SAHOS. La auscultación del tórax puede revelar sibilancias espiratorias en pacientes con ataques de asma nocturna. Anomalías torácicas como la cifoescoliosis pueden comprometer la capacidad ventilatoria, lo que lleva a la hipoventilación nocturna y dificultad para respirar.

Los pacientes con SAHOS severo pueden tener signos de insuficiencia cardíaca derecha, incluyendo hepatomegalia, ascitis y edema de miembros inferiores (58). Las complicaciones cardíacas de los trastornos respiratorios durante el sueño se pueden sospechar por un impulso cardíaco en el borde esternal izquierdo (como consecuencia del aumento del tamaño del ventrículo derecho) o en el segundo espacio intercostal izquierdo al lado del esternón (como consecuencia de la hipertensión pulmonar). La auscultación puede revelar un segundo ruido reforzado y un cuarto ruido cardíaco —galope— prominente, procedente del ventrículo derecho agrandado, y soplos correspondientes a insuficiencia de la válvula pulmonar o tricúspide.

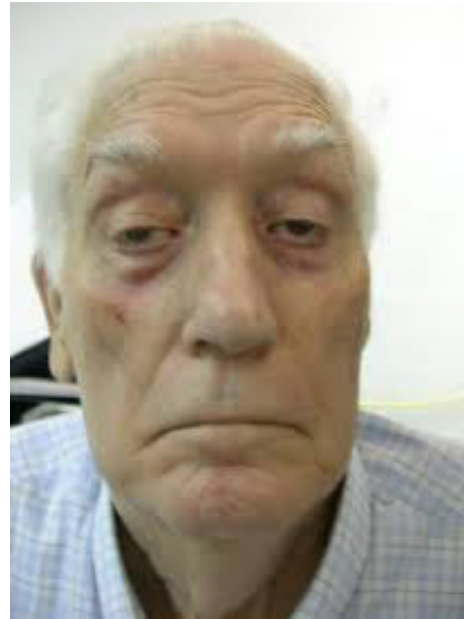En la exploración abdominal, la hepatomegalia puede sugerir que el abuso de alcohol está contribuyendo al SAHOS por hipotonía de los músculos de la lengua o de los dilatadores de la VAS, o que hace parte, junto con otros hallazgos, de una insuficiencia cardíaca congestiva. El examen de las extremidades puede revelar edema que acompaña a la insuficiencia cardíaca.

El examen neurológico puede alertar acerca de enfermedades asociadas con apnea obstructiva o central del sueño y los síndromes de hipoventilación. Signos evidentes de enfermedad neuromuscular en el examen físico pueden indicar estos síndromes, p. ej., fasciculaciones de la mano o de la lengua y atrofia muscular progresiva podrían revelar esclerosis lateral amiotrófica. En esta entidad es común la disfunción del nervio frénico, lo que genera parálisis diafragmática con hipoventilación importante durante el sueño REM (rapid eye movement).

Además, puede coexistir SAHOS en la esclerosis lateral amiotrófica con compromiso bulbar (59). En la poliomielitis se puede observar debilidad de los músculos accesorios toracoabdominales o respiratorios, a menudo con cifoescoliosis. El síndrome pospolio, las distrofias musculares, la miastenia gravis y las miopatías metabólicas también se pueden manifestar con debilidad de la musculatura de la pared torácica y la debilidad del diafragma. La miastenia gravis también puede implicar debilidad de las estructuras faciales, lo que predispone a SAHOS.

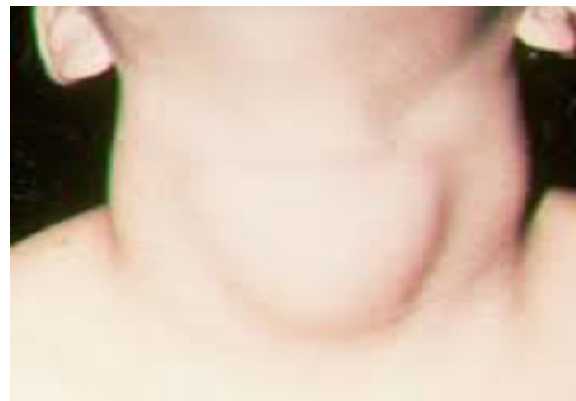En la distrofia miotónica y distrofia muscular pueden ocurrir anomalías craneofaciales (Figura 13). En la distrofia muscular de

Duchenne también puede haber macroglosia. Además, la obesidad —por ejemplo, por el uso de esteroides o inactividad— también puede contribuir a SAHOS en enfermedad neuromuscular.



**Figura 13.** Distrofia muscular oculofaríngea, debilidad facial y bulbar.  
Fuente: (60).

La apnea del sueño también se asocia con endocrinopatías como el hipotiroidismo y la acromegalia (44). El hipotiroidismo con presencia de mixedema, la miopatía orofaríngea, el edema de las vías respiratorias y la obesidad predisponen a los pacientes al colapso de la VAS y la obstrucción. La acromegalia produce el crecimiento de los huesos craneofaciales, la macroglosia y el engrosamiento y ampliación de la región laríngea, factores que pueden contribuir a la obstrucción de la VAS. El bocio (Figura 14) —que se asocia con hipotiroidismo, aun en un estado eutiroideo (44)— también puede contribuir a SAHOS.



**Figura 14.** Bocio.  
Fuente: (61).

Otras condiciones que contribuyen al estrechamiento de las VAS incluyen enfermedades de depósito, tales como mucopolisacaridosis y amiloidosis (59).

### Conflicto de intereses

Ninguno declarado por los autores.

## Financiación

Ninguna declarada por los autores.

## Agradecimientos

A la Asociación Colombiana de Medicina Interna (ACMI® - Médicos para adultos), la Asociación Colombiana de Neurología (ACN) y la Asociación Colombiana de Sociedades Científicas (ACSC) por permitir a los autores usar sus instalaciones como lugar de reunión de trabajo.

## Referencias

1. Cales A, Kadioux J, Bixler EU, Soldatos CR, Vela-Bueno A, Misoul CA, Locke TW. Severe obstructive sleep apnea. Onset, clinical course and characteristics. *J Chron Dis*. 1985;38(5):419-25. <http://doi.org/cz723s>.
2. Grupo español de sueño. Definición y concepto, fisiopatología, clínica y exploración del SAHOS. *Arch Bronconeumol*. 2005;41(Suppl 4):12-29. <http://doi.org/cwdf6z>.
3. Lugaresi E, Cirignotta F, Montagna P. Snoring: pathogenic, clinical and therapeutic aspects. In: Kryger MH, Roth T, Dement W-C, editors. Principles and practice of sleep medicine. Philadelphia: Saunders WB; 1989. p. 494-500.
4. Powell NB, Riley RW. A surgical protocol for sleep disordered breathing. *Oral Maxillofac Surg Clin North Am*. 1995;7:345-56.
5. Fenton ME, Heathcote K, Bryce R, Skomro R, Reid JK, Gjevre J, Cotton D. The utility of the elbow sign in the diagnosis of OSA. *Chest*. 2014;145(3):518-24. <http://doi.org/bnkk>.
6. Cruz IA, Drummond M, Winck JC. Obstructive sleep apnea symptoms beyond sleepiness and snoring: effects of nasal APAP therapy. *Sleep Breath*. 2012;16(2):361-6. <http://doi.org/dbkmrq>.
7. Hajduk IA, Strollo PJ, Jasani RR, Atwood CW Jr, Houck PR, Sanders MH. Prevalence and prediction of nocturia in obstructive sleep apnea hypopnea syndrome, a prospective study. *Sleep*. 2003;26(1):61-4.
8. Kuribayashi S, Kusano M, Kawamura O, Shimoyama Y, Maeda M, Hisada T, et al. Mechanism of gastroesophageal reflux in patients with obstructive sleep apnea syndrome. *Neurogastroenterol Motil*. 2010;22(6):611-17. <http://doi.org/czqksm>.
9. Ohayon MM, Li KK, Gulleminault C. Risk factors for sleep bruxism in the general population. *Chest*. 2001;119(1):53-61. <http://doi.org/dxt7cg>.
10. Johns MW. A new method for measuring daytime sleepiness: The Epworth Sleepiness Scale. *Sleep*. 1991;14(6):540-5.
11. Chica-Urzola H, Escobar-Cordoba F, Eslava-Schmalbach J. Validación de la Escala de Somnolencia de Epworth. *Rev Salud Pública (Bogotá)*. 2007;9(4):558-67. <http://doi.org/cpnqz>.
12. Strohl KP, Redline S. Recognition of obstructive sleep apnea. *Am J Respir Crit Care Med*. 1996;154(2 Pt 1):279-89. <http://doi.org/bnkm>.
13. Dement WC, Mitler MM, Roth T, Westbrook PR, Keenan S. Guidelines for the Multiple Sleep Latency Test: a standard measure of sleepiness. *Sleep*. 1986;9(4):519-24.
14. Doghramji K, Mitler M, Sangal R, Shapiro C, Taylor S, Walsleben J, et al. A normative study of the maintenance of wakefulness test [MWT]. *Electroencephalogr Clin Neurophysiol*. 1997;103(5):554-62. <http://doi.org/b9228v>.
15. Hirskowitz M, De La Cueva L, Hernan JH. The multiple vigilance test. *Behav Res Meth Instr Comp*. 1993;25:272-5. <http://doi.org/dckbjm>.
16. Puertas FJ, Seguret F, Dauvilliers Y, Carlander B, Billiard M. Reliability of Clinical impression in the differential diagnosis of disorders of Excessive Daytime Sleepiness (EDS). *Sleep*. 2003;26(Suppl):A365.
17. Phillip P, Sagaspe P, Taillard J, Chaumet G, Bayon V, Coste O, et al. Maintenance of wakefulness test, obstructive sleep apnea syndrome and driving risk. *Ann Neurol*. 2008;64(4):410-16. <http://doi.org/bbzck7>.
18. Ward KL, Hillman DR, James A, Bremner AP, Simpson L, Cooper MN, et al. Excessive daytime sleepiness increases the risk of motor vehicle crash in obstructive sleep apnea. *J Clin Sleep Med*. 2013;9(10):1013-21. <http://doi.org/bnkn>.
19. Hoth KF, Zimmerman ME, Meschede KA, Arnedt JT, Aloia MS. Obstructive sleep apnea: impact of hypoxemia on memory. *Sleep Breath*. 2013;17(2):811-7. <http://doi.org/bnkp>.
20. Grigg-Damberger M, Ralls F. Cognitive dysfunction and obstructive sleep apnea: from cradle to tomb. *Curr Opin Pulm Med*. 2012;18(6):580-7. <http://doi.org/bnkq>.
21. Canessa N, Castronovo V, Cappa SF, Aloia MS, Marelli S, Falini A, et al. Obstructive sleep apnea: brain structural changes and neurocognitive function before and after treatment. *Am J Respir Crit Care Med*. 2011;183(10):1419-26. <http://doi.org/b7ctrb>.
22. Kadotani H, Kadotani T, Yung T, Peppard PE, Finn L, Colrain IM, et al. Association between apolipoprotein E epsilon4 and sleep disordered breathing in adults. *JAMA*. 2001;285(22):2888-90. <http://doi.org/cwchjq>.
23. Naqvi HA, Wang D, Glozier N, Grunstein RR. Sleep disordered breathing and psychiatric disorders. *Curr Psychiatry Rep*. 2014;16(12):519-23. <http://doi.org/bnks>.
24. Schenck CH, Arnulf I, Mahowald MW. Sleep and sex: what can go wrong? A review of the literature on sleep related disorders and abnormal sexual behaviors and experiences. *Sleep*. 2007;30(6):683-702.
25. Goncalves MA, Guilleminault C, Ramos E, Palha A, Paiva T. Erectile dysfunction, obstructive sleep apnea, and nasal CPAP treatment. *Sleep Med*. 2005;6(4):333-9. <http://doi.org/dfzqmx>.
26. Obayon MM. Prevalence and risk factors of morning headaches in the general population. *Arc Intern Med*. 2004;164(1):97-102. <http://doi.org/bnvvx2>.
27. Lacasse Y, Godbout C, Sériès F. Independent validation of sleep apnea quality of life index. *Thorax*. 2002;57(6):483-8. <http://doi.org/bpvr9h>.
28. Flemons WW, Tsai W. Quality of life consequences of sleep-disordered breathing. *J Allergy Clin Immunology*. 1997;99(2):750-9. <http://doi.org/fh8fz9>.
29. Gall R, Isaac L, Kryger M. Quality of life in mild obstructive sleep apnea. *Sleep*. 1993;16(8 Suppl):S59-61.
30. D'Ambrosio c, Bowman T, Mohsenin V. Quality of life in patients with obstructive sleep apnea. Effect of nasal continuous positive airway pressure- a prospective study. *Chest*. 1999;115(1):123-9.
31. Guilleminault C, Poyares D, Rosa A, Kirisoglu C, Almeida T, Lopes MC. Chronic fatigue, unrefreshing sleep and nocturnal polysomnography. *Sleep Med*. 2006;7(6):513-20. <http://doi.org/dgrg9f>.
32. Gold AR, DiPalo AF, Gold MS, O'Hearn D. Symptoms and signs of upper airway resistance syndrome a link to the functional somatic syndromes. *Chest*. 2003;123:87-95. <http://doi.org/c4zrt4>.
33. Shepertycky MR, Bano K, Kryger MH. Difference between men and women in the clinical presentation of patients diagnosed with obstructive sleep apnea syndrome. *Sleep*. 2005;28(3):309-14.
34. Gulleminault C, Stoohs R, Kim YD, Chervin R, Black J, Clerk A. Upper airway sleep disordered breathing in women. *Ann Intern Med*. 1995;122(7):493-501. <http://doi.org/bnkk>.
35. The sixth report of the Joint National Committee on Prevention, Detection, Evaluation and Treatment of High Blood Pressure. *Arch Intern Med*. 1997;157(21):2413-46. <http://doi.org/bptg8f>.
36. Chobanian AV, Bakris GL, Black HR, Cushman WC, Green LA, Izzo JL Jr, et al, National Heart, Lung and Blood Institute Joint National Committee on Prevention, Detection, Evaluation and Treatment of High Blood Pressure; National High Blood Pressure Education Program Coordinating Committee. The Seventh Report of the Joint National Committee on



- Prevention, Detection, Evaluation, and Treatment of High Blood Pressure: the JNC 7 report. *JAMA*. 2003;289(19):2560-72. <http://doi.org/b67bsv>.
37. **Wolk R, Somers VK.** Cardiovascular consequences of obstructive sleep apnea. *Clin Chest Med*. 2003;24(2):195-205. <http://doi.org/fjqc2t>.
  38. **Hoffstein V, Szalai JP.** Predictive value of clinical features in diagnosing obstructive sleep apnea. *Sleep*. 1993;16(2):118-22.
  39. **Durán J, Esnaola S, Rubio R, Iztueta A.** Obstructive sleep apnea-hypopnea and related clinical features in a population-based sample of subjects aged 30 to 70 years. *Am J Respir Crit Care Med*. 2001;163(3 Pt 1):685-9. <http://doi.org/bnjjs>.
  40. **Viner S, Szalai JP, Hoffstein V.** Are history and physical examination a good screening test for sleep apnea? *Ann Intern Med*. 1991;115(5):356-69. <http://doi.org/bnkz>.
  41. **Chan A, Kushida CA.** Sleep disordered breathing. *Continuum Lifelong Learning Neurology*. 2007;13(3):131-52.
  42. **Kyzer S, Charuzi I.** Obstructive sleep apnea in the obese. *World J Surg*. 1998;22(9):998-1001. <http://doi.org/b59jch>.
  43. **Schwartz AR, Patil SP, Laffan AM, Polotsky V, Schneider H, Smith PL.** Obesity and obstructive sleep apnea: pathogenic mechanisms and therapeutic approaches. *Proc Am Thorac Soc*. 2008;5(2):185-92. <http://doi.org/cvzpjld>.
  44. **Rosenow F, McCarthy V, Caruso AC.** Sleep apnoea in endocrine diseases. *J Sleep Res*. 1998;7(1):3-11. <http://doi.org/b95kjp>.
  45. **Gutiérrez-Alaclá R.** Crece la obesidad mórbida o grado 3 en México. México, D.F.: Alianza por la alud alimentaria; 2013 [cited 2017 Feb 7]. Available from: <https://goo.gl/PzA5Tj>.
  46. **Zonato AI, Martinho FL, Bittencourt LR, de Oliveira Camponês Brasil O, Gregório LC, Tufik S.** Head and neck physical examination: comparison between nonapneic and obstructive sleep apnea patients. *Laryngoscope*. 2005;115(6):1030-4. <http://doi.org/fpwx4w>.
  47. **Kushida CA, Efron B, Guilleminault C.** A predictive morphometric model for the obstructive sleep apnea syndrome. *Ann Intern Med*. 1997;127(8):581-7. <http://doi.org/bnk3>.
  48. **Salud: Síndrome de Pierre Robin.** Discapnet; 2012 [cited 2017 Feb 7]. Available from: <https://goo.gl/ed8xre>.
  49. **Pesqueira T.** Malformaciones Cráneo-faciales Congénitas y del Desarrollo. In: Manual de patología quirúrgica de cabeza y cuello. Santiago de Chile: Pontificia Universidad Católica de Chile; 2002 [cited 2017 Feb 7]. Available from: <https://goo.gl/g2pS2D>.
  50. **Katz ES, D'Ambrosio CM.** Pediatric obstructive sleep apnea syndrome. *Clin Chest Med*. 2010;31(2):221-234. <http://doi.org/dtrr8c>.
  51. **Desvío de tabique (desvío septal, tabique desviado).** Buenos Aires: Centro de Otorrinolaringología Dr. Chinski; 2014 [cited 2017 Feb 7]. Available from: <https://goo.gl/9OGtdO>.
  52. **Mallampati SR, Gatt SP, Gugino LD, Desai SP, Waraksa B, Freiberg D, Liu PL.** A clinical sign to predict difficult tracheal intubation: a prospective study. *Can Anaesth Soc J*. 1985;32(4):429-34. <http://doi.org/d57v2f>.
  53. **Muzaffar A, Flood J.** Craniofacial Anomalies I: Cephalometrics and Orthognathic Surgery. *Selected Readings in Plastic Surgery*. 2002;9(24):50.
  54. **Friedman M, Ibrahim H, Bass L.** Clinical staging for sleep-disordered breathing. *Otolaryngol Head Neck Surg*. 2002;127(1):13-21. <http://doi.org/b6p47g>.
  55. **Angle EH.** Classification of malocclusion. *Dental Cosmos*. 1899;41:248-64.
  56. **Lam B, Ooi CG, Peh WC, Lauder I, Tsang KW, Lam WK, Ip MS.** Computed tomographic evaluation of the role of craniofacial and upper airway morphology in obstructive sleep apnea in Chinese. *Respir Med*. 2004;98(4):301-7. <http://doi.org/fn2gpt>.
  57. **Ishiguro K, Kobayashi T, Kitamura N, Saito C.** Relationship between severity of sleep-disordered breathing and craniofacial morphology in Japanese male patients. *Oral Surg Oral Med Oral Pathol Oral Radiol Endod*. 2009;107(3):343-9. <http://doi.org/b4qf2m>.
  58. **Shelgikar A, Chervin R.** Approach to and Evaluation of Sleep Disorders. *Continuum* (Minneapolis, Minn). 2013;19(1):32-49. <http://doi.org/bnk4>.
  59. **Avidan A, Malow B.** Physical examination in sleep medicine. In Kryger, Meir H, Roth T, Dement WC, editors. Principles and Practice of Sleep Medicine. Quinta edición. St. Louis, Missouri: Elsevier; 2012. p. 658-65.
  60. **Galería de imágenes.** Murcia: Sociedad Murciana de Otorrinolaringología y Patología Cervicofacial; 2015 [cited 2017 Feb 7]. Available from: <https://goo.gl/xPIMPE>.
  61. **Scarone S.** Bocio, una patología tiroidea. emn; 2015 [cited 2017 Feb 7]. Available from: <https://goo.gl/MYIUAd>.