

HALLAZGOS ENDOSCÓPICOS DE LAS VÍAS RESPIRATORIAS ALTAS EN EQUINOS DE LA POLICÍA METROPOLITANA DE MEDELLÍN, COLOMBIA

M. P. Arias¹, D. A. Zuluaga¹, C. Berrío², R. A. Giraldo¹, M. Escobar¹

Artículo recibido: 20 de marzo de 2012; aprobado: 11 de marzo de 2013

RESUMEN

El objetivo del presente estudio fue identificar las lesiones sub-clínicas de las vías respiratorias altas en un grupo de la población equina de la Policía Metropolitana de la ciudad de Medellín, Colombia. Se revisaron las historias clínicas, se descartaron los caballos que presentaron afecciones respiratorias durante los últimos seis meses y, entre los aparentemente sanos, se seleccionaron 30 animales. Para ello se realizaron evaluaciones endoscópicas del tracto respiratorio anterior con un video-endoscopio Pentax™ EPM-3300, previa sedación con xilacina al 10% y maleato de acepromacina, ambos medicamentos a una dosis de 0,5 mg/kg de peso, a fin de examinar la cavidad nasal, la nasofaringe y las bolsas gutrales. Cuando se encontraron alteraciones, se guardaron imágenes para luego describir las lesiones encontradas macroscópicamente. Siete animales presentaron lesiones o afecciones respiratorias sub-clínicas en las vías respiratorias altas: tres caballos presentaron abundante moco transparente en las vías respiratorias (10%), un caballo presentó moco blanquecino en las bolsas gutrales (3,33%), un caballo presentó lesión vesicular en el piso de la bolsa gutural derecha en ambos compartimentos (3,33%), un caballo (3,33%) presentó tumefacción en la entrada de ambas bolsas gutrales, dos caballos (0,66%) presentaron pólipos en la glotis y un caballo (3,33%) presentó hiperplasia nodular linfoide (linfademomegalia) grado 2 acompañada de colapso traqueal grado 4 (3,33%). Se recomienda realizar exploración endoscópica de las vías respiratorias al menos una vez al año en esta población equina para prevenir o disminuir la incidencia de enfermedades respiratorias de las vías altas de mayor gravedad.

Palabras clave: endoscopia, vías respiratorias altas, caballos de trabajo, lesiones sub-clínicas.

ENDOSCOPIC FINDINGS OF THE UPPER RESPIRATORY TRACT IN EQUINES OF THE METROPOLITAN POLICE FROM MEDELLIN, COLOMBIA.

SUMMARY

The aim of the present study was to identify sub-clinical lesions of different origin of the upper respiratory airways in a group of the Metropolitan Police equine population of Medellín city, Colombia. Medical records were inspected, horses that had respiratory problems during the last 6 months were discarded, and among healthy horses, 30 were selected. Endoscopic evaluations of upper respiratory tract were performed previous sedation with 10% xylazine and acepromazine maleate, at a dose of 0.5 mg/kg. It was examined the nasal cavity, nasopharynx

¹ Grupo de Investigación en Ciencias Animales (Inca-CES), Facultad de Medicina Veterinaria y Zootecnia, Universidad CES. Cl. 10A nro. 22-04, Medellín (Colombia).

² Unidad de Carabineros, Policía Metropolitana de Medellín. Cl. 48 nro. 45-58, Medellín (Colombia).

* Autor para correspondencia: marias@ces.edu.co

and guttural pouches. When injury or sequelae were found, pictures were taken to describe macroscopically the found lesions. It was found that 7 animals showed injuries or subclinical respiratory conditions: 3 horses showed abundant clear mucus in the respiratory tract (10%), 1 horse presented whitish mucus in guttural pouches (3.33%), 1 horse (3.33%) presented canker sore on the floor of right guttural pouch in both compartments, 1 horse (3.33%) presented swelling at the entrance of both guttural pouches, 2 horses (6.66%) showed polyps y 1 horse (3.33%) had nodular lymphoid hyperplasia grade 2 accompanied by tracheal collapse grade 4 (3,33%). It was recommended to do endoscopic exploration of respiratory tract at least once a year in this equine population to prevent or reduce the incidence of upper respiratory diseases of greater gravity.

Keywords: endoscopy, upper respiratory airways, work horses, subclinical lesions.

INTRODUCCIÓN

La población de caballos de la Unidad de Carabineros de la Policía Metropolitana de la ciudad de Medellín, Colombia, está expuesta con frecuencia a situaciones de estrés tales como el transporte a diferentes zonas de la ciudad, el trabajo entre multitudes y disturbios civiles y la actividad física, lo cual deteriora la respuesta inmunológica favoreciendo la presentación de infecciones bacterianas, virales y fúngicas (Laus *et al.* 2007; Christley *et al.* 2001). Los animales viven estabulados pero frecuentemente tienen contacto con equinos de diferente procedencia del departamento en las grandes ferias equinas, lo cual los hace más vulnerables de sufrir enfermedades infecciosas. Muchas de las afecciones respiratorias sub-clínicas en los equinos disminuyen su capacidad física de trabajo o dejan secuelas en el animal afectado, si bien muchos no evidencian signos respiratorios (Parente 2004). Algunas estructuras como las bolsas guturales y los meatos de la cavidad nasal son lugares donde, a menudo, se encuentran secuelas de afecciones precedentes al examen *pos-mortem* (Hance *et al.* 1992), sin embargo, estas estructuras no suelen examinarse rutinariamente como parte del examen físico debido a que para su revisión se debe realizar una endoscopia bajo sedación; por tanto, estas afecciones se diagnostican cuando la lesión está muy

avanzada y se evidencian signos respiratorios agudos en el animal (Safia 2006; Pusterla *et al.* 2011).

Entre las secuelas de las afecciones respiratorias en la vías aéreas superiores de los equinos se describen los pólipos y los quistes, que se ubican con frecuencia en la cavidad nasal y la nasofaringe, los condroides o concreciones de exudado en las bolsas guturales, la presencia placas en la cavidad nasal causadas por la aspergilosis, las descargas mucopurulentas internas por inflamaciones crónicas y asintomáticas, los hematomas internos y las neoplasias (Hardy y Léveillé 2003; Guida *et al.* 2005; Parente 2003) y las alergias respiratorias desencadenadas por factores inespecíficos (Holcombe *et al.* 2001).

Según los registros del Sistema de Vigilancia Epidemiológica del ICA (Instituto Colombiano Agropecuario), las afecciones respiratorias más frecuentes en la población caballar de Colombia son la adenitis equina, la aspergilosis y la obstrucción recurrente de las vías aéreas conocida como ORVA (Orjuela *et al.* 2009; Ruíz *et al.* 2008; Castillo *et al.* 2012); todas estas enfermedades pueden presentarse de forma sub-clínica en caballos adultos y dejar secuelas en el tracto respiratorio como son: los condroides son frecuentemente encontrados en caballos que se han recuperado de adenitis equina (Verheyen *et al.* 2000), mientras que la

aspergilosis puede ocasionar ruptura de las paredes en las bolsas guturales, desencadenando hemorragias fatales en caso de afectar las arterias carótidas interna y externa (Hardy y Léveillé 2003; Lepage *et al.* 2004); por su parte, una secuela frecuente de la ORVA consiste en la presencia de moco transparente en las vías respiratorias altas. De otro lado, en un estudio realizado por Ruíz *et al.* (2008) se encontró la presencia de los herpesvirus equinos tipos 1 y 4 en Colombia; estos agentes afectan el tracto respiratorio alto produciendo faringitis y traqueo-bronquitis con descarga nasal color dorado (Ruíz 2004). El principal problema de los caballos que presentan afecciones sub-clínicas es que constituyen un riesgo de contaminación para otros animales (Verheyen *et al.* 2000); adicionalmente, estos equinos padecen lesiones que no se detectan a tiempo, lo cual dificulta su corrección quirúrgica.

Aunque en los caballos de deporte es habitual realizar endoscopias con fines preventivos, en caballos de trabajo la situación no es la misma, ya que este procedimiento implica sedación e inmovilización de los animales durante un día.

El presente estudio tuvo como objetivo identificar las lesiones sub-clínicas de diverso origen de las vías respiratorias altas en una población equina de trabajo como son los caballos de la Policía Metropolitana de la ciudad de Medellín, Colombia.

MATERIALES Y MÉTODOS

La población de equinos en estudio está conformada por 104 animales adultos de la raza Silla Argentino, alojados en pesebreras individuales con cama de aserrín, bajo una alimentación a base de heno, concentrados y sales minerales. Estos equinos se desplazan por toda la ciudad de Medellín para realizar labores de patrullaje como parte

de su trabajo; además, participan en otras actividades como el entrenamiento de los mismos carabineros y son utilizados para realizar equinoterapia.

De esta población caballar se excluyeron los ejemplares que habían padecido problemas respiratorios durante los últimos seis meses y aquellos que estaban comenzando su entrenamiento. Con el programa Epi Info 7.0.9.7 se calculó el tamaño muestral con una frecuencia esperada del 2% y límites de confianza del 97%; ello permitió obtener una muestra de 27 animales. En todos los caballos se registró la edad, el peso y la fecha de llegada a las instalaciones de la Unidad de Carabineros en Antioquia.

Para la realización de las endoscopias se tuvo en cuenta que los caballos no trabajaban durante el mismo día del examen y las endoscopias se llevaron a cabo en horas de la tarde. Debido a que en el presente estudio no se buscó diagnosticar patologías mecánicas por ejercicio y que la exploración de las bolsas guturales es molesta para el caballo, los procedimientos de endoscopia se realizaron bajo sedación. Diez minutos antes de la realización de la endoscopia, los caballos fueron sedados con xilacina al 10% a una dosis de 0,5 mg/kg de peso y maleato de acepromacina al 10% a una dosis igualmente de 0,5 mg/kg de peso vía intravenosa (Figura 1).



FIGURA 1. Sedación previa al procedimiento.

Una vez sedado cada caballo, se procedió a la realización de las endoscopias, para lo cual se utilizó un video-endoscopio de marca Pentax™ EPM-3300 y se tomaron fotografías y videos con un capturador de imágenes cuando se encontraron hallazgos relevantes, tales como alteraciones macroscópicas de la mucosa o presencia de material extraño (sangre, detritos mucopurulentos, condroides) en las zonas examinadas. El endoscopio se introdujo inicialmente por el ollar izquierdo y luego por el derecho, deslizando la sonda sobre el piso de la cavidad nasal, por el meato ventral, observando el septo nasal, las conchas nasales dorsalmente y los huesos etmoturbinados ubicados en el aspecto caudal del meato medio, prestando atención a la presencia de cuerpos extraños o lesiones. Luego de examinar cavidad nasal se avanzó en dirección caudal hasta llegar a la nasofaringe para examinar el receso faríngeo, el techo dorsal de la faringe y aperturas de las bolsas guturales. Luego se posicionó la punta del endoscopio en la parte rostral de los pliegues de las bolsas guturales y se ingresó a las bolsas rotando el endoscopio 180°, para evitar que la punta del endoscopio quedara atrapada en la porción cartilaginosa de los orificios epifaríngeos al momento de avanzar en la

búsqueda de las bolsas. Una vez ubicada la sonda en el interior, se procedió a realizar una inspección sobre las paredes laterales, el techo, la bulla timpánica y el piso de los compartimientos medial y lateral, para detectar lesiones en la mucosa del tejido. Cuando se encontraron lesiones o secuelas, se tomaron fotos con el capturador de imágenes para su posterior análisis y la descripción macroscópica de las lesiones encontradas. También se tomaron muestras de sangre venosa con anticoagulante para determinar si existían cambios en el hemograma de estos equinos.

RESULTADOS

De los 30 caballos utilizados en este estudio, siete presentaron alteraciones respiratorias de las vías altas catalogadas como sub-clínicas, las cuales se detallan en la Tabla 1 y la Figura 2.

Los hemogramas de los caballos que presentaron afecciones respiratorias fueron normales, pues todas las variables hemáticas se encontraron dentro de los parámetros estándar descritos para la especie, incluyendo aquellos equinos que mostraron alteraciones macroscópicas de las vías respiratorias altas al examen endoscópico.

TABLA 1. Hallazgos macroscópicos endoscópicos en las vías respiratorias anteriores de 30 caballos.

Lesión	Localización	n	Prevalencia de lesiones	Frecuencia proporcional
Moco transparente abundante	Cavidad nasal	3	10,00%	30%
Pólipo sésil	Orofaringe	2	6,66%	20%
Linfadenomegalia	Glottis	1	3,33%	10%
Tumefacción	Entrada de conductos auditivos	1	3,33%	10%
Moco transparente abundante	Bolsas guturales	1	3,33%	10%
Presencia de aftas	Bolsas guturales	1	3,33%	10%
Inflamación de la mucosa	Bolsas guturales	1	3,33%	10%

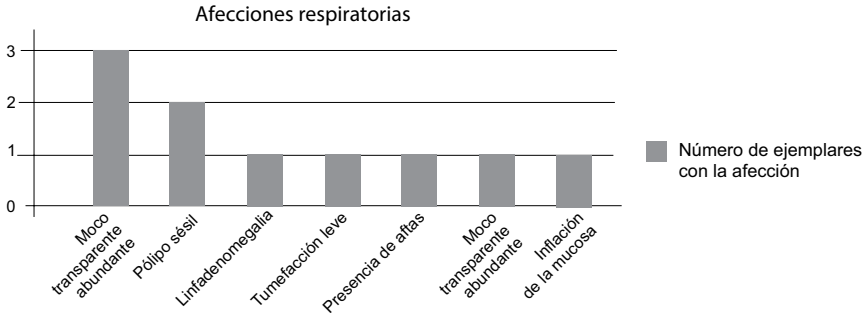


FIGURA 2. Prevalencia de afecciones respiratorias encontradas en caballos sanos al examen endoscópico.

DISCUSIÓN

Los resultados mostraron la presencia de alteraciones en las vías respiratorias altas en ausencia de signos clínicos, lo cual amerita un seguimiento de los caballos, en particular, porque las afecciones subclínicas encontradas pueden progresar o dejar secuelas en las vías respiratorias, tales como pólipos o abscesos encapsulados que afectan la ventilación, el rendimiento y el estado de salud de estos ejemplares en el futuro.

El hallazgo más frecuente fue la presencia de moco transparente en las vías aéreas anteriores: en cuatro de los caballos muestreados se encontró este hallazgo; sin embargo, estos ejemplares no presentaban historia clínica de procesos infecciosos recientes. La presencia de moco en animales aparentemente sanos puede deberse a múltiples causas (Holcombe *et al.* 2006; Nickels 1993; Marlin y Nankervis 2002), siendo la más común la Enfermedad Inflamatoria de las Vías Aéreas (IAD), afección en la cual los caballos presentan disminución de la capacidad física de trabajo y/o tos, sobre todo, cuando terminan una rutina de trabajo o ejercicio. La etiología de esta enfermedad parece ser multifactorial, pero al parecer, la mala ventilación juega un papel importante (Wälinder *et al.* 2011; Widmer *et al.* 2009), como

se ha reportado que ocurre en murinos (Harkema *et al.* 2004; Zanobetti *et al.* 2009). Al no existir un componente infeccioso en la IAD, la terapia está dirigida a controlar o disminuir la exposición a los factores de riesgo, como la contaminación y la aireación en los establos (Walinder *et al.* 2011; Sweeney *et al.* 1991), así como al control de la inflamación mediante el uso de corticoides y broncodilatadores (Widmer *et al.* 2009); sin embargo, se conoce que no es necesario realizar tratamientos cuando esta afección se presenta esporádicamente o cuando no reduce de una manera significativa la capacidad física de trabajo de los animales (Marlin y Nankervis 2002).

La hipersecreción de moco por parte de las glándulas de la mucosa respiratoria en estos equinos es un hallazgo que no se relaciona con los factores anteriormente mencionados y debe ser evaluado epidemiológicamente durante algún tiempo para determinar la causa de la alteración. En ninguno de los ejemplares se realizó tratamiento farmacológico dado su normal desempeño. Además, se ha reportado que la IAD es más frecuente en animales jóvenes, posiblemente porque los caballos van adquiriendo una mayor resistencia a la inflamación por agentes irritantes con la edad (Holcombe *et al.* 2006); no obstante,

en el presente estudio se vieron afectados animales, tanto jóvenes como adultos, razón de más para descartar esta enfermedad como la causa de la hipersecreción.

En dos caballos examinados se encontraron pólipos nasales de tamaño pequeño (Figura 3); en ambos casos, los pólipos se clasificaron como sésiles según la forma de su implantación. Se ha descrito ampliamente que el pólipo no es una descripción definitiva de un proceso patológico, sino una lesión multicausal consistente en una masa que sobresale de la mucosa nasal (Safia 2006; Platt 1975) y que pueden ser de origen inflamatorio o neoplásico (Tremaine *et al.* 1999; Hobo *et al.* 1995). Cuando los pólipos son pequeños, no causan sintomatología alguna en el animal, pero si su crecimiento continúa, pueden llegar a obstruir el flujo de aire a través de la cavidad nasal, especialmente durante la actividad física o el esfuerzo respiratorio (Hobo *et al.* 1995; Robinson 2009). Según lo anteriormente descrito, en los dos casos se recomendó hacer un seguimiento de los pólipos para evaluar su tasa de crecimiento, además de tomar biopsias del tejido para esclarecer su etiología. Aunque la indicación terapéutica más recomendable es eliminar los pólipos mediante resección con laser electro-quirúrgico (Ahern y Parente 2008), en ninguno de los dos caballos fue posible realizar este procedimiento ya que los pólipos eran sésiles y no se contaba con sonda de laser para detener el sangrado luego de la extracción.

En uno de los caballos examinados se encontró una condición respiratoria conocida como linfadenomegalia que puede ser indicativa de varias condiciones patológicas, la cual consiste en un agrandamiento de los folículos linfoides en las paredes y el techo de la nasofaringe y particularmente alrededor de la cavidad faríngea dorsal

(McGorum *et al.* 2007). Este hallazgo no es considerado una enfermedad respiratoria primaria, de hecho, es un hallazgo muy común en los caballos jóvenes (Safia 2006). Se ha descrito, además, que en animales jóvenes sin tratamiento alguno estos folículos reducen su tamaño espontáneamente con el tiempo, pero en los caballos de mayor edad estos nódulos linfáticos hiperplásicos pueden crecer, sobre todo si hay exposición a agentes virales o a ambientes mal ventilados, lo cual induce a una inflamación de la nasofaringe y, por tanto, a un aumento del tamaño de estos folículos (Parente 2004). El rendimiento deportivo no se afecta, a menos que los folículos linfoides estén tan aumentados de tamaño que obstruyan parcialmente el flujo de aire; no obstante, en la práctica clínica la mayoría de los caballos con linfadenomegalia se consideran “clínicamente normales” (Tremaine 1999).

Las causas del aumento de tamaño de los folículos linfoides son múltiples: procesos inflamatorios agudos, neoplasias y la hiperplasia faríngea linfoide. En el caso del presente estudio no se pudo obtener biopsia del tejido; por lo tanto, no fue posible establecer la causa de la linfadenomegalia. Debido a que no está indicado realizar tratamiento a los caballos que presentan esta condición sin conocer un diagnóstico definitivo (Hinchkliff *et al.* 2004), no se instauró terapia alguna en este caso; sin embargo, se sugirió realizar un seguimiento de este ejemplar para establecer si la linfadenomegalia podría ser secundaria a algún proceso patológico específico. En la revisión de seguimiento de este mismo equino (dos meses después), casualmente se encontró un colapso traqueal de grado IV (Figura 4), alteración respiratoria que no es común en caballos de razas grandes. Siendo este equino uno

de los más jóvenes del grupo, además que estaba comenzando su período de entrenamiento, se recomendó mantener una vigilancia estrecha sobre las respuestas y manifestaciones respiratorias durante la actividad física, tales como ruidos respiratorios, fatiga o intolerancia al ejercicio, dada su mayor susceptibilidad a sufrir complicaciones cardio-respiratorias derivadas de este colapso traqueal.

Entre las afecciones de las bolsas gutrales, la más frecuente fue la presencia de aftas. Solo un caballo presentó aftas de borde regular eritematoso en el piso de la bolsa gutural derecha en ambos compartimentos (Figura 5); entre estos caballos se realizó endoscopia de seguimiento 60 días

después del primer procedimiento, examen que reveló la ausencia de los signos previamente observados en todos los caballos. En condiciones fisiológicas, el conducto de entrada de las bolsas gutrales se abre durante la deglución, mecanismo fisiológico que permite el drenaje del contenido líquido en las bolsas de una manera eficiente (Fintl *et al.* 2000). Lo anterior, explica la satisfactoria evolución en los animales afectados del presente estudio. No obstante los resultados, es recomendable realizar endoscopias de revisión cuando se encuentra cualquier tipo de material en las bolsas gutrales para impedir la solidificación de material extraño que pueda causar ruptura de las delgadas paredes de estas estructuras.

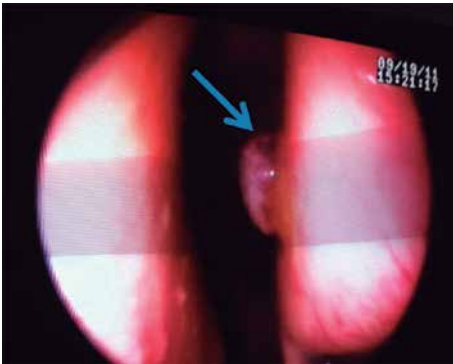


FIGURA 3. Pólipo séstil ubicado en la epiglotis.

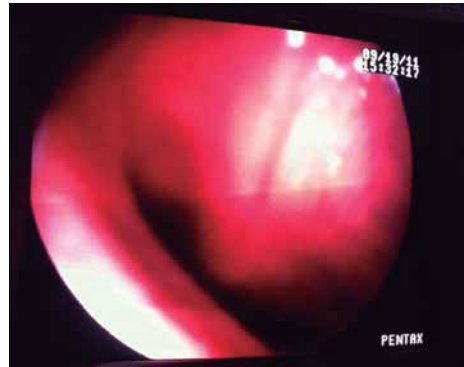
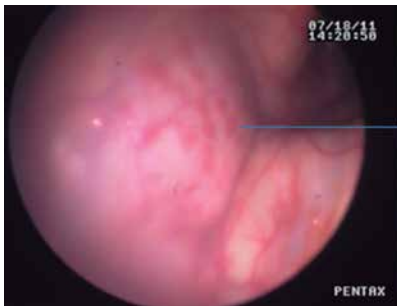

FIGURA 4. Colapso traqueal grado IV encontrado como un hallazgo casual en un equino de 4 años de edad.



Entrada de la bolsa gutural (piso).

→ Aftas en la mucosa

FIGURA 5. Endoscopia que muestra la presencia de aftas en la entrada de las bolsas gutrales.

Cabe resaltar que ninguno de los caballos del estudio presentó alteraciones en los parámetros hemáticos, por lo cual se insiste que es importante la revisión endoscópica cada cierto período de tiempo para detectar tempranamente afecciones nasofaríngeas sub-clínicas.

CONCLUSIÓN

Según los resultados del presente estudio se concluye que un alto porcentaje de los caballos examinados por endoscopia (23%) presentaron alteraciones en las vías respiratorias altas sin presentar signos respiratorios ni cambios en los parámetros hemáticos. La exposición a múltiples factores estresantes como el trabajo diario al que está sometida está población caballar constituye un factor de riesgo para la presentación de afecciones respiratorias sub-clínicas. Por lo tanto, se recomienda promover la realización periódica de exploraciones endoscópicas de las vías respiratorias altas como medida preventiva, con el fin de disminuir la incidencia de afecciones respiratorias de mayor gravedad y mejorar de la calidad de vida de los caballos que regularmente realizan un trabajo y viven en estabulación.

AGRADECIMIENTOS

A la Policía Metropolitana de Medellín; a los tenientes enfermeros Beltrán y Vera por su valiosa colaboración.

REFERENCIAS

- Ahern BJ, Parente EJ. 2008. Surgical complications of the equine upper respiratory tract. *Vet. Clin. North Am. Equine Pract.* 24(3): 465–84.
- Castillo C, Mira J, Suárez AP. 2012. Frecuencia de la obstrucción recurrente de las vías aéreas en caballos criollos colombianos con signología respiratoria [tesis de pregrado]. [Medellín, Colombia]: Corporación Universitaria Lasallista.
- Christley RM, Hodgson DR, Rose RJ, Hodgson JL, Wood JL, Reid SW. 2001. Coughing in thoroughbred racehorses: risk factors and tracheal endoscopic and cytological findings. *Vet. Rec.* 148(4): 99–104.
- Fintl C, Dixon PM, Brazil TJ, Pirie RS, McGorum BC. 2000. Endoscopic and bacteriological findings in a chronic outbreak of strangles. *Vet. Rec.* 147(17): 480–4.
- Guida N *et al.* 2005. *Aspergillus fumigatus* in nasopharyngeal cavity of horses. *Rev. Iberoam. Micol.* 22(3): 160–2.
- Hance SR, Robertson JT, Bukowiecki CF. 1992. Cystic structures in the guttural pouch (auditory tube diverticulum) of two horses. *J. Am. Vet. Med. Assoc.* 200(12): 1981–3.
- Hardy J, Léveillé R. 2003. Diseases of the guttural pouches. *Vet. Clin. North Am. Equine Pract.* 19(1): 123–58.
- Harkema JR *et al.* 2004. Effects of concentrated ambient particles on normal and hypersecretory airways in rats. *Res. Rep. Health Eff. Inst.* 120: 69–79.
- Hinchkliff K, Kaneps A, Georg R. 2004. *Equine sports medicine and surgery*. 1st ed. Philadelphia: Saunders Elsevier. 1364 p.
- Hobo S, Matsuda Y, Yoshida K. 1995. Prevalence of upper respiratory tract disorders detected with a flexible videoendoscope in thoroughbred racehorses. *J. Vet. Med. Sci.* 57(3): 409–413.
- Holcombe SJ, Jackson C, Gerber V, Jefcoat A, Berney C, Eberhardt S, *et al.* 2001. Stabling is associated with airway inflammation in young Arabian horses. *Equine Vet. J.* 33(3): 244–249.
- Holcombe SJ, Robinson NE, Derksen FJ, Bertold B, Genovese R, Miller R, *et al.* 2006. Effect of tracheal mucus and tracheal cytology on racing performance in thoroughbred racehorses. *Equine Vet. J.* 38(4): 300–304.
- Laus F, Preziuso S, Spaterna A, Beribè F, Tesi B, Cuteri V. 2007. Clinical and epidemiological investigation of chronic upper respiratory diseases caused by beta-haemolytic Streptococci in horses. *Comp. Immunol. Microbiol. Infect. Dis.* 30(4): 247–260.
- Lepage OM, Perron MF, Cadore JL. 2004. The mystery of fungal infection in the guttural pouches. *Vet. J.* 168(1): 60–64.

15. Marlin D, Nankervis K. 2002. Equine exercise physiology. 1st ed. Iowa (USA): Blackwell Publishing. 296 p.
16. McGorum DB, Dixon PM, Robinson NE and Shumacher J. 2007. Equine respiratory medicine and surgery. 1st ed. Edinburgh (UK): Saunders Elsevier. 705 p.
17. Nickels FA. 1993. Diseases of the nasal cavity. Vet. Clin. North Am. Equine Pract. 9(1): 111-121.
18. Orjuela JM, González PM, Patiño A, Díaz OL, Ortiz J, Monroy W. 2009. Informe Técnico: Sistema de Información y Vigilancia Epidemiológica 2008. Subgerencia de Protección y Regulación Pecuaría, ICA. [Internet]. Colombia. [Citado julio 9 de 2011]. Disponible en: <http://www.ica.gov.co>.
19. Parente EJ. 2004. Treadmill endoscopy. Equine Vet. Educ. 16: 250-254.
20. Parente EJ. 2003. Endoscopic evaluation of the upper respiratory tract. In: Robinson NE, editor. Current therapy in equine medicine. St. Louis (Missouri, USA): Saunders Elsevier. p. 366-369.
21. Platt H. 1975. Haemorrhagic nasal polyps of the horse. J. Pathol. 115(1): 51-55.
22. Pusterla N, Kass PH, Mapes S, Johnson C, Barnett DC, Vaala W, *et al.* 2011. Surveillance programme for important equine infectious respiratory pathogens in the USA. Vet. Rec. 169(1):12.
23. Robinson N. 2009. Current Therapy in Equine Medicine, 6th ed. USA: St. Louis (Missouri, USA): Saunders Elsevier. p. 1066.
24. Ruíz J. 2004. Rinoneumonitis equina: un riesgo para la cría y la salud de la población equina colombiana. Rev. Col. Cienc. Pec. 17(2): 156-166.
25. Ruíz J, Góez Y, Urcuqui S, Góngora A, López A. 2008. Evidencia serológica de la infección por Herpesvirus equino tipos 1 y 4 en dos regiones de Colombia. Rev. Col. Cienc. Pec. 21(2): 251-258.
26. Safia B. 2006. Handbook of equine respiratory endoscopy. 1st ed. London: Saunders. 135 p.
27. Sweeney CR, Maxson AD, Soma LR. 1991. Endoscopic findings in the upper respiratory tract of 678 Thoroughbred racehorses. J. Am. Vet. Med. Assoc. 198(6): 1037-1038.
28. Tremaine WH, Clarke CJ, Dixon PM. 1999. Histopathological findings in equine sinonasal disorders. Equine Vet. J. 31(4): 296-303.
29. Verheyen K, Newton JR, Talbot NC, de Brauwere MN, Chanter N. 2000. Elimination of guttural pouch infection and inflammation in asymptomatic carriers of *Streptococcus equi*. Equine Vet. J. 32(6): 527-532.
30. Wälinder R, Riihimäki M, Bohlin S, Hogstedt C, Nordquist T, Raine A, *et al.* 2011. Installation of mechanical ventilation in a horse stable: effects on air quality and human and equine airways. Environ. Health Prev. Med. 16(4): 264-272.
31. Widmer A, Doherr MG, Tessier C, Koch C, Ramseyer A, Straub R, *et al.* 2009. Association of increased tracheal mucus accumulation with poor willingness to perform in show-jumpers and dressage horses. Vet. J. 182(3): 430-435.
32. Zanobetti A, Franklin M, Koutrakis P, Schwartz J. 2009. Fine particulate air pollution and its components in association with cause-specific emergency admissions. Environ. Health. 8: 58.