

Tratamiento quirúrgico de condroides en las bolsas guturales de un equino mediante abordaje *Whitehouse* modificado. Reporte de caso

D. Cárdenas¹, D. Duque²

Artículo recibido: 18 de julio de 2018 · Aprobado: 9 de mayo de 2019

RESUMEN

Una yegua de raza caballo criollo colombiano (CCC) de 34 meses de edad fue remitida al Centro de Veterinaria y Zootecnia de la Universidad CES, en la ciudad de Medellín (Colombia), para la extracción quirúrgica de condroides en ambas bolsas guturales. La paciente se intervino en estación utilizando neuroleptoanalgesia y a continuación, se empleó la técnica *Whitehouse* modificado en cada bolsa gutural para extraer la totalidad de los condroides. Posteriormente, se realizó tratamiento antibiótico y antiinflamatorio pre y post quirúrgico con trimetoprim-sulfadiazina y flunixin meglumine vía sistémica; además, penicilina G sódica local. Luego de la intervención la paciente fue dada de alta sin complicaciones y finalmente se evidenció la resolución completa de la condición respiratoria. El reporte de este caso permitirá conocer con detalle la técnica *Whitehouse* modificado, así como sus retos quirúrgicos y consideraciones, ya que a la fecha en Colombia no hay otros reportes al respecto en un CCC.

Palabras Clave: cirugía, empiema, equino, linfadenopatía.

Standing surgical treatment of chondroids in guttural pouches of a horse through a modified *Whitehouse* approach. Case report

ABSTRACT

A 34 months old Colombian creole mare was referred to veterinary clinic of CES University, in Medellín (Colombia), for the surgical extraction of chondroids in both guttural pouch. The patient was intervened by standing surgery using neuroleptanalgesia. The modified *Whitehouse* technique was subsequently performed on each guttural pouch to extract all the chondroids. Antibiotic and anti-inflammatory treatment, pre and post-surgical, was systemically administered using trimethoprim/sulfadiazine and flunixin meglumine, as well as local sodium penicillin G. After the intervention, the patient was discharged without complications and its respiratory condition came to complete solution. This case report will allow knowing in detail the modified *Whitehouse* surgical technique along with its surgical challenges and considerations. In Colombia, to date, there are no reports of its use in CCH.

Key words: empyema, surgery, lymphadenopathy, equine.

¹ Grupo Investigación en Ciencias Agropecuarias–GIsCA, Facultad de Medicina Veterinaria y Zootecnia, Fundación Universitaria Autónoma de las Américas. Tv. 42 nro. 62-72, Medellín (Colombia).

² Grupo de Investigación en Ciencias Animales–INCA-CES, Facultad de Medicina Veterinaria y Zootecnia, Universidad CES. Cll. 10^a nro. 22-04, Medellín (Colombia).

* Autor para correspondencia: diego.cardenas@uam.edu.co.

INTRODUCCIÓN

El empiema de las bolsas guturales en equinos es una enfermedad de alta incidencia asociada a problemas infecciosos del sistema respiratorio; el principal agente etiológico asociado a esta enfermedad es *Streptococcus equi* subsp. *equi* (Pusterla *et al.* 2011). El inicio de los signos clínicos se presenta entre 3 y 14 días post-infección (Nachon y Bosisio 2005; BEPS 2015) y se caracterizan por descarga nasal serosa en su fase aguda y mucopurulenta en su fase crónica, fiebre que puede exceder los 42°C (Waller 2014), depresión, disfagia, anorexia, linfadenopatía submandibular y retrofaríngea, edema, y estridores respiratorios (Nachon y Bosisio 2005; Hill *et al.* 2007).

Los condroides son la principal complicación del empiema de las bolsas guturales que se origina como consecuencia del acúmulo de exudado purulento deshidratado (Nachon y Bosisio 2005; Mallicote 2015) y que se asocia al mal drenaje de las mismas. También es frecuente encontrarlos en caballos que padecieron gurma equina (Arias *et al.* 2013). Epidemiológicamente se reconoce que la importancia de este proceso patológico recae sobre los pacientes asintomáticos y no sobre los que manifiestan la presencia clínica de la enfermedad; esto con relación al inicio de nuevos brotes o recurrencia de la enfermedad respiratoria en criaderos con previa infección, debido a que el origen de la infección no es obvia (Boyle *et al.* 2018). Aproximadamente un 20% de los equinos afectados por gurma equina desarrollan este tipo de complicaciones (Hill *et al.* 2007; BEPS 2015), en estos casos, el abordaje terapéutico es llevado a cabo mediante la extracción y lavado endoscópico con soluciones de N-acetil cisteína y cuando el tamaño de los con-

droides imposibilita estos procedimientos médicos, la remoción quirúrgica puede ser contemplada dentro de los planes por seguir (Nachon y Bosisio 2005; Perkins *et al.* 2006a). Para este abordaje se han descrito diferentes técnicas en la literatura, entre las que se incluyen: acceso por el triángulo de Viborg, Hiovertebrotomía, *Whitehouse*, *Whitehouse* modificado, *Grams* modificado (Wahid *et al.* 2017) y láser (Gehlen and Ohnesorge 2005). Entre ellas, la técnica de *Whitehouse* modificado permite realizar el procedimiento de manera segura con el caballo en estación; así, utilizando un correcto protocolo de sedación e infiltración local de anestésico en el área incisional se consigue llevar a cabo la cirugía sin incomodidad aparente para el caballo, a pesar de la manipulación y disección roma de tejidos profundos (Perkins *et al.* 2006a). Adicionalmente, esta técnica ofrece un buen drenaje y exposición del lumen de la bolsa gutural (Freeman 1991), generando un área aislada para evitar la posible contaminación del sitio quirúrgico con organismos estreptocócicos altamente contagiosos (Judy *et al.* 1999).

PRESENTACIÓN DEL CASO

Reseña

Equino raza CCC, hembra no gestante de 34 meses de edad y 270 kg de peso, fin zootécnico de exposición, color castaño, proveniente de Montería, departamento de Córdoba (Colombia), con plan sanitario vigente, sin antecedentes médicos reportados en el último año.

Anamnesis

La paciente ingresó a una clínica veterinaria de la ciudad de Medellín (Colombia) con diagnóstico definitivo de condroides

en las bolsas guturales. Diez meses atrás había sido evaluada mediante endoscopia debido a la presencia de una secreción nasal purulenta por ambas fosas nasales; sin embargo, no se llegó a una resolución satisfactoria del proceso. Antes de la remisión, mediante una nueva endoscopia, se evidenció la presencia de condroides, los cuales se trataron de evacuar sin éxito con tres instilaciones de 25 ml de N-acetil cisteína al 10% en cada bolsa gutural.

Examen físico

Se evidenció secreción nasal bilateral de aspecto mucopurulento, aumento de tamaño en la región intermandibular, de consistencia firme, no fluctuante e indoloros. El resto de los parámetros fisiológicos se encontraron dentro de los rangos normales.

Ayudas Diagnósticas

Se realizó una evaluación endoscópica, la cual inició con la introducción por uno de los ollares de un fibroscopio flexible (Olympus®) de 12,9 mm de ancho y un metro de longitud, el cual avanzó por el

meato nasal ventral hasta llegar a la faringe, donde se identificó la apertura de las bolsas guturales o plica guturofaríngea. Esta introducción del endoscopio, que se realizó en las dos bolsas guturales, se ejecutó con la asistencia de una sonda de biopsia tipo *chambers*. Una vez en el interior se identificaron los dos compartimentos, medial y lateral, separados por el hueso estilohioides que permite identificarlos; allí, se evidenció un gran contenido de estructuras de forma oval de diferentes tamaños (0,4 y 1,5 cm) y aspecto blanquecino compatibles con condroides (Figura 1), ubicadas principalmente de manera bilateral en el compartimento medial. Adicionalmente, ante el riesgo quirúrgico de un sangrado profuso causado por grandes vasos como la arteria carótida interna, la carótida externa o la arteria maxilar, se realizaron las pruebas tiempo de protrombina (10,3 segundos) y tiempo de tromboplastina (41,3 segundos), que, en conjunto con las demás pruebas paraclínicas como el hemoleucograma, se encontraron dentro del rango normal.

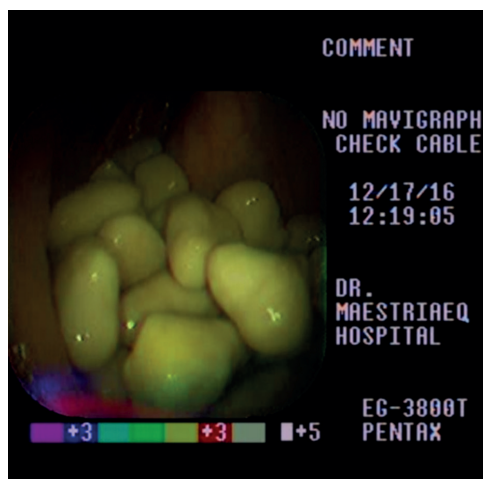


FIGURA 1. Endoscopia de la bolsa gutural derecha donde se observan múltiples condroides

Abordaje terapéutico

Previo a la cirugía se sometió a la paciente a un ayuno completo de seis horas. La restricción física se llevó a cabo en estación en un brete estándar. Posteriormente, se fijó un catéter endovenoso (14G x 51 mm) en la vena yugular izquierda sobre el tercio medio del cuello y después, se instauró una premedicación profiláctica con penicilina G sódica (22.000 UI/Kg/IV), gentamicina (6,6 mg/Kg/IV) y flunixin meglumine (1 mg/Kg/IV). A continuación, se realizó neuroleptoanalgesia con detomidina (0,02 mg/Kg/IV) y butorfanol a (0,01 mg/Kg/IV); la yegua se posicionó e inmovilizó con la cabeza extendida y se preparó el área alrededor de la vena linguofacial derecha quirúrgicamente para realizar antisepsia con un esquema de yodo povidona. Consecutivamente, se introdujo un fibroscopio hasta la bolsa gutural derecha.

Posteriormente, se inyectaron 20 ml de lidocaína al 2% vía subcutánea con una aguja calibre 21G 1,5". Para acceder al piso del compartimiento medial de la bolsa gutural se realizó un abordaje tipo

Whitehouse modificado (Perkins *et al.* 2006a), el cual inició con una incisión de 10 cm ventral a la vena linguofacial entre el aspecto caudal de la rama vertical de la mandíbula y el músculo esternocefálico (Figura 2); posteriormente, se incidió la fascia que une la vena yugular y el músculo homohioideo para luego realizar disección roma profunda con ayuda de los dedos índices de ambas manos en dirección dorsal y rostral, dirigida hacia el piso del compartimiento medial de la bolsa gutural, de la misma manera que se accede para exponer la laringe al efectuar una laringoplastia (Rossignol *et al.* 2015). A continuación, se ejerció presión con el dedo índice en el piso del compartimiento medial de la bolsa gutural que a su vez era visualizada con el endoscopio, el cual se direccionó hacia caudal y ventral dentro del compartimiento hasta que se detectó su extremo con el dedo. Posteriormente, a través de la incisión se insertó una tijera Metzenbaum® con la punta cerrada para perforar el piso de la bolsa gutural (Figura 3), se amplió el orificio, sin retirar la

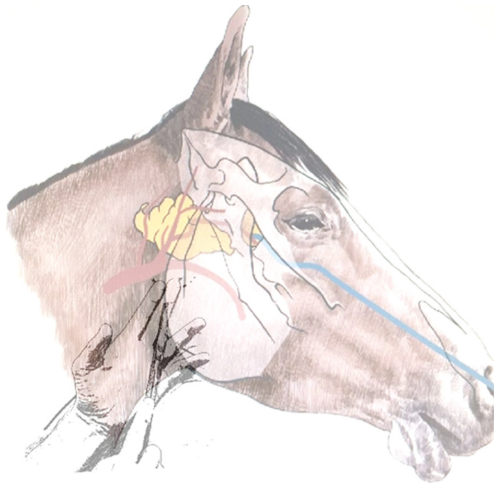

FIGURA 2. Abordaje quirúrgico de la bolsa gutural, posición de la tijera para acceder al piso de la misma. Se observa en color amarillo la bolsa gutural y en color azul el endoscopio.

tijera, en disección roma y en dirección rostro caudal evitando el daño de alguna estructura nerviosa. Seguidamente, se removieron los condroides con ayuda de los dedos y en algunos casos con ins-tilación de solución salina fisiológica estéril a través del canal de biopsia del endoscopio (Figura 4). Posteriormente, se introdujo el endoscopio en la bolsa gutural contralateral y se repitió el mismo procedimiento. Finalmente, las incisiones

se dejaron abiertas para que cicatrizaran por segunda intención y se manejaron con limpieza diaria y aplicación de una crema cicatrizante.

Seguimiento y evolución

Una hora después de la cirugía se ofreció a la paciente heno y agua a voluntad y se observó una deglución normal. Pasadas 24 horas después del procedimiento, y guiado por endoscopia, en cada bolsa gutural se

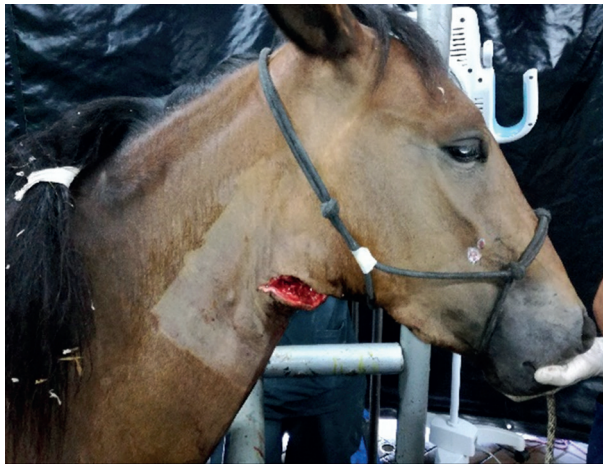

FIGURA 3. Incisión sobre el aspecto ventral de la vena linguofacial derecha para acceder a la bolsa gutural.



FIGURA 4. Condroides removidos quirúrgicamente de la bolsa gutural derecha e izquierda.

instilaron 25 ml de una preparación de 2 g de gelatina con 10'000.000 de UI de penicilina G sódica diluidos en 50 ml de agua estéril (Hill *et al.* 2007); esta técnica permite, por medio de la consistencia de este vehículo, mantener por más tiempo las concentraciones de antibiótico de manera local generando, combinadamente con el antibiótico sistémico, un efecto bactericida más efectivo. Finalmente, se mantuvo la terapia antiinflamatoria y antibiótica sistémica durante tres días pasados los cuales la paciente se dio de alta sin complicaciones.

DISCUSIÓN

Aproximadamente 20% de los equinos que desarrollan gurma equina presentan algún tipo de complicación (Hill *et al.* 2007; Waller 2016), como el empiema (secreción nasal) y los consecuentes condroides tal como se evidenció en la evolución del presente caso, donde justamente el motivo de remisión fue la presencia de condroides una vez que fue imposible resolver el problema inicial. Para esta complicación del empiema de las bolsas guturales, el abordaje terapéutico inicial es la extracción y lavado endoscópico; sin embargo, cuando el tamaño y cantidad de condroides imposibilita la remoción, es necesario realizar el proceso quirúrgico. En este sentido, la endoscopia de las bolsas guturales permite la visualización para un acceso guiado el cual otorga certeza del lugar a incidir; no obstante, es importante considerar que la cantidad de contenido puede limitar la visualización y generar una limitante intraoperatoria del procedimiento, lo cual se puede solucionar de manera intraoperatoria con la movilización de los condroides hacia uno de los compartimientos en conjunto con la

sensibilidad del dedo para ubicar la punta del endoscopio.

Para el abordaje de las bolsas guturales se describen varias técnicas quirúrgicas y anestésicas; sin embargo, el manejo, las estructuras anatómicas implicadas y la anatomía de la cabeza y cuello dificultan los procedimientos quirúrgicos e implican un riesgo iatrogénico que pueden comprometer gravemente la vida del paciente. Por lo anterior, la técnica de *Whitehouse* modificado presenta una ventaja frente a los demás procedimientos; para empezar, la neuroleptoanalgesia con detomidina-butorfanol y la infiltración subcutánea de anestésico local en el sitio incisional permite realizar la cirugía sin signos de dolor evidente (Perkins *et al.* 2006b). En efecto, para el caso aquí descrito, posterior a la neuroleptoanalgesia, solo se anestesió el sitio de incisión en la piel permitiendo la disección profunda y la perforación de la bolsa gutural sin provocar alguna reacción adversa o inesperada por parte de caballo. Así pues, realizar la cirugía con el equino en estación elimina los riesgos inherentes y los gastos que representa una anestesia general.

Además, la técnica de *Whitehouse* modificado permite el acceso directo a la bolsa gutural (Perkins *et al.* 2006a) disminuyendo así los riesgos asociados a las otras intervenciones como: parálisis laríngeas, neuropatía laríngea recurrente, disfagia neurogénica (Modransky *et al.* 1982), anorexia, desplazamiento dorsal persistente del paladar blando e imposibilidad de deglución, cualquier riesgo de dañar uno o más nervios craneales del glosofaríngeo (IX) al hipogloso (XII) o alguna de sus ramas y hemorragia procedente de las arterias carótida interna, carótida externa o arteria maxilar (Freeman 1991; Hayes 1984; Mansmann y Wheat 1972).

Sin embargo, en caso de suceder, esta última complicación puede representar una desventaja en el caso de la técnica de *Whitehouse* modificado ya que habría menos probabilidades de controlar un sangrado profuso fácilmente que cuando el caballo está anestesiado y en recumbencia (Perkins *et al.* 2006b).

Todos los factores mencionados anteriormente, en conjunto, facilitan un buen drenaje de las bolsas guturales, evitan incidir los músculos esternohioideo, omohioideo, la glándula paratiroidea y los músculos paratiroideo auriculares; así como impedir la contaminación de la zona quirúrgica con formas estreptocócicas altamente infectivas, tal como está reportado en los abordajes tradicionales (Judy *et al.* 1999).

CONCLUSIONES

En Colombia este es el primer reporte de extracción quirúrgica de condroides en las bolsas guturales en un caballo criollo colombiano por medio de la técnica *Whitehouse* modificado. Esta técnica ofrece una excelente alternativa terapéutica que disminuye los riesgos de traumatismos iatrogénicos en estructuras nerviosas y vasculares de la zona. Además, no requiere anestesia general, por lo tanto, un manejo multimodal para la restricción farmacológica permite realizar el procedimiento en estación, minimizando las complicaciones asociadas. Igualmente, se reduce el daño tisular, los días de hospitalización, el estrés y los costos relacionados al proceso de resolución de la enfermedad.

REFERENCIAS

Arias MP, Zuluaga DA, Berrío C, Giraldo RA, Escobar M. 2013. Hallazgos endoscópicos de las vías respiratorias altas en equinos de la

policía metropolitana de Medellín, Colombia. *Rev Med Vet Zoot.* 60: 23–31.

- [BEPS] Belgian Equine Practitioners Society. 2015. Proceeding of the Belgian Equine Practitioners Society Congress 2015. Bruselas (BL): BEPS.
- Boyle AG, Timoney JF, Newton JR, Hines MT, Waller AS, Buchanan BR. 2018. *Streptococcus equi* Infections in Horses: Guidelines for Treatment, Control, and Prevention of Strangles—Revised Consensus Statement. *J Vet Intern Med.* 32(2): 633–647. Doi: [10.1111/jvim.15043](https://doi.org/10.1111/jvim.15043).
- Freeman DE. 1991. Guttural pouches. En: Beech J, editor. *Equine Respiratory Disorders*. Philadelphia (USA): Lea & Febiger p. 305–330.
- Gehlen H, Ohnesorge B. 2005. Laser fenestration of the mesial septum for treatment of guttural pouch chondroids in a pony. *Vet Surg.* 34(4): 383–386. Doi: [10.1111/j.1532-950X.2005.00058.x](https://doi.org/10.1111/j.1532-950X.2005.00058.x).
- Hayes P. 1984. Surgery of the equine respiratory tract. En: Jennings PB, editor. *The practice of large animal surgery*. Philadelphia (PA): Saunders. p. 388–487.
- Hill AE, Duarte PC, Morley PS. 2007. Epidemiology of Equine Infectious Disease. En: Sellon DC, Long MT, editors. *Equine Infectious Diseases*. St. Louis (MI): Saunders/Elsevier.
- Judy CE, Chaffin MK, Cohen ND. 1999. Empyema of the guttural pouch (auditory tube diverticulum) in horses: 91 cases (1977-1997). *J Am Vet Med Assoc.* 215(11): 1666–70.
- Mallicote M. 2015. Update on *Streptococcus equi* subsp *equi* infections. *Vet Clin North Am - Equine Pract.* 31(1): 27–41. Doi: [10.1016/j.cveq.2014.11.003](https://doi.org/10.1016/j.cveq.2014.11.003).
- Mansmann B, Wheat J. 1972. The diagnosis and treatment of equine upper respiratory disease. *Proc Am Assoc Equine Pr.* 18: 337–379.
- Modransky P, Reed S, Barbee D. 1982. Dysphagia associated with guttural pouch empyema and dorsal displacement of the soft palate. *Equine Practice.* 4: 34–38.
- Nachon HN, Bosisio CR. 2005. *Enfermedades infecciosas de los equinos*. 2° ed. Buenos Aires (Arg): Facultad de Ciencias Veterinarias, Universidad de Buenos Aires.
- Perkins JD, Schumacher J, Kelly G, Gomez JH, Schumacher J. 2006a. Standing surgical removal

- of inspissated guttural pouch exudate (chondroids) in ten horses. *Vet Surg.* 35(7): 658–662. Doi: [10.1111/j.1532-950X.2006.00204.x](https://doi.org/10.1111/j.1532-950X.2006.00204.x).
- Perkins JD, Schumacher J, Kelly G, Gomez JH, Schumacher J. 2006b. Standing surgical removal of inspissated guttural pouch exudate (chondroids) in ten Horses. *Vet Surg.* 35:658–662. Doi: [10.1111/j.1532-950X.2006.00204.x](https://doi.org/10.1111/j.1532-950X.2006.00204.x).
- Pusterla N, Kass PH, Mapes S, Johnson C, Barnett DC, Vaala W, Gutierrez C, McDaniel R, Whitehead B, Manning J. 2011. Surveillance programme for important equine infectious respiratory pathogens in the USA. *Vet Rec.* 169(1): 12–12. Doi: [10.1136/vr.d2157](https://doi.org/10.1136/vr.d2157).
- Rossignol F, Vitte A, Boening J, Maher M, Lechartier A, Brandenberger O, Martin-Flores M, Lang H, Walker W, Ducharme NG. 2015. Laryngoplasty in Standing Horses. *Vet Surg.* 44(3): 341–347. Doi: [10.1111/vsu.12307](https://doi.org/10.1111/vsu.12307).
- Wahid H, Ahmad S, Nor MAM, Rashid MA. 2017. Prestasi kecekapan pengurusan kewangan dan agihan zakat: perbandingan antara majlis agama islam negeri di Malaysia. *J Ekon Malaysia.* 51: 39–54.
- Waller AS. 2014. New perspectives for the diagnosis, control, treatment, and prevention of strangles in horses. *Vet Clin North Am Equine Pract.* 30(3): 591–607. Doi: [10.1016/j.cveq.2014.08.007](https://doi.org/10.1016/j.cveq.2014.08.007).
- Waller AS. 2016. Strangles: A pathogenic legacy of the war horse. *Vet Rec.* 178(4): 91–92. Doi: [10.1136/vr.i123](https://doi.org/10.1136/vr.i123).

Article citation:

Cárdenas D, Duque D. 2019. Tratamiento quirúrgico de condroides en las bolsas guturales de un equino mediante abordaje *Whitehouse* modificado. Reporte de caso. [Standing surgical treatment of chondroids in guttural pouches of a horse through a modified *Whitehouse* approach. Case report]. *Rev Med Vet Zoot.* 66(2): 154-161. Doi: [10.15446/rfmvz.v66n2.82435](https://doi.org/10.15446/rfmvz.v66n2.82435).