
ESTUDIO RETROSPECTIVO DE ANOMALÍAS DENTALES Y ALTERACIONES ÓSEAS DE MAXILARES EN NIÑOS DE CINCO A CATORCE AÑOS DE LAS CLÍNICAS DE LA FACULTAD DE ODONTOLOGÍA DE LA UNIVERSIDAD DE ANTIOQUIA

RETROSPECTIVE STUDY OF DENTAL ANOMALIES AND BONE ALTERATIONS OF THE MAXILLA AND MANDIBLE IN CHILDREN 5 TO 14 YEARS OF AGE FROM THE CLINICS OF THE COLLEGE OF DENTISTRY, UNIVERSITY OF ANTIOQUIA

GABRIEL ESPINAL BOTERO¹, HUGO ALEXÁNDER MANCO GUZMÁN², GERMÁN AGUILAR MÉNDEZ³, LILIANA CASTRILLÓN PINO⁴, JUAN ESTEBAN RENDÓN GIRALDO⁵, MARTHA LUCÍA MARÍN BOTERO⁶

RESUMEN. Introducción: el propósito de esta investigación es efectuar un estudio retrospectivo epidemiológico sobre el tipo y frecuencia de alteraciones a nivel óseo y dental, en pacientes de cinco a catorce años que consultaron la Clínica del Niño y el Adolescente de la Facultad de Odontología de la Universidad de Antioquia entre los años 2000 y 2002. **Métodos:** se analizaron 428 radiografías panorámicas análogas con adecuada nitidez, densidad, contraste y definición, usando las historias clínicas como soporte. Las placas fueron leídas por un radiólogo dental definiendo el tipo de alteraciones óseas y anomalías dentales presentes. Se efectuó un análisis estadístico de tipo descriptivo. **Resultados:** la muestra fue de 232 hombres (54,20%) y 196 mujeres (45,79%). En maxilares se encontraron 33 radiografías de pacientes con imágenes radiolúcidas patológicas (7,68%): 21 de sexo femenino (4,89%) y 12 de sexo masculino (2,79%), y solo un caso (0,23%) con imágenes radiopacas patológicas. En los dientes se presentaron 272 radiografías (63,40%) con presencia de anomalías dentales: 149 pertenecían a hombres (34,73%) y 123 a mujeres (28,67%), que incluyeron 1.120 dientes. Las anomalías encontradas fueron: dens in dente, agenesias, taurodontismo, macrodoncias, dientes en forma cónica, supernumerarios, microdoncias, transposiciones, fusiones, mesiodens, dientes retenidos, geminaciones, espolones de esmalte y perlas de esmalte, en ese orden de frecuencia. **Conclusiones:** la población afectada por alguna alteración fue del 71,32%

Palabras clave: radiografía panorámica, anomalías congénitas, anodoncia, quistes óseos.

Espinal G, Manco HA, Aguilar G, Castrillón L, Rendón JE, Marín ML. Estudio retrospectivo de anomalías dentales y alteraciones óseas de maxilares en niños de cinco a catorce años de las clínicas de la Facultad de Odontología de la Universidad de Antioquia. Rev Fac Odontol Univ Antioq 2009; 21(1): 50-64.

ABSTRACT. Introduction: the purpose of this study was to carry out an epidemiological retrospective study on the type and frequency of radiographic dental and bone alterations in patients from 5 to 14 years of age who consulted the Dental Clinic (Child and the Adolescent Clinics) of the College of Dentistry at the University of Antioquia between the years 2000 and 2002. **Methods:** 428 panoramic radiographs with adequate density, contrast and definition were analyzed using also the dental records as support. The films were read by a dental radiologist who defined the type of bone alterations and dental anomalies present. A descriptive statistical analysis was performed **Results:** the sample consisted of 232 males (54.20%) and 196 females (45.79%). In the Maxilla and Mandible: 33 x-rays were found with pathological radiolucent images (7.68%): 21 females (4.89%) and 12 males (2.79%); just one patient (0.23%) with pathological radio opaque images. In the teeth: 272 x-rays (63.40%) with presence of dental anomalies: 149 males (34.73%) and 123 females (28.67%), involving 1120 teeth. The anomalies found were: dens in dente, tooth agenesis,

-
- 1 Odontólogo, especialista en Odontología Integral del Niño, profesor asociado, Facultad de Odontología, Universidad de Antioquia. Correo electrónico: sasa@une.net.co.
 - 2 Estudiante de pregrado Facultad de Odontología, Universidad de Antioquia. Correo electrónico: alexandermanco@gmail.com.
 - 3 Odontólogo, especialista en Radiología Maxilofacial, profesor de cátedra, Facultad de Odontología, Universidad de Antioquia. Correo electrónico: admin@imagenesy especialistas.com.
 - 4 Odontóloga, especialista en Estomatología y Cirugía Oral, profesor ocasional, Facultad de Odontología, Universidad de Antioquia. Correo electrónico: lcastrillon@odontologia.udea.edu.co.
 - 5 Odontólogo general, egresado Facultad de Odontología, Universidad de Antioquia. Correo electrónico: juanesregi@hotmail.com.
 - 6 Odontóloga, especialista en Estomatología y Cirugía Oral, profesora titular, Facultad de Odontología, Universidad de Antioquia. Correo electrónico: marthaluciamarin@gmail.com

RECIBIDO: MARZO 31/09-ACEPTADO: JULIO 28/2009

Taurodontism, macrodontia, conic shaped teeth, supernumerary teeth, microdontia, transpositions, fusions, mesiodens, retained teeth, gemination, enamel spur, and enamel pearls in this order of frequency. Conclusions: this study showed that the population affected with some radiographic abnormalities was 71.32%.

Key words: panoramic radiograph, congenital abnormalities, anodontia, bone cysts.

Espinal G, Manco HA, Aguilar G, Castrillón L, Rendón JE, Marín ML. Retrospective study of dental anomalies and bone alterations of the jawbones in children 5 to 14 years old of the clinics of the Dental School, University of Antioquia. Rev Fac Odontol Univ Antioq 2009; 21(1): 50-64.

INTRODUCCIÓN

Las anomalías dentales son una variedad de desviaciones de la normalidad que pueden ocurrir como consecuencia de factores sistémicos, ambientales, locales, hereditarios y trauma, en los que se afecta la forma de los dientes, el número, el tamaño, la disposición y el grado de desarrollo.¹

El estudio radiográfico se ha utilizado en odontología con múltiples aplicaciones en el diagnóstico, pronóstico y tratamiento de gran variedad de entidades patológicas. A pesar de que la radiografía panorámica presenta limitaciones propias de la técnica por ser un corte tomográfico y por mostrar distorsiones y sobreposiciones, se convierte en un apoyo para la visualización global de las estructuras anatómicas comprendidas en el maxilar, la mandíbula, la región dentoalveolar y la región temporomandibular; además ofrece alto grado de seguridad frente al mínimo riesgo radiológico para el paciente.^{2,3} En la dentición primaria y permanente permite ver: anomalías de número (hipodontias)^{1,4,5} (hiperodontias),^{6,7} de tamaño (macrodoncias, microdoncias), de forma (dientes cónicos, espolones, perlas del esmalte, dens in dente, taurodontismo, fusión, geminación), de erupción (transposiciones, dientes retenidos), anomalías del desarrollo, de origen genético y ambiental (síndromes),⁸ así como la presencia de cambios en la radiodensidad consistente en imágenes radiolúcidas compatibles con quistes e imágenes radiopacas óseas compatibles con tumores.^{9,10}

Las anomalías dentales varían mucho en frecuencia como lo demuestran los estudios en diferentes regiones del mundo, ya que existen reportes con datos extremos: cifras muy bajas reportadas en el estudio de Altug y Erdem en 2007¹¹ con una frecuencia de 5,46% de anomalías en una población de 3.043 niños turcos de 8 a 14 años, mientras que

existen altas frecuencias de anomalías reportadas por otros grupos de estudio como Thongudomporn y Freer en 1998¹² quienes hallaron el 74,7% de pacientes con anomalías en un grupo de 111 niños. En un estudio similar a este, Discassati y colaboradores en 2005¹³ reportaron el porcentaje de 16,25% de anomalías en una población de 400 niños en Argentina, mostrando un resultado entre promedio y bajo con respecto a las frecuencias halladas de alteraciones del desarrollo de los dientes.

En Colombia se han hecho pocos estudios, entre ellos un grupo de investigadores de la Universidad del Bosque de Bogotá, en 1996,¹⁴ quienes reportaron prevalencia del 70% de pacientes con anomalías dentarias en una población de 193 niños sometidos a fumigantes como factor de riesgo. El grupo control tenía 152 pacientes y presentó 52% de anomalías.

Uno de los objetivos del estudio odontológico tiene como meta prevenir y tratar las alteraciones en la dentición y lesiones en el hueso,¹⁰ por tanto hacer un diagnóstico oportuno a edad temprana, permite evitar secuelas mayores, favorecer el pronóstico y el plan de tratamiento. Con este objetivo se tomó un grupo de pacientes en edad escolar.

MATERIALES Y MÉTODOS

Entre la población de niños y adolescentes que consultan en el servicio de odontología de la Universidad de Antioquia no se han efectuado estudios previos clínicos y radiográficos de frecuencias de lesiones óseas en maxilares ni anomalías dentales, por tanto se desconoce el estado de morbilidad y las características de la población. Debido a la disponibilidad de las radiografías panorámicas como ayuda diagnóstica de las historias clínicas, se decidió hacer un estudio de los hallazgos radiográficos. Esta investigación

se hizo con el objetivo de describir la frecuencia de imágenes con alteraciones óseas patológicas y anomalías dentales detectables en radiografías panorámicas de pacientes en dentición decidua y mixta (cinco a catorce años), que consultaron en las Clínicas del Niño y el Adolescente de la Facultad de Odontología de la Universidad de Antioquia entre los años 2000 y el 2002, utilizando la historia clínica para confirmar o descartar los hallazgos.

Esta investigación efectuó un estudio descriptivo transversal utilizando Excel y el programa SPSS

versión 16 para la tabulación y procesamiento de los datos. El análisis se hizo con tablas de distribución de frecuencias. La muestra estudiada consistió en un grupo de 428 radiografías panorámicas análogas con calidad radiográfica expresada en adecuada nitidez, densidad, contraste y buena definición radiográfica¹⁵⁻¹⁷ pertenecientes a pacientes entre cinco y catorce años que consultaron en las Clínicas del Niño y el Adolescente de la Facultad de Odontología de la Universidad de Antioquia entre abril de 2000 y abril de 2002 (tabla 1).

Tabla 1
Población y su distribución por edad y sexo

Edad	Sexo		N.º Individuos por edad	Frecuencia absoluta acumulada	% por edad	Frecuencia relativa acumulada
	Hombres	Mujeres				
5 años	6	7	13	13	3,03	3,03
6 años	20	10	30	43	6,99	10,02
7 años	24	30	54	97	12,62	22,64
8 años	36	35	71	168	16,55	39,19
9 años	56	45	101	269	23,59	62,78
10 años	49	37	86	355	20,09	82,87
11 años	21	14	35	390	8,17	91,04
12 años	15	8	23	413	5,37	96,41
13 años	4	7	11	424	2,57	98,98
14 años	1	3	4	427	0,93	100
Total pacientes	232	196	428			
%	54,20	45,79				

Método de recolección de la muestra. De cada paciente se obtuvo una radiografía panorámica análoga estandarizada, la cual fue tomada por un técnico en radiología, usando un *ortho pantomographo op 100*[®] con las siguientes especificaciones técnicas: KV: 66-69; MA: 12; TE: 17,6 s; 110 V doble foco a distancia focal de 45 cm. Se utilizó una película kodak de 5 x 12", procesada automáticamente en una procesadora de mesa marca Konica Minolta referencia SRX-101A[®] con ciclos de 90 s empleando solución reveladora DEV y fijadora FIX con secado por infrarrojo en forma homogénea, manteniendo temperatura controlada 59-86 °F (15-30 °C) 30-75% RH (sin condensación).

La interpretación radiográfica fue hecha por un odontólogo radiólogo (G. A.) y los resultados fueron consignados en un formato que incluye los siguientes datos: identificación del paciente, sexo,

edad, presencia de imágenes radiolúcidas patológicas compatibles con quistes y su ubicación en los maxilares, presencia de imágenes radiopacas patológicas compatibles con tumores y su ubicación anatómica. En los dientes se registraron anomalías de forma, tamaño, posición, erupción y número. Se excluyeron de la muestra los pacientes con compromiso sistémico, con aparatología fija o removible y pacientes con exodoncias tempranas registradas en la historia clínica y las radiografías deficientes por técnica en la toma o en el revelado.

Método de consignación de resultados. Los siguientes hallazgos radiográficos fueron registrados para los maxilares considerados como alteraciones: áreas radiolúcidas patológicas a veces con límite óseo radiopaco bien definido y liso, corticalizado o con línea simple, de tamaño variable, en relación con dientes sin erupcionar o erupcionados, se esta-

blecieron con diagnóstico compatible con quiste o lesión tumoral.¹⁸ Según la imagen radiográfica se clasificó el tipo de lesión de la siguiente forma: cuando estuvo presente en la radiografía un área radiotransparente uniforme, de más de 5 mm de espesor, redonda u ovalada, unilocular o multilocular de bordes bien definidos que circundaba una corona de un diente sin erupcionar se estableció como imagen compatible con un quiste dentígero según definición de Shafer.^{19, 20} Cuando la imagen radiotransparente estaba en relación con la raíz de un diente temporal o permanente con compromiso pulpar, con tratamiento de endodoncia o sin él, de más de 5 mm de diámetro, redonda u ovalada, con bordes bien definidos, se estableció como imagen compatible con un quiste radicular inflamatorio.²¹ Cuando estuvo presente en los maxilares una imagen radiopaca mayor de 5 mm con forma y radiodensidad variables, pero con predominio de radiopacidad y rodeado por una línea radiotransparente se consideró compatible lesión tumoral.²²

Para los dientes se definió anomalía dental como variaciones en la forma, tamaño, estructura, posición, erupción, número y morfología,^{1, 5, 16, 23, 24} detectables radiográficamente nombrados con los términos: dens in dente, agenesias, taurodontismo, macrodoncias, dientes en forma cónica, supernumerarios, microdoncias, transposiciones, fusiones, mesiodens, dientes retenidos, geminaciones, espolones de esmalte y perlas de esmalte.

Se diagnosticó como agenesia dental cuando en la imagen radiográfica estaba ausente un diente o su germen después de los nueve años²⁵ Para los terceros molares se tuvo en cuenta la edad promedio de formación entre los ocho y los doce años.²⁶⁻²⁸

Se considero como macrodoncia un diente de mayor tamaño y microdoncia uno de menor tamaño que el promedio normal de los dientes del paciente presentes en boca, o fuera de los límites usuales de variación²⁴ empleando una regla milimétrica sobre la radiografía.²⁹⁻³¹

Se consideró *fusión* cuando se dio unión embriológica en fases preeruptivas de dos o más gérmenes dentarios adyacentes por medio de dentina a nivel

radicular y coronal, originando un diente único, con dos canales radiculares. Se consideró *geminación*, cuando estuvo presente un germen con dos coronas (corona bifida) y un solo canal radicular.³⁰⁻³³

Para cuantificar las anomalías se estableció que la presencia de una categoría de trastorno representaba una anomalía, ejemplo si un paciente presenta al mismo tiempo dens in dente, agenesias y taurodontismo se consideró que había tres anomalías presentes. También se cuantificó el número y el tipo de dientes afectados en cada clase de anomalía.

RESULTADOS

La muestra fue de 428 radiografías pertenecientes a niños y adolescentes (232 hombres y 196 mujeres) en edades entre cinco y catorce años, la mayoría estaban entre 8 y 10 años (50,36% de la población). El promedio de edad fue de 9,2 años, con pocos pacientes en edades extremas, respecto del rango seleccionado (tabla 1).

De 428 radiografías, se observaron 306 (71,32%) de los cuales 162 (52,94%) eran de hombres y 144 (47,05%) eran de mujeres, con alguna alteración ósea alguna dentaria o ambas (gráfico 1).

Alteraciones óseas. Estuvieron presentes imágenes radiopacas y radiolúcidas patológica compatibles con tumores y quistes, respectivamente.

Tumores. Las imágenes radiográficas patológicas correspondientes a con tumores fueron muy escasas. En este estudio (tabla 2), solo se encontró un paciente con imagen radiográfica característica de un odontoma el cual estaba asociado al segundo molar superior derecho, en un individuo de sexo masculino quien al mismo tiempo presentaba agenesia de primeros premolares inferiores.

Quistes. 33 radiografías evidenciaron imágenes radiolúcidas patológicas compatibles con quistes los cuales estaban asociados a 52 dientes (tabla 2). Fueron más frecuentes en mujeres que en hombres en una relación 2:1 y solo 7 radiografías, presentaron imágenes de quistes sin ninguna otra anomalía. Fueron más comunes la variedad de quistes de tipo inflamatorio que de dentígero (figura 1). Se presen-

taron 2 quistes dentígeros confirmados por biopsia: uno en un hombre y el otro en una mujer, ambos en el segundo bicúspide inferior izquierdo en forma unilateral. Las imágenes radiolúcidas predominaron en el maxilar superior y, de 33 pacientes, en 15 (45%)

se presentaron en forma bilateral correspondientes a imágenes de quistes inflamatorios. Los dientes más afectados fueron los caninos superiores que además tienden a ser retenidos. Le siguen en frecuencia los segundos premolares inferiores.

Gráfico 1
Población. Distribución de hallazgos radiográficos

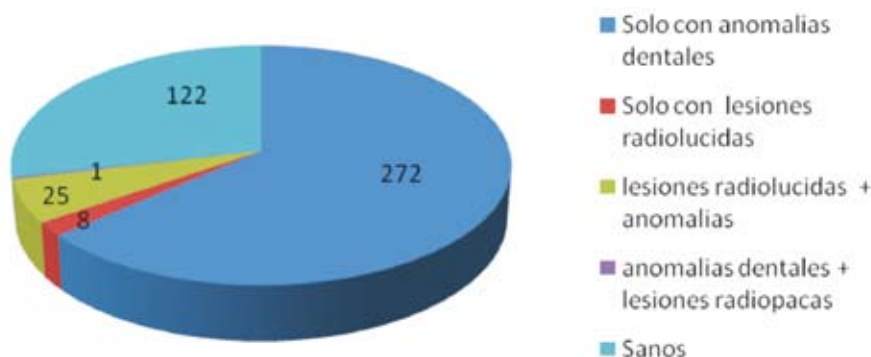
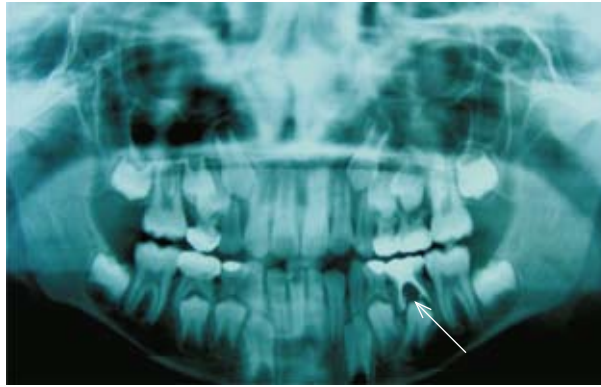


Tabla 2
Imágenes radiográficas asimilables con tumores y quistes (dentígeros e inflamatorios) presentes en la población según edad y sexo

Edad	Imágenes radiolúcidas en hombres		Imágenes radiolúcidas en mujeres		Total de imágenes radiopacas consistentes con tumores		Total individuos por edad con alteraciones óseas
	Quistes inflamatorios	Quistes dentígeros	Quistes inflamatorios	Quistes dentígeros	Hombres	Mujeres	
5 años	-	-	-	-	-	-	0
6 años	1	-	-	-	-	-	1
7 años	-	-	-	-	-	-	0
8 años	2	-	7	-	-	-	9
9 años	2	-	5	-	-	-	8
10 años	4	1	5	-	-	-	10
11 años	1	-	1	1	1	-	3
12 años	1	-	1	-	-	-	2
13 años	-	-	1	-	-	-	1
14 años	-	-	-	-	-	-	0
Total de pacientes	11	1	20	1	1	0	34
Total de pacientes por sexo	12		21		1	0	34
Total de pacientes por alteración	33				1		34
% de población con alteración radiográfica ósea	7,69%				0,23%		7,92

Figura 1

Quiste inflamatorio en molar inferior deciduo tratado endodónticamente y diente permanente desplazado (flecha)



Anomalías dentales

Las anomalías dentales fueron más frecuentes que las imágenes de quistes y tumores en ambos sexos: 272 pacientes (63,40%), en los que estaban afectados 1.120 dientes y fue más común entre los 9 y 10 años, período de dentición mixta.

En el gráfico 2 se muestran las anomalías dentales incluyendo las asociadas a lesiones óseas de dientes permanentes. Las anomalías estuvieron presentes casi exclusivamente en dientes permanentes, con solo tres casos en deciduos así: *geminación* de un canino, *fusión* de un incisivo central deciduo

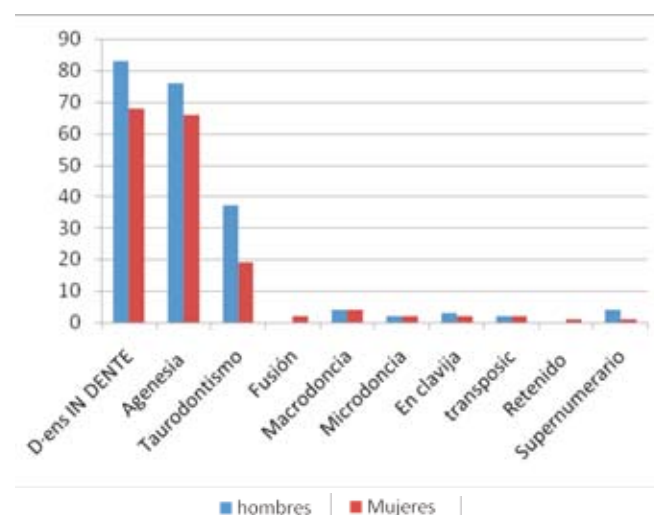
superior derecho con su lateral adyacente, y *taurodontismo* en segundos molares deciduos inferiores. Todas estas anomalías se hallaban en pacientes de sexo femenino.

También se puede constatar que hay alta frecuencias de tres tipos de anomalías: dens in dente, taurodontismo y agenesia que representaron el 88,34% de anomalías observadas (tabla 3).

En la dentición permanente las anomalías dentarias fueron más comunes en el arco superior que en el inferior en relación 1:1,47 (tabla 4). Las anomalías encontradas fueron:

Gráfico 2

Número y porcentaje de anomalías dentales por sexo en dentición permanente*



Sexo	Hombres N.º	Mujeres N.º	Total N.º	Total acumulado
Dens in dente	83	68	151	151
Agenesia	76	66	142	293
Taurodontismo	37	19	56	349
Fusión	0	2	2	351
Macrodoncia	4	4	8	359
Microdoncia	2	2	4	363
En clavija	3	2	5	368
Transposición	2	2	4	372
Retenido	0	1	1	373
Supernumerario	4	1	5	378

* El número de anomalías no concuerda con el número de pacientes por la multiplicidad de anomalías en un mismo paciente.

Tabla 3
Cantidad y frecuencia de dientes afectados por anomalías dentales en la población distribuidas por sexo

N.º	Anomalía*	Hombres		Mujeres		N.º total dientes	Frecuencia por dientes (%)	N.º total de pacientes	Frecuencia por pacientes (%)
		N.º pacientes	N.º dientes	N.º pacientes	N.º dientes				
1	Dens in dente	86	235	75	242	477	42,59	161	37,52
2	Agenesia	81	242	78	218	460	41,07	159	37,06
3	Taurodontismo	39	96	20	43	139	12,41	59	13,75
4	Macrodoncia	4	9	4	6	15	1,34	8	1,86
5	Dientes cónicos	3	4	2	2	6	0,54	5	1,16
6	Supernumerario	4	5	1	1	6	0,54	5	1,16
7	Microdoncia	2	3	2	2	5	0,44	4	0,93
8	Transposición	2	2	2	2	4	0,36	4	0,93
9	Fusión	0	0	2	2	2	0,18	2	0,46
10	Mesiodens	2	1	0	0	1	0,08	2	0,46
11	Perlas de esmalte	1	2	0	0	2	0,18	1	0,23
12	Retenido	0	0	1	1	1	0,08	1	0,23
13	Geminación	0	0	1	1	1	0,08	1	0,23
14	Espolón de esmalte	1	1	0	0	1	0,08	1	0,23
Total		225*	600	188	520	1120		413	

* El número de anomalías no coincide con el número de pacientes afectados por la multiplicidad de éstas en un mismo paciente

TABLA 4
Total de anomalías dentales por diente permanente afectado

Anomalía	Dientes* permanentes afectados. Arco superior																Total de dientes
	18	17	16	15	14	13	12	11	21	22	23	24	25	26	27	28	
Dens in dente	-	-	-	-	-	1	147	100	77	150	2	-	-	-	-	477	
Agenesia	123	-	-	7	4	-	3	1	1	3	-	4	5	-	-	128	279
Taurodontismo	2	7	53	-	-	-	-	-	-	-	-	-	19	36	7	3	127
Macrodoncia	-	-	-	-	-	1	4	1	1	5	-	-	-	-	-	-	12
Dientes cónicos	-	-	-	-	-	-	4	-	-	2	-	-	-	-	-	-	6
Microdoncia	-	-	-	-	-	-	2	-	-	1	-	-	1	-	-	-	4
Transposición	-	-	-	-	-	-	-	-	-	2	-	1	-	-	-	-	3
Supernumerario	-	-	-	-	-	1	-	-	-	1	1	-	-	-	-	-	3
Mesiodens	-	-	-	-	-	-	-	-	-	2	-	-	-	-	-	-	2
Total de dientes																	913
Anomalía	Dientes* permanentes afectados. Arco inferior																Total de dientes
	48	47	46	45	44	43	42	41	31	32	33	34	35	36	37	38	
Dens in dente	-	-	-	-	-	-	-	-	-	-	-	-	-	-	-	-	0
Agenesia	76	-	-	7	-	2	2	2	1	2	2	-	4	-	-	83	181
Taurodontismo	-	-	5	-	-	-	-	-	-	-	-	-	-	5	-	2	12
Macrodoncia	-	-	1	-	-	-	-	-	-	1	-	-	-	1	-	-	3
Microdoncia	-	-	-	-	-	-	-	-	-	-	-	-	1	-	-	-	1
Transposición	-	-	-	-	-	-	-	-	-	-	-	1	-	-	-	-	1
Supernumerario	-	-	-	-	-	-	1	-	-	-	-	-	-	-	-	-	1
Fusión	-	-	-	-	-	-	-	-	1	-	-	-	-	-	-	-	1
Retenido	-	-	-	-	-	1	-	-	-	-	-	-	-	-	-	-	1
Perlas de esmalte	-	1	-	-	-	-	-	-	-	-	-	-	-	-	1	-	2
Espolón de esmalte	-	-	-	-	-	-	-	-	1	-	-	-	-	-	-	-	1
Total de dientes																	204

* Nomenclatura dental internacional.

En esta tabla no están incluidos tres casos de deciduos que presentaron anomalías.

- *De forma.* Dens in dente, taurodontismo, perlas y espolones de esmalte, dientes cónicos, geminación y fusión. Dens in dente fue la anomalía más común: 37,52 %, visible en la radiografía panorámica, estuvo presente en incisivos superiores principalmente, y fue 1,67 veces mayor en los incisivos laterales que en los centrales, y unos pocos casos en caninos superiores. El taurodontismo fue una alteración que comprometió exclusivamente dientes posteriores y fue 10 veces más común en el arco superior (figura 2). El 100% de los casos se presentó bilateral en todos los pacientes y fue más frecuente en hombres que en mujeres en una relación 2:1. Perlas y espolones de esmalte solo se dio un caso de cada uno, y se encontraron en mujeres.

Los dientes cónicos se dieron estrictamente en incisivos laterales superiores y mayor número de casos en el lado derecho. La geminación ocurrió solo en deciduos, y fusión se dio un caso en deciduos y uno en permanentes.

- *De número.* Agenesia, dientes supernumerarios y mesiodens. En relación con agenesia se encontraron 460 dientes ausentes (tabla 4) de los cuales 279 correspondían al del arco superior y 181 al arco inferior o sea una relación de 1:1,5 de los cuales 410 dientes correspondían a terceros molares (36,6% de todas las anomalías y 89,13% de las agenesias) y solo 50 dientes correspondían a otro tipo de piezas dentales que corresponde al 10,86 % de los dientes afectados. Excluyendo

los terceros molares, las agenesias encontradas fueron en el siguiente orden (figura 3): segundo premolar superior e inferior derechos: 1,52%, segundo premolar superiores izquierdo: 1,08%, primer premolar superior y segundo premolar inferior izquierdo ambos con frecuencia de 0,86%, incisivo lateral superior: 0,65%, incisivos y caninos inferiores: 0,43% y, por último, incisivo central superior: 0,21%.

En este estudio solo se observaron supernumerarios en cinco pacientes que representan el 1,16% de los cuales dos eran mesiodens, o sea el 0,46%, todos tenían un solo supernumerario, excepto un paciente que tenía dos caninos superiores supernumerarios uno derecho y otro izquierdo.

- *De tamaño.* Macrodoncias y microdoncias. Prevalcieron en el arco superior y en sector anterior.
- *De erupción.* Dientes retenidos y transposiciones. Solo se vio un diente retenido (canino inferior derecho). Las transposiciones ocurrieron en cuatro casos representando el 0,35% así: dos en hombres entre un lateral y un canino superior izquierdos permanentes y dos en mujeres así: uno entre un canino superior izquierdo y el primer premolar adyacente y el otro entre un primero y segundo premolar inferior izquierdos permanentes.

En general se observó que la mayoría de los pacientes presentaban varias anomalías en forma simultánea dando un promedio de de 1,81 anomalías por paciente y casi siempre en forma bilateral (figura 4).

Figura 2

Taurodontismo. Obsérvese la longitud de las cámaras pulpares aumentadas de los primeros molares permanentes superiores e inferiores y los segundos molares deciduos inferiores (flechas)

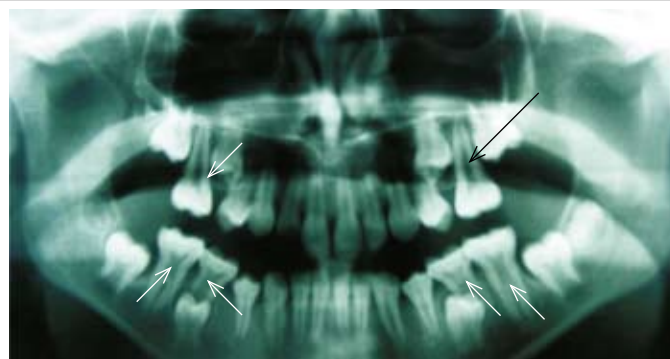


Figura 3

Agnesia de 15/25. Nótese la permanencia de los segundos molares deciduos superiores con reabsorción importante de las raíces y ausencia de los gérmenes de segundos premolares superiores (flecha)

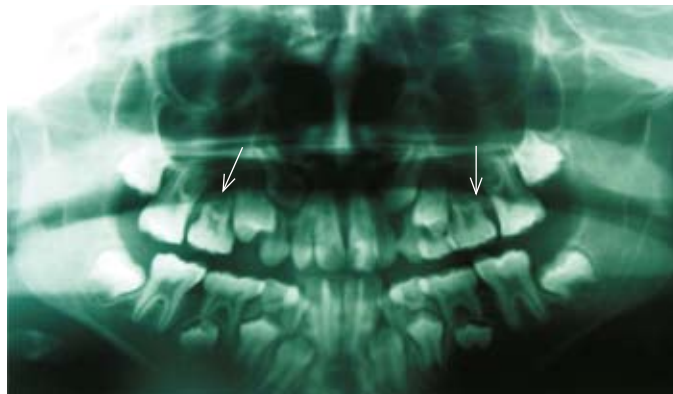
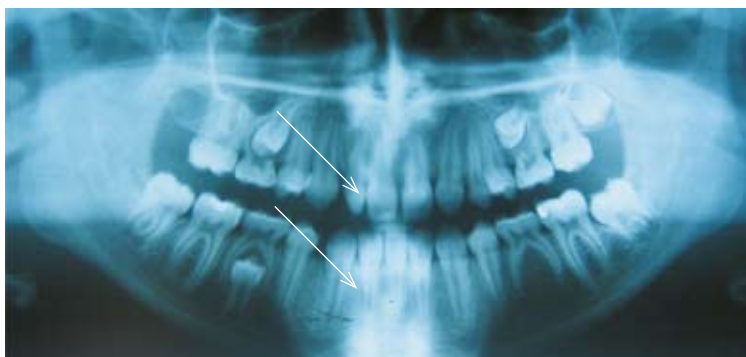

Figura 4

Anomalías múltiples. Nótese la presencia de varias anomalías: ausencia de segundo bicúspide inferior izquierdo (permanencia del molar decíduo), incisivo lateral superior derecho cónico y el incisivo lateral inferior antagonista está ausente (flechas discontinuas)



DISCUSIÓN

Aunque el enfoque del estudio es radiográfico, fue necesario evaluar elementos de la historia clínica como compromiso sistémico y tratamientos previos realizados, pero los resultados están basados solo en los hallazgos radiográficos.

De acuerdo con la distribución por sexo de la población en general, el promedio de los habitantes de Medellín es mujer representado en el 54,23% respecto de los hombres que es de 45,94%, lo que se esperaría que se reflejara en la consulta (Datos del DANE 2005. Municipio de Medellín.),³⁴ pero en la población estudiada hay una relación de 1:0,6 a favor de los hombres. Autores como Liu 1995³⁵ y otros, reportan también una relación de sexos mayor en hombres en una proporción de 2,8:1.

Con relación a las alteraciones óseas, en la literatura se considera que el odontoma es el tumor más frecuente en mamíferos;³⁶ sin embargo, radiográficamente solo se halló la imagen de un odontoma de las 428 radiografías del universo de la muestra, lo cual representa frecuencia muy baja, 0,23%. Otros autores como Regezi y colaboradores⁵ encontraron solo el 1,3% de casi 50.000 biopsias de la cavidad bucal en un período de 40 años y Peltola 1997¹⁸ reportó solo cinco casos en una población de Finlandia con una muestra de 392 pacientes: 1,27%, lo que indica que probablemente no es tan frecuente esta alteración o su frecuencia varía según la población estudiada.

Las imágenes de los quistes representaron el 7,69% de los casos de alteraciones en este estudio siendo más frecuentes los del tipo inflamatorio, asociado a dientes con problemas pulpares manifestando el

deterioro de los deciduos debido al poco cuidado de su integridad, probablemente por desconocimiento de los pacientes acerca de la función de los dientes temporales (tabla 2). Aunque los dientes hayan sido tratados endodónticamente existe frecuencia alta de lesiones periapicales asociadas, ya que el éxito endodóntico no es del 100%. (Peltola).¹⁸ Se ha encontrado que el 4% de los individuos con un diente sin erupcionar tienen como mínimo un quiste dentígero, el 5% de los quistes dentígeros se forma alrededor de dientes supernumerarios y muchos alrededor de un mesiodens.³⁷ Aunque la frecuencia de quistes dentígeros reportada en la literatura es muy baja se encontró una cifra aun menor en este estudio: 0,46%.

Anomalías dentales

El examen radiográfico de rutina en la clínica permite identificar alteraciones en la radiodensidad ósea y anomalías dentales, que diagnosticadas temprano simplifican el plan de tratamiento y mejoran el pronóstico.^{38, 39}

Fue frecuente el hallazgo de anomalías múltiples en el presente estudio (figura 4), el 57,57%, presentaban varias alteraciones simultáneas; y se sugiere que dichas anomalías están relacionadas entre sí debido a que son causadas por diferentes mutaciones en un mismo gen, o pueden existir genes que codifican para varias anomalías relacionadas,^{13, 40}. Algunas anomalías pueden estar asociadas a síndromes, pero en muchas otras ocasiones no se encuentran otros compromisos sistémicos.

La variedad de resultados vistos en la literatura en general, son contradictorias; sin embargo pueden existir factores de riesgo no controlados en los diversos grupos de investigación, incluyendo el presente estudio, como herencia y grupos étnicos,⁴¹ endogamia, nutrición y desnutrición, contaminación ambiental, estrato socioeconómico y epidemiológico e, incluso, el trauma. En general las comparaciones son muy difíciles de hacer puesto que en los otros estudios no se analizan las mismas variables ni se utilizó el mismo tamaño de muestra y probablemente influye hasta en el ojo del observador. Respecto del trauma como factor etiológico, Andreasen⁴² presentó

un estudio que soportaba en la dentición primaria esta etiología como un antecedente de riesgo. Él encontró que entre el 12 y 69% de los casos de anomalías de dientes permanentes habían tenido un antecedente de injuria en la dentición primaria.

Anomalías en la dentición primaria. La mayoría de los autores han observado que las anomalías dentales son menos frecuentes en la dentición primaria que en la dentición permanente siendo del orden de 0,1 a 1%^{38, 43} coincidiendo con el presente estudio en el cual se encontraron solo tres pacientes con anomalías en dentición primaria: 0,69%. Otros autores reportan alta frecuencia de anomalías en la dentición decidua como Sacal en 2001,¹⁰ quien encontró 86% de los pacientes con una o más anomalías en una población de 500 niños entre tres y cinco años en Texas-Houston. Discacciati y Lértora¹³ en 2005 reportan un valor intermedio: 26,7% en una población de 400 niños de una clínica universitaria en Argentina.

Anomalías en la dentición permanente. Se encontraron anomalías de estructura, de forma, de número, de tamaño y de erupción.

Anomalías de forma:

Dens in dente. Esta anomalía es difícil de visualizar en la radiografía panorámica, por ello solo se consideraron los casos evidentes que se podían diferenciar de la espina nasal anterior en forma clara. Este estudio mostró el dens in dente como la anomalía más frecuente: 37,52%, contrario a los resultados reportados en otras investigaciones. Según la literatura, es una anomalía escasa y puede variar mucho. Shafer, en 1997,²⁴ analizó radiográficamente 2.452 pacientes, hallando frecuencia de 1,26% en incisivos laterales, mientras que Amos, en 1955,⁴⁴ en 1.000 pacientes encontró frecuencia del 5,10% en incisivos laterales. Jennie 1998,⁶ en China, reporta el 4,8 y Hülsmann,⁴⁵ en 1996, reportó incidencia de 0,25, 10%. Este último anotó que era más frecuente en el maxilar superior, con predilección por los incisivos laterales permanentes, generalmente unilaterales, concordando con el presente estudio en su alta frecuencia en el maxilar superior y en los incisivos laterales, aunque a diferencia de Hülsmann

la presentación de este estudio fue bilateral en el 98% de los casos. Agrega el mismo autor que era más común en jóvenes (entre ocho y doce años) y más en hombres que en mujeres⁴⁵ lo que concuerda con este informe.

A pesar de la alta frecuencia encontrada en nuestro medio, probablemente pasa desapercibido en la consulta odontológica, especialmente cuando es tipo I⁴⁶ de acuerdo con a la clasificación de Oehlers, la cual es difícil de visualizar en la radiografía y requiere un observador entrenado. Los dientes con esta anomalía son más propensos a la caries y representan mayor factor de riesgo de requerir tratamientos endodónticos. En general se han reportado dens in dente en dientes supernumerarios,⁴⁷ y su orden de frecuencia coincide con el encontrado aquí: primero en los incisivos laterales superiores, seguidos por los centrales superiores, y caninos superiores. Con mucha menor frecuencia aparecen en la literatura los dientes no encontrados en esta investigación como: premolares superiores, incisivos y premolares inferiores.^{22, 48}

Taurodontismo. El taurodontismo no tiene predilección por la raza.^{49, 50} ni por el sexo; sin embargo fue la única anomalía de este estudio en la que hubo relación de 2:1 que afectó predominantemente a hombres. Los valores relativamente altos hallados en este estudio, 13,75 %, se aproxima a cifras reportadas en esquimales y oriente medio, 11%,⁵ sin embargo, es una anomalía poco frecuente en la literatura. La condición ha sido descrita como una forma de diente primitivo.⁵¹ Witkop⁵² sugirió que el taurodontismo era encontrado con más frecuencia en poblaciones donde los dientes eran usados como herramientas. El rasgo ha sido encontrado en premolares y molares, pero los molares, sobre todo los segundos molares inferiores, son los dientes más frecuentemente afectados^{53, 54}. Se puede observar en ambas denticiones: primaria y permanente.⁴⁹ En este estudio afectó principalmente los primeros molares superiores, y un caso la dentición decidua.

Perlas y espolones de esmalte. Dos casos únicos vistos en este reporte que corresponden a 0,23% se asemejan a los hallazgos de Stafne¹ en 1987 en Argentina del 0,04 al 10%, contrario a lo encontrado

por Gratt⁵⁵ en 1995, solo el 3% y Jennie⁶ en China en 1998 de 37,5%.

Dientes en forma cónica. Se encontró el 1,16% y afectó siempre los incisivos laterales superiores, con frecuencia mayor que el hallazgo de Yonezu⁵⁶ del 0,55%, y de Sacal quien reportó una cifra de 0,5%.¹⁰ Esta forma dental ha sido considerada por algunos autores como la malformación más común en dientes supernumerarios al igual que el dens in dente.⁵⁷

Fusión, geminación. Las bajas frecuencias halladas entre 0,46 y 0,23% respectivamente, se asemejan a lo reportado por otros autores en América y Escandinava quienes consideran que la prevalencia de fusiones en dentición decidua es de 0,6% o menos,^{10, 36, 42, 43, 58, 59} aunque Nik³⁸ expresa que las anomalías de número y forma con excepción del doble diente (término usado para fusión y geminación) son anomalías más comunes en la dentición permanente que en la primaria. Mckibben³³ reportó prevalencia de fusión de 2,97% en una población de 202 sujetos de tres a doce años en siete dientes deciduos y uno permanente.

Anomalías de número:

Agnesias. La agenesia más frecuente en la población estudiada fue de los terceros molares, aunque algunos autores consideran que esta ya no es una anomalía especialmente si es de terceros molares sino un proceso evolutivo.^{11, 24, 60, 61} En general varía su frecuencia de acuerdo con la población estudiada y a excepción de las asociadas con síndromes, generalmente no están acompañadas de otros defectos; mostrando tendencia hereditaria.³³ Otros autores como Witkop⁵² consideran que no necesariamente es de origen genético y que también intervienen factores locales.

En Colombia hay pocos estudios de agnesias, entre ellos el de Sarmiento y colaboradores, 2004,⁶² en la Universidad del Valle donde estudiaron las ausencias de terceros molares entre la población estudiantil resultando una frecuencia del 21%, el cual está por debajo del encontrado en este estudio: 37,06 %.

Mientras que Mckibben en 1971³³ reportan frecuencias de 5,47% de agnesias de bicúspides e incisivos,

cifra por debajo de 10,86%, encontrada en este estudio, otros autores reportan cifras aun más bajas como Nik³⁸ de 0,1 a 0,9% quien considera que las agenesias son raras en la dentición decidua. Osuji⁵⁸ anota que son más frecuentes en el maxilar que en la mandíbula, lo que concuerda con los hallazgos encontrados en este estudio donde fue 0,55 más frecuente en maxilar superior que en mandíbula (tabla 4). Se ha visto que cuando las agenesias se presentan en la dentición primaria puede repercutir en la dentición permanente en el 75%;^{63, 64} así mismo, otros autores consideran que cuando el diente temporal no existe, el permanente puede estar presente.^{64, 65}

Muchos autores consideran que el incisivo lateral superior es el diente que tiene mayor prevalencia de agenesias^{11, 38, 66} sin embargo este trabajo mostró concordancia con los autores que reportan los segundos premolares (tabla 4) como el diente más frecuentemente ausente.^{33, 59, 67} El tipo de diente faltante varía en los diversos grupos étnicos: en América y Turquía son los segundos premolares mandibulares, en Arabia Saudita son los incisivos laterales maxilares, en Europa son los segundos premolares maxilares.¹¹

Muchas de las variaciones en las cifras de los diferentes autores se deben a que esta entidad presenta penetrancia incompleta y expresividad genética variable, en las diferentes poblaciones.⁶⁸

Supernumerarios y mesiodens. Este estudio encontró 1,16% de supernumerarios y 0,46% de mesiodens cuyas cifras están en el rango reportado por varios autores como Mckibben³³ que lo establece entre 0,3 y 2% para supernumerarios y 1,53% para mesiodens. Este autor considera que el mesiodens es el más común de los supernumerarios, lo cual no se reflejó en este trabajo. Hurlen⁵⁷ y Osuji⁵⁸ consideran que la localización más frecuente de supernumerarios es la premaxila, y que es menos frecuente en la dentición primaria que en la permanente, aunque puede estar subestimada la frecuencia en la dentición primaria.⁵⁷ Los supernumerarios siempre se presentaron en el sector anterior con predominio en el maxilar superior,³⁵ pero también pueden ocurrir en forma única o múltiple, uni- o bilateral y en am-

bos maxilares³³ en esta investigación se encontró un supernumerario en mandíbula, o sea 0,23%. En general en el maxilar inferior es menos frecuente que en maxilar superior como lo observó Osuji⁵⁸ en un grupo de 29 pacientes con dientes supernumerarios, 23 (79%) eran en maxilar superior y 6 (21%) en mandíbula.

Nik³⁸ y colaboradores reportan frecuencia de supernumerarios entre 0,2 y 0,8%, y Liu³⁵ encuentra que su ocurrencia es entre 0,3 y 3,8%. Ambos autores consideran que usualmente estos dientes corresponden a dientes tipo suplementario. También Hurlen⁵⁷ en un estudio efectuando en una población de 921 pacientes en Noruega muestra frecuencia similar de 0,1 a 3,6% agregando que frecuentemente se subestima la cifra por falta de control radiográfico a los pacientes. Sin embargo Discacciati¹³ en una población de 400 niños de la clínica de Odontopediatría en Argentina halló frecuencia de 7,6% dientes supernumerarios, superior a lo reportado por otros autores.

Anomalías de tamaño:

Macrodoncias y microdoncias. En China, Jennie y colaboradores reportó frecuencia generalizada de macrodoncias de 3,6% y microdoncias de 6,9%,⁶ superior a la frecuencia vista en este trabajo que fue de 1,34% de macrodoncias y 0,44 de microdoncia. Generalmente los dientes más afectados fueron los mismos que presentan más agenesias como terceros molares, incisivos laterales superiores permanentes y segundos premolares, pero hubo predominio de incisivos laterales superiores para ambas anomalías y un caso de macrodoncias de primeros molares inferiores. La microdoncia puede afectar la raíz, la corona o todo el diente y son comunes en pacientes con hemiatrofia de cara y osteogénesis imperfecta^{1,5} pero no se asocian a patologías, en este estudio.

Anomalías de erupción:

Transposiciones. La literatura reporta frecuencias entre 0,2 y 3% similar a lo encontrado aquí: 0,36%.^{13, 69, 70} Se ha reportado 71%^{71, 72} de transposición entre canino y primer premolar superior siendo estos los dientes comprometidos más frecuentemente.

Retenido. Se encontró solo en una paciente, 0,08%. En la literatura aparecen los terceros molares como los dientes más frecuentemente retenidos, seguidos por segundos premolares inferiores, los caninos superiores, los incisivos y finalmente los centrales superiores. Su presencia puede crear retraso en la erupción de los dientes vecinos. Soldevilla y colaboradores en 2003⁷³ reportaron frecuencia de 0,9-2% y hasta el 7% en individuos mayores de once años. En el caso de esta investigación se encontró el diente reportado en la literatura como el tercero en frecuencia de retención y ocurre más comúnmente en mujeres en un 1,17% mientras que en hombres es de 0,51%^{73, 74} como se vio en este caso.

CONCLUSIONES

Del total de radiografías estudiadas, el porcentaje de pacientes afectados por alguna alteración radiográfica fue del 71,32%. Los hallazgos radiográficos son similares a los encontrados en otros estudios en el mundo con alguna diferencia en las frecuencias de las alteraciones óseas y anomalías dentales reportadas, ya que estas varían según la muestra, las características étnicas propias de cada comunidad y factores ambientales.

Las anomalías dentales encontradas fueron de número, forma, tamaño, estructura, alteración en el proceso de erupción y cambios óseos asociados consistentemente con quistes y tumores. La dentición afectada fue casi siempre la permanente.

Aunque las agenesias de terceros molares en los tiempos modernos parece ser la anomalía más frecuente, en este estudio se observó que el Dens in dente es muy frecuente, el cual pasa inadvertido para la mayoría de los clínicos y por ende su presencia en la dentición permanente.

Los incisivos superiores laterales son los dientes con mayor posibilidad de variaciones anatómicas y anomalías, y fue el diente que presentó, más cambios en la forma (diente cónico), dens in dente, cambios en el tamaño (macrodoncias y microdoncias), cambios en la posición (transposición) y cambios en la cantidad (supernumerario). El arco inferior tuvo menos anomalías, en una relación 1:4,5 respecto del superior.

La radiografía panorámica debe ser considerada como elemento diagnóstico de las historias clínicas de los pacientes que consultan en las clínicas de la Facultad de Odontología de la Universidad de Antioquia.

CORRESPONDENCIA

Martha Lucia Marín Botero

Calle 64 N.º 52-59

Teléfonos: 511 81 19, 300 658 95 43

Dirección electrónica: marthaluciamarin@gmail.com

REFERENCIAS

1. Stafne EC. Anomalías. En: Gibilisco JA, Turlington EG. Diagnóstico Radiológico en Odontología. 4.ª ed. Buenos Aires: Editorial Médica Panamericana; 1987. p. 30-56.
2. Haring JI, Jansen L. Radiografía panorámica. En: Radiología Dental: principios y técnicas. 2.ª ed. México: McGraw-Hill Interamericana; 2002. p. 368-389.
3. Langlais RP, Rodríguez IE, Maselle I. Principios de la selección e interpretación radiográfica. En: Miles D, Van M. Método clínico para el diagnóstico radiológico. Clin Odontol 1994. 1: 1-11.
4. Goaz PW, White SC. Anomalías dentales. En: Radiología oral: principios e interpretación. 3.ª ed. Madrid: Mosby; 1995. p. 343-370.
5. Regezi JA. Anormalidades dentales. En: Patología Bucal. 3.ª ed. México: McGraw-Hill Interamericana; 2000. p. 456-482.
6. Jennie S, Martyn NA. Catalogue of anomalies and traits of the permanent dentition of southern Chinese. J Clin Pediatr Dent 1998; 22(3): 185-194.
7. Rajab L, Hamdan M. Supernumerary teeth: review of the literature and a survey of 152 cases. Int Paediatr Dent 2002; 12(4): 244-254.
8. Mok Y, Ho K. Congenitally absent third molars in 12 to 16 year old singaporean chinese patients: a retrospective radiographic study. Ann Acad Med Singap 1996; 25(6): 828-830.
9. Razak IA, Nik-Hussein NN. A retrospective study of double teeth in the primary dentition. Ann Acad Med Singap 1986; 15(3): 393-396.
10. Sacal C, Echeverry E, Keene H. Retrospective survey of dental anomalies and pathology detected on maxillary occlusal: radiographs in children between 3 and 5 years of age. Pediatr Dent 2001; 23(4): 347-350.
11. Altug-Atac AT, Erdem D. Prevalence and distribution of dental anomalies in orthodontic patients. Am J Orthod Dentofacial Orthop 2007; 131(4): 510-514.

12. Thongudomporn U, Freer J. Prevalence of dental anomalies in orthodontic patients. *Aust Dent J* 1998; 43: 395-398.
13. Discacciati De Lértora M S., Lértora MF. Anomalías dentarias: prevalencia observada clínicamente, en niños de la ciudad de Corrientes. Universidad Nacional del Nordeste. Comunicaciones Científicas y Tecnológicas [revista en línea] 2005 [fecha de acceso 22 de marzo de 2008]; URL disponible en: <http://www.unne.edu.ar/Web/cyt/com2005/3-Medicina/M-028.pdf>.
14. Cornejo E, Gómez L, Paredes C, Paredes E, Pérez A. Fumigantes como factor de riesgo para la aparición de anomalías dentales en niños habitantes de Guasca. [monografía]. Bogotá; s. n.; 1996. 98 p.
15. Basrani E, Blank AJ, Cañete MT. Principios generales de radiología en endodoncia. En: Radiología en Endodoncia. Colombia: Quebecor World; 2003. p. 3-14.
16. Basrani E, Blank AJ, Cañete MT. Análisis radiográfico de la patología dentaria de desarrollo en relación con la endodoncia. En: Radiología en Endodoncia. Colombia: Quebecor World; 2003. p. 51-57.
17. Contreras Stark R. Radiología Dental Básica y Clínica. Chile: El Mercurio; 1986. p. 5-24.
18. Peltola JS, Wolf J, Mannik A, Russak S, Seedre T, Sirkel M et al. Radiographic findings in the teeth and jaws of 14 to 17 year old Estonian Schoolchildren in Tartu and Tallinn. *Acta Odontol Scand* 1997; 55: 31-35.
19. Shafer WG, Hine MK, Levy BM. Quistes y tumores de origen odontogénico. En: Tratado de Patología Bucal 3.ª ed. México: Nueva Editorial Interamericana; 1977. p. 238-287.
20. Maroo S. Clinico- radiological aspects of dentigerous cyst. *East Afr Med J* 1991; 68(4): 249-254.
21. Whaites E. Diagnóstico diferencial de las lesiones radiotrasparentes en el maxilar y la mandíbula. En: Whaites E. Fundamentos de radiología dental. España: Grafos; 2008. p. 329-354.
22. Kramer I, Pindborg J, Shear M. Histological typing of odontogenic tumours. 2.ª ed. Berlín: Springer-Verlag; 1992. p. 27-42.
23. White SC. Anomalías dentales. En: Radiología oral: principios e interpretación. 4.ª ed. Madrid: Mosby; 2002. p. 333-337.
24. Shafer WG, Hine MK, Levy BM. Trastornos del desarrollo de las estructuras bucales y parabucales. En: Tratado de Patología Bucal. 3.ª ed. México: Nueva Editorial Interamericana; 1977. p. 39-40.
25. Mattheeuws N, Dermaut L, Martens G. Has. Hipodontia increased in caucasians during the 20th century? A meta-analysis. *Eur J Orthod* 2004; 26: 99-103.
26. Moorrees CF, Fanning EA, Hunt EE Jr. Age variation of formation stages for ten permanent teeth. *J Dent Res* 1963; 42: 1490-1502.
27. Ricketts RM, Turley P, Chaconas S, Schulhof RJ. Third molar enucleation: diagnosis and technique. *J Calif Dent Assoc* 1976; 4(4): 52-57.
28. Nolla CM. The development of the permanent teeth. *J Dent Child* 1960; 4(4): 254-66.
29. Werhman AH, Manson-Hine LR. Enfermedades de importancia radiográfica. En: Radiología dental. 3.ª ed. Barcelona: Salvat; 1983. p. 391-470.
30. Ten Cate AR. Desarrollo del diente y de sus tejidos de sostén. En: Histología Oral. Desarrollo, estructura y función. 2.ª ed. Argentina: Médica Panamericana; 1986. p. 80-108.
31. Guedes Pinto AC, Strazzeri Bonecker MJ. Técnica radiográfica en odontopediatría e interpretación de las principales anomalías de desarrollo dentario. En: Guedes Pinto AC, Ciamponi AL, Duarte DA, Santos EM, Rodríguez de Almeida E, Biancalana H. Rehabilitación bucal en Odontopediatría. Atención Integral. Colombia: Amolca; 2003. p. 15-31.
32. Iglesia-Puig MÁ, Arellano-Cabornero A, López-Areal García B. Anomalías dentarias de unión: fusión dental. RCOE. [periódico en línea] 2005 [fecha de acceso 11 de marzo de 2009]; 10(2): 209-214. URL disponible en: http://scielo.isciii.es/scielo.php?script=sci_arttext&pid=S1138-123X2005000200007&lng=es&nrm=iso.
33. Mckibben D, Brearley L. Radiographic determination of the prevalence of selected dental anomalies in children. *J Dent Child* 1971; 38(4): 26-34.
34. Medellín. Departamento Administrativo de Planeación. Proyección de población por género y edades simples a junio 2006. [Documento en línea] 2009 [fecha de acceso 14 de septiembre de 2009]; URL disponible en: http://www.medellin.gov.co/alcaldia/jsp/modulos/V_medellin/obj/pdf/Poblacion%20por%20edades%20simples%20proyectada%20junio%202006.pdf.
35. Liu JF. Characteristics of premaxillary supernumerary teeth: a survey of 112 cases. *J Dent Child* 1995; 62: 262-265.
36. Ingle JI, Stanley HR, Langeland K. Etiología y prevención de inflamación, necrosis y distrofia de la pulpa. En: Ingle OI, Barkland LK. Endodoncia. 4.ª ed. México: McGraw- Hill Interamericana; 1996. p. 382- 387.
37. Sonn MM. Caso clínico: Quiste dentígero. Revista de la Academia Colombiana de Radiología Oral y maxilofacial [revista en línea] 2002. [fecha de acceso 14 de septiembre de 2009]; 1 URL disponible en: <http://acrom.facultas.org/revista-acrom/001/caso.html>.
38. Nik-Hussein NN, Abdul Majid Z. Dental anomalies in the primary dentition: distribution and correlation with the permanent dentition. *J. Clin Pediatr Dent* 1996; 21(1): 15-19.
39. Tay F, Pang A, Yuen S. Unerupted maxillary anterior supernumerary teeth: report of 204 cases. *J Dent Child* 1984; 51: 289-294.
40. Liu JF, Chen LR. Talon cusp affecting the primary maxillary central incisors in two sets of female twins: report of two cases. *Pediatr Dent* 1995; 17: 362-364.

41. Menczer L.F. Anomalies of the Primary Dentition. *J Dent Child* 1955; (22): 57-62.
42. Andreasen JO, Andreasen FM. Textbook and colour Atlas of traumatic Injuries to the tooth. 3.^a ed. St Louis: CV Mosby; 1994: 151-180.
43. Winter GB, Brook AH. Tooth abnormalities En: Rowe AHR. *A Companion to Dental Studies*. Oxford: Blackwell Scientific Publications; 1986. p. 55-103.
44. Amos ER. Incidence the small dens in dente. *J Am Dent Assoc* 1955; 51(1): 31-33.
45. Hülsman M. Severe dens invaginatus malformation. *Oral Surg Oral Med Oral Pathol Oral Radiol Endod* 1996; 82: 456- 458.
46. Oehlers FA. Dens invaginatus-variation of the invagination process associated with anterior crown form. *Oral Surg Oral Med Oral Pathol* 1977; 10: 1204-1218.
47. Noikura T, Ooya K, Kikuchi M. Double dens in dente with a central cusp and multituberculism in bilateral maxillary supernumerary central incisors. *Oral Surg Oral Med Oral Pathol Oral Radiol Endod* 1996; 82(4): 466-469.
48. Lucas GV, Lucas ÓN. Dens invaginatus: Tratamiento en un diente permanente joven. *Rev. ADM*. [artículo en línea] 2003 [fecha de acceso 2 de junio de 2007]; 60(6): 229-232 URL disponible en: <http://www.medigraphic.com/pdfs/adm/od-2003/od036f.pdf>.
49. Cichon J, Pack R. Taurodontism: review of literature and report of case. *J Am Dent Assoc* 1985; 111(9): 453-455.
50. Ruprecht A, Batniji S, El-Neweihi E. The incidence of taurodontism in dental patients. *Oral Surg Oral Med Oral Pathol* 1987; 67(6): 743-747.
51. Widerman FH, Serene TP. Endodontic therapy involving a taurodontic tooth. *Oral Surg Oral Med Oral Pathol* 1971; 32(4): 618-620.
52. Witkop CJ. Clinical aspects of dental anomalies. *Int Dent J* 1976; 26(4): 378-390.
53. Shifman A, Buchner A. Taurodontism report of sixteen cases in Israel. *Oral Surg Oral Med Oral Pathol* 1976; 41(3): 400-405.
54. Shifman A, Chanannel I. Prevalence of taurodontism found in radiographic dental examination of 1,200 young adult Israeli patients. *Community Dent Oral Epidemiol* 1978; 6: 200-203.
55. Gratt BM. Radiografía Panorámica. En: Goaz PW, White SC. *Radiología oral. Principios e interpretación*. 3.^a ed. Madrid: Mosby/ Doyman libros; 1995. p. 245-268.
56. Yonezu T, Hayashi Y, Sasaki J, Machida Y. Prevalence of Congenital dental anomalies of the deciduos dentition in Japanese children. *Bull Tokyo Dent Coll* 1997; 38(1): 27-32.
57. Hurlen B, Humerfelt D. Characteristics of premaxillary hiperodontia: a radiographic study. *Acta Odontol Scand* 1985; 43(2): 75-81.
58. Osuji OO, Hardie J. Dental anomalies in a population of Saudi Arabian Children in Tabuk. *Saudi Dental Journal* 2002; 14(1): 11-14.
59. Ekman- Westborg B, Julin P. Multiple anomalies in dental morphology: macrodontia, multituberculism, central cusps, and pulp invaginations. *Oral Surg* 1974; 38: 217-222.
60. Cuairán V, Gaitán L, Hernández A. Agnesia dental en una muestra de pacientes ortodónticos del Hospital Infantil de México. *Rev ADM* 1996; 53: 211-215.
61. Anderson B, Thompson G, Popovich F. Evolutionary dental changes. *Am J Phys Anthropol* 1975; 43: 95-102.
62. Sarmiento P, Herrera A. Agnesia de terceros molares en estudiantes de odontología de la Universidad del Valle entre 16 y 25 años. *Colomb Med* 2004; 35 Supl 1: 5-9.
63. Hattab FN, Yassin OM. Supernumerary teeth: report of three cases and review of the literature. *J Dent Child* 1994; 25: 382-392.
64. Ponce-Bravo S, Ledesma-Montes C, Pérez-Pérez G, Sánchez- Acuña G, Morales-Sánchez I, Garcés-Ortiz M. Anodoncia no sindrómica. Estudio clínico-radiográfico *Rev ADM* 2004; 61(5): 171-175.
65. Cadena A. Oligodoncia: informe de una familia. *Pract Odontol* 1987; 8(8): 30-35.
66. Muller TP, Hill IN, Petersen AC, Blayney JR. A survey of congenitally missing permanent teeth, *J Am Dent Assoc* 1970; 81: 101-107.
67. Layton JM. Congenital dental anomalies occurring in 3552 Children. *J Dent Child* 1956; 23(4): 206-208.
68. Quintero ME, Restrepo MA, Ordoñez A, Riaño C, Berrocal MA. Tooth agenesis and its heredity pattern in seven Colombian familiar groups. *Univ Odontol* 2002; 22: 27-36.
69. Leyt S. Las anomalías dentarias. En: Leyt S. *Odontología Pediátrica*: 6.^a ed. Argentina: Mundi; 1980: 67.
70. Young D. Ectopic eruption of the first permanent molar. *J Dent Child* 1987; 24:153-162.
71. Peck L, Peck S. Classification of Maxillary tooth transposition. *Am J Orthod Dentofacial Orthop* 1995; 107(5): 505-517.
72. De Anchieta D I, Ramos ED, Daruge E, Morais Antunes FC, De la Cruz Meléndez BV, Francesquini L. et al. Transposición dental y sus implicaciones éticas y legales. *Rev ADM* 2005; 62(5): 185-190.
73. Soldevilla Galarza LC, Orellana Manrique O, Rodríguez Varas EL. Desinclusión de Dientes Retenidos Mediante Aparatología Removible. *Odontología Sanmarquina* [revista en línea] 2003 [fecha de acceso 26 de marzo de 2008]; 6(12): 41-45 URL disponible en http://sisbib.unmsm.edu.pe/bVrevistas/odontologia/2003_n12/desinclusion.htm#2.
74. Mariaca de Botero L, Botero Mariaca P. Diagnóstico y tratamiento temprano de la malposición intralveolar de caninos permanentes. *Rev Fac Odontol Univ Antioq* 2001; 13(2): 21-29.