
COMPARACIÓN CLÍNICA Y RADIOGRÁFICA DEL EFECTO DEL PÉNDULO CON ANCLAJE ESQUELÉTICO VS. DENTOALVEOLAR¹

CLINICAL AND RADIOGRAPHIC COMPARISON OF THE PENDULUM EFFECT WITH SKELETAL ANCHORAGE VERSUS DENTOALVEOLAR ANCHORAGE¹

SANDRA LILIANA GÓMEZ GÓMEZ² · JOHN JAIRO BETANCUR PÉREZ³
JORGE ALBERTO ARISMENDI⁴ · JORGE HUMBERTO GIL CARDONA⁵

RESUMEN. Introducción: este estudio pretende comparar clínica y radiográficamente los efectos producidos por el distalizador péndulo en dos formas de anclaje: esquelético y dentoalveolar, en pacientes con maloclusiones clase II de la Facultad de Odontología de la Universidad de Antioquia. **Métodos:** se hizo un estudio preexperimental comparativo. Se utilizó una muestra de 19 pacientes con edades entre los 15 y 26 años, divididos en dos grupos: 9 pacientes tratados con péndulo de anclaje esquelético y 10 con péndulo de anclaje dentoalveolar. A todos los pacientes se les tomaron radiografías cefálicas laterales y modelos de estudio, al inicio y al final del tiempo de evaluación (6 meses). **Resultados:** los resultados clínicos y radiográficos muestran diferencias significativas en los efectos producidos a nivel de incisivos y molares. El péndulo con anclaje dentoalveolar presentó en promedio proinclinación de los incisivos de 4°, mientras que el péndulo con anclaje esquelético no mostró variación. En cuanto al efecto producido en los molares se observó mayor cantidad de distalación por inclinación (14,1°) en el péndulo con anclaje dentoalveolar que en el péndulo con anclaje esquelético (7,34°). **Conclusiones:** el péndulo bajo las dos modalidades de anclaje mostró ser un dispositivo eficaz para distalar molares, sin embargo es importante tener en cuenta el efecto que se quiere producir sobre los incisivos, pues cada uno produce resultados diferentes.

Palabras clave: péndulo, métodos de anclaje en ortodoncia, implantes dentales.

Gómez SL, Betancur JJ, Arismendi JA, Gil JH. Comparación clínica y radiográfica del efecto del péndulo con anclaje esquelético vs. dentoalveolar. Rev Fac Odontol Univ Antioq 2012; 23(2): 268-291.

ABSTRACT. Introduction: This study seeks to clinically and radiographically compare the effects produced by the distalization pendulum in both skeletal and dentoalveolar anchorage, in patients with Class II malocclusions at the Universidad de Antioquia's School of Dentistry. **Methods:** a pre-experimental comparative study was carried out on a sample of 19 patients aged 15-26 years, divided into two groups: 9 patients treated with bone anchorage pendulum and 10 with dentoalveolar anchorage pendulum. Lateral cephalic radiographs of each patient were taken and study models were done at the beginning and the end of evaluation period (6 months). **Results:** both clinical and radiographic results show significant differences in the effects produced at the incisors and molars. The pendulum with dentoalveolar anchorage presented an average incisor proclination of 4°, while the pendulum with skeletal anchorage showed no variation. Concerning the effect produced in molars, a greater amount of distalization as a result of inclination was observed in the pendulum with dentoalveolar

-
- 1 Artículo derivado de una investigación hecha como requisito parcial para optar al título de especialista clínico en Ortodoncia, Facultad de Odontología, de uno de los coautores.
 - 2 Odontóloga, especialista en Odontología Integral del Adolescente y Ortodoncia, profesora asistente, Facultad de Odontología, Universidad de Antioquia, Medellín, Colombia. Correo electrónico: sandraligomez@une.net.co
 - 3 Odontólogo, especialista en Odontología Integral del Adolescente y Ortodoncia, especialista en Administración de Servicios en Salud: Mercadeo, especialista en Didáctica Universitaria, profesor asociado, Facultad de Odontología, Universidad de Antioquia, Medellín, Colombia. Correo electrónico: celba@une.net.co
 - 4 Odontólogo, especialista en Odontología Integral del Adulto, Facultad de Odontología, Universidad de Antioquia, profesor asociado, vicedecano, Facultad de Odontología, Universidad de Antioquia. Medellín, Colombia. Correo electrónico: jorgearismendi@une.net.co
 - 5 Odontólogo, especialista en Odontología Integral del Adolescente y Ortodoncia, Facultad de Odontología, Universidad de Antioquia, Medellín, Colombia. Correo electrónico: jorgehumbertogil@hotmail.com

-
- 1 Article derived from a research project carried out as partial requirement to opt to the title of Specialist in Orthodontics, at the School of Dentistry, by one of the co-authors.
 - 2 Dentist. Specialist in Teenager Comprehensive Dentistry and Orthodontics, Assistant Professor, School of Dentistry, Universidad de Antioquia, Medellín, Colombia. Email address: sandraligomez@une.net.co
 - 3 Dentist. Specialist in Teenager Comprehensive Dentistry and Orthodontics; Specialist in Health Services Administration: Marketing; Specialist in Higher Education. Assistant Professor, School of Dentistry, Universidad de Antioquia, Medellín, Colombia. Email address: celba@une.net.co
 - 4 Dentist. Specialist in Adult Comprehensive Dentistry, School of Dentistry, Universidad de Antioquia. Associate Professor, Vice-Dean, School of Dentistry, Universidad de Antioquia. Medellín, Colombia. Email address: jorgearismendi@une.net.co
 - 5 Dentist. Specialist in Teenager Comprehensive Dentistry and Orthodontics, School of Dentistry, Universidad de Antioquia. Medellín, Colombia. Email address: jorgehumbertogil@hotmail.com

RECIBIDO: JUNIO 7/2011-ACEPTADO: FEBRERO 28/2012

SUBMITTED: JUNE 7/2011-ACCEPTED: FEBRUARY 28/2012

anchorage (14.1°) in comparison to the one with skeletal anchorage (7.34°). **Conclusions:** with both modalities, the pendulum proved to be effective for molar distalization; nevertheless, it is important to bear in mind the desired effect on the incisors, as each technique produces different results.

Key words: pendulum appliance, orthodontic anchorage procedures, dental implants.

Gómez SL, Betancur JJ, Arismendi JA, Gil JH. Clinical and radiographic comparison of the pendulum effect with skeletal anchorage versus dentoalveolar anchorage. Rev Fac Odontol Univ Antioq 2012; 23(2): 268-291.

INTRODUCCIÓN

Las relaciones oclusales de clase II son aquellas que se caracterizan por una posición adelantada de los molares y demás dientes superiores con respecto a los inferiores, que generalmente se acompaña de una sobremordida horizontal aumentada. En su etiología están involucrados factores genéticos y funcionales que determinan alteraciones esqueléticas, dentoalveolares y funcionales en diferente grado. Su incidencia se asocia a factores raciales, siendo la raza blanca la más afectada¹ (22,5%) y la negra la menos afectada² (16,0%), en latinos se presenta en 21,5% de la población³ por lo cual se constituye en una de las principales causas de consulta en ortodoncia.^{4,5} En Colombia la prevalencia es de 20,08%.⁶

El manejo de este tipo de relación, siguiendo la filosofía general del tratamiento ortodóncico de lograr la mejor relación oclusal posible con estabilidad y dentro de una estructura facial estéticamente aceptable, en algunos casos puede requerir extracciones dentales,⁵ pero en muchos otros, requiere mover los primeros molares superiores hacia distal y utilizar el espacio ganado en mesial para corregir las relaciones dentarias.

Una variedad de mecanoterapias intra- y extraorales se han propuesto para este fin: tracciones extraorales,^{7,8} arcos de Wilson,⁹ magnetos repelentes,¹⁰⁻¹² Herbst,¹³ distal Jet,^{14, 15} Jones Jig,¹⁶ Jasper Jumper¹⁷ y First Class¹⁸ entre otros; sin embargo, aún no se ha encontrado un aparato que satisfaga por completo los requerimientos terapéuticos, ya que persisten problemas relacionados con la pérdida de anclaje, la obtención de movimiento en cuerpo y la cooperación del paciente.

En 1992 Hilgers propone el péndulo¹⁹ como alternativa terapéutica para distalizar los molares y mejorar la relaciones oclusales de clase II sin necesidad de hacer extracciones, logrando resultados estéticos y funcionales y con mínima colaboración del paciente.

INTRODUCTION

Occlusal relationships Class II are characterized by a forward position of the molars and other upper teeth in relation to the lower teeth, and it is usually coupled with increased horizontal overbite. Several genetic and functional factors are related to its etiology, determining skeletal, dentoalveolar and functional alterations in different degrees. Its incidence rate is connected to racial factors. The white race is the most affected¹ (22.5%) while the black one is the least affected² (16.0%); among Latin people it has an incidence of 21.5%³ thus being one of the main reasons for orthodontic consultation.^{4,5} In Colombia, it has a prevalence of 20.08%.⁶

Treatment of this type of occlusal relationships, by complying with the general orthodontic principle of achieving the best possible occlusal relationship with stability and within an esthetically acceptable facial structure, in some cases may require dental extractions,⁵ but in many other cases it involves moving the first upper molars towards distal and using the extra mesial space to fix dental relationships.

A variety of both intra- and extra-oral mechanotherapies have been suggested for this purpose: extra-oral tractions,^{7, 8} Wilson's biometric arches,⁹ repelling magnets,¹⁰⁻¹² Herbst,¹³ Distal Jet,^{14, 15} Jones Jig,¹⁶ Jasper Jumper¹⁷, First Class,¹⁸ and the like; nevertheless, no single device satisfying all the therapeutic requirements has been found, as several problems persist regarding anchorage loss, movement achievement and patient cooperation.

In 1992, Hilgers introduced the pendulum¹⁹ as a therapeutic option for distalizing molars and improving Class II occlusal relationships without performing any extraction, thus obtaining esthetic and functional results with minimum patient participation.

El aparato consiste de un botón de Nance en el cual se insertan dos resortes de aleación de titanio y molibdeno (TMA) de 0,032" en la parte posterior y lateral a la sutura media palatina, que serán insertados en cajuelas soldadas a las bandas de los molares en su aspecto palatino, los cuales al ser activados permiten aplicar una fuerza distalizadora sobre los molares con un trayecto pendular, en un arco amplio desde el centro del paladar hasta los molares. La trayectoria pendular del resorte produce una tendencia a cruzar la mordida que se controla mediante un ansa de ajuste horizontal que permite compensar el movimiento hacia lingual durante el desplazamiento distal del molar.

En su diseño original, las fuerzas de reacción se transmiten y disipan al segmento alvéolo-dentario anterior de anclaje, por la conexión del botón a los bicúspides mediante brazos de alambres soldados a bandas o adheridos con resina, lo cual potencialmente induce un efecto adverso de mesialización sobre los bicúspides y labialización de los incisivos entre otros.¹⁹⁻²⁴

Como alternativa para controlar los efectos adversos sobre los dientes se propone el anclaje esquelético del péndulo mediante su fijación directamente al paladar con implantes ortodóncicos obteniendo mejores resultados.²⁵⁻³³

El objetivo de este estudio fue establecer y comparar clínica y radiográficamente los efectos producidos por el péndulo con anclaje dentoalveolar vs. esquelético en relación con la cantidad y características (rotación, inclinación, extrusión) del movimiento molar y sus efectos sobre el anclaje, en pacientes atendidos en la Facultad de Odontología de la Universidad de Antioquia que tuvieran indicado dentro de su plan de tratamiento la distalización de los primeros molares superiores.

También, se pretende aportar evidencia que soporte el uso del péndulo en combinación con implantes ortodóncicos para mejorar el anclaje y controlar los efectos adversos del aparato.

MÉTODOS

El estudio fue de tipo preexperimental comparativo, con una muestra a conveniencia conformada por 19 sujetos entre 13 y 25 años, diez tratados con péndulo de anclaje

This appliance consists of a Nance button in which two 0,032" titanium-molybdenum alloy (TMA) springs are inserted in the posterior/lateral portion of the median palatine suture, attached in welded sheaths to the bands of the molars' palatal side. When activated, the springs apply a distalization force on the molars with a pendulum movement, in a wide arch that extends from the center of the palate up to the molars. This pendular movement produces a tendency to cross the bite, and such tendency is controlled by means of a horizontal adjustment handle that neutralizes the movement towards lingual during the molar's distal transposition.

In its original design, reaction forces are transmitted and spread towards the anterior dentoalveolar segment of the anchorage due to the connection of the button to the premolars by means of wire arms either welded to the bands or attached with resin, eventually producing, among other results, an unfavorable effect of mesialization of the premolars, and labialization of the incisors.¹⁹⁻²⁴

An alternative to control the unwanted effects on the teeth consists on skeletal anchorage of the pendulum by directly attaching it to the palate with orthodontic implants, thus obtaining better results.²⁵⁻³³

The objective of this study was to clinically and radiographically establish/compare the effects produced by the pendulum with dentoalveolar anchorage versus skeletal anchorage in relation to the amount and characteristics (rotation, inclination, extrusion) of molar movement and its effect on the anchorage, in patients treated at the Universidad de Antioquia's School of Dentistry, whose treatment plan included distalization of first upper molars.

An additional objective was to provide evidence that supports the use of pendulum in combination with orthodontic implants in order to improve the anchorage and to control negative effects of the appliance.

METHODS

This was a pre-experimental comparative study on a convenience sample composed of 19 subjects aged 13 to 25, ten of whom were being treated with

dentoalveolar, tomados de la muestra de un estudio anterior hecho por Betancur y colaboradores³⁴ y nueve tratados con péndulo de anclaje esquelético, que cumplieron con los siguientes criterios de inclusión: maloclusión dentaria clase II sin tratamientos ortodóncicos u ortopédicos previos, periodontalmente sanos, con buenos hábitos de higiene oral, que no tuvieran rotación mandibular horaria y con indicación de distalización de los primeros molares.

Todos los péndulos fueron fabricados por el mismo laboratorista, el diseño utilizado fue el propuesto por Hilgers,¹⁹ y fue verificado por el investigador principal (figuras 1 y 2). Una vez firmado por parte de los pacientes y sus acudientes el consentimiento informado, se procedió a su instalación y activación.

dentoalveolar anchorage pendulum, taken from a sample of a previous study by Betancur et al³⁴, while nine were being treated with skeletal anchorage pendulum. All of the patients met these inclusion criteria: Class II malocclusion without previous orthodontic or orthopedic treatment, periodontically healthy, with adequate oral hygiene habits, and no clockwise mandibular rotation. They should have been prescribed first molars distalization.

All of the pendulums were made by the same lab technician using the design suggested by Hilgers,¹⁹ and it was verified by the lead researcher (figures 1 and 2). Once the informed consent was signed by the patients and their guardians, installation and activation was initiated.

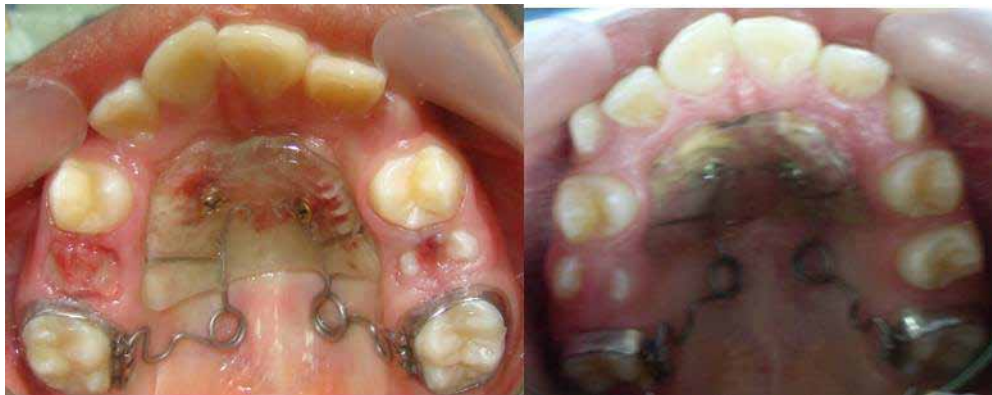

Figura 1. Fotografías clínicas de péndulo con anclaje esquelético inicial y final

Figure 1. Clinical photographs of the pendulum with skeletal anchorage. Initial and final stages.

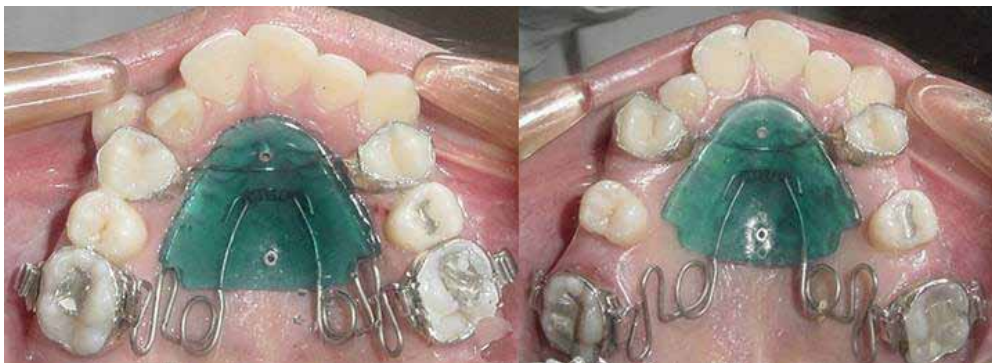

Figura 2. Fotografías clínicas del péndulo con anclaje dentoalveolar inicial y final

Figure 2. Clinical photographs of the pendulum with dentoalveolar anchorage. Initial and final stages.

Para el anclaje esquelético se utilizaron tornillos de titanio de la casa comercial Mondeal® de longitud de 11 mm y diámetro de 2, los cuales fueron colocados bajo el protocolo establecido por Tsoun²⁰ y modificado por el cirujano según las exigencias de cada paciente, y de acuerdo con el cual, una vez lograda la anestesia, se posiciona el péndulo contra el paladar y se marcan los puntos de localización de los tornillos sobre el botón de acrílico, extraoralmente se hacen las perforaciones en el acrílico con una broca quirúrgica de 1,8 mm de diámetro, la cual da una conformación interna cónica de la perforación con la base mayor alejada del tejido. El péndulo perforado se dispuso contra el paladar y se procede a perforar con la broca el tejido blando y la cortical ósea con abundante irrigación externa con solución salina estéril, después se insertan manualmente los tornillos por medio de un destornillador quirúrgico. Las recomendaciones y seguimiento de los pacientes se hicieron según Escobar y colaboradores.²⁷

El péndulo se fijó con dos tornillos insertados en la región paramedial, perpendicular a la curvatura del paladar de acuerdo con la abertura de la boca de cada paciente y lo más posteriormente posible, con una disposición oblicua entre ambos. Una vez fijado el aparato se posicionaron los resortes de TMA en las cajuelas linguales de los molares por medio de una pinza de utilidad y se cargó el péndulo con la fuerza ortodóncica de 250 g inmediatamente, la cual se verificó por medio de un Dontrix® (promedio de las fuerzas manejadas en los estudios clínicos de Hilgers¹⁹ y de Ortiz y Gómez).³⁵

En ninguno de los pacientes se presentaron complicaciones antes, durante ni después del procedimiento de inserción de los implantes ortodóncicos. Durante los seis meses de evaluación hubo estabilidad de los aditamentos en todos los pacientes; sin embargo, en uno de los sujetos hubo desinserción accidental de un implante luego de haber finalizado los seis meses de evaluación de la investigación, razón por la cual no se incluyó esta complicación en el estudio, debido a que no tiene impacto en las mediciones, en los resultados clínicos ni estadísticos.

La remoción de los aparatos distalizadores fue hecha por el mismo operador que los insertó; sin embargo, el momento de la desinserción no fue estándar para todos los pacientes (seis meses), sino que varió de acuerdo con los objetivos y necesidades terapéuticas de cada caso.

To perform the skeletal anchorage, Mondeal® titanium screws were used, measuring 11 mm in length and 2 mm in diameter; they were inserted following the protocol established by Tsoun,²⁰ and modified by the surgeon according to each patient's needs. Once anesthesia was adequately applied, the pendulum was placed against the palate, and the screws' localization spots were marked on the acrylic button; extra-orally, perforations were performed on the acrylic with a surgical drill of 1.8 mm in diameter, which provides the perforation with a conical internal shape and the wider base away from tissue. Once the perforated pendulum had been placed against the palate, the surgical drill was used to perform perforations on both soft tissue and cortical bone, with abundant external irrigation of sterile saline solution. Afterwards, the screws were inserted by using a surgical screwdriver. Recommendations and patients' follow-up were performed as suggested by Escobar et al.²⁷

The pendulum was fixed with two screws inserted in the paramedial region, perpendicular to the palate curvature according to each patient's mouth aperture and as posterior as possible, with an oblique arrangement among both. Once the appliance was fixed in its position, the TMA springs were placed in the molars' lingual sheaths by means of a utility clip, and the pendulum was immediately subjected to an orthodontic force of 250 g, which was confirmed by means of a Dontrix (average of the forces used in the clinical studies by Hilgers¹⁹ and Ortiz and Gómez).³⁵

None of the patients presented complications before, during or after the procedure of orthodontic implant insertion. During the six-month evaluation period the accessories remained stable in all the patients; just one of them suffered accidental detachment of an implant once the six-month evaluation period had been finished, so that incident was not included in this study as it did not affect the measurements in terms of the clinical or the statistical results.

Removal of distalization appliances was performed by the same operator who installed them; however, the time of detachment was not standard for all the patients (six months) and it varied depending on each case's therapeutic objectives and needs.

Una vez retirado, se tomó impresión para elaborar un botón palatino de Nance que garantizara la estabilidad.

De cada paciente se obtuvieron antes de colocar los aparatos (T1) y después de 6 meses de tratamiento (T2) modelos de yeso para determinar cambios en el plano transversal (figuras 3A y 3B), radiografías cefálicas laterales para establecer cambios en el plano sagital (figuras 4A y 4B) y fotografías. Las tablas 1 y 2 resumen las variables utilizadas.

Once the appliance was removed, an impression was taken in order to make a Nance holding arch to ensure stability.

Plaster models were obtained from each patient before inserting the appliances (T1) and six months after treatment (T2) in order to determine changes in the transverse plane (figures 3A and 3B); photographs and lateral cephalic radiographs were taken in order to verify changes in the sagittal plane (figures 4A and 4B) tables 1 and 2 summarize the variables used.

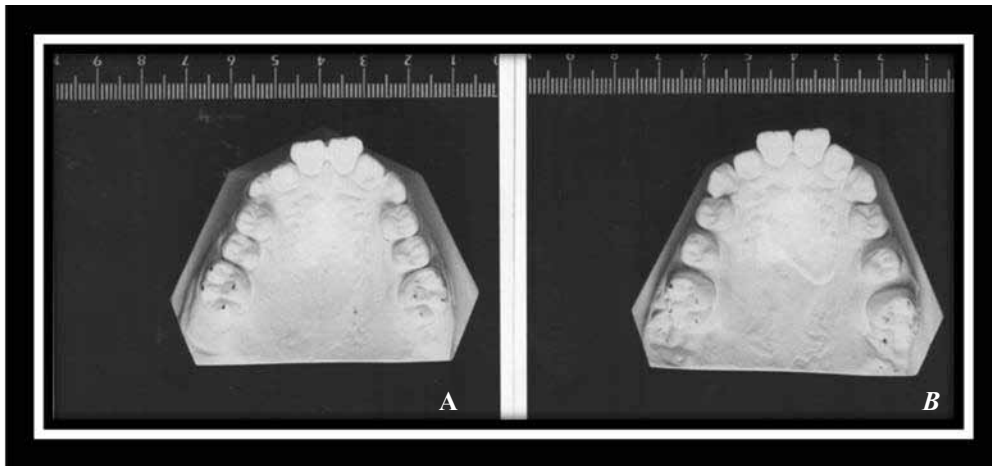


Figura 3A. Modelos iniciales (T1); B. modelos finales (T2)

Figure 3A. Initial models (T1); B. Final models (T2)

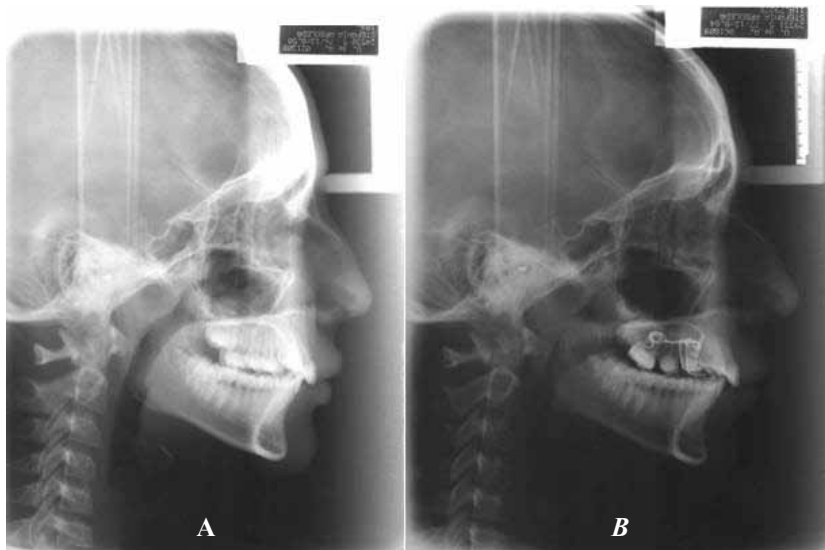


Figura 4A. Radiografía cefálica inicial (T1); B. radiografía cefálica final (T2)

Figure 4A. Initial cephalic radiograph (T1); B. Final cephalic radiograph (T2)

Tabla 1. Variables clínicas utilizadas para la comparación de los efectos producidos por el péndulo con anclaje esquelético vs. dentoalveolar durante 6 meses de tratamiento

Variable	Definición
Relación molar	Distancia en mm medida desde la cúspide mesiovestibular del primer molar superior al surco mesiovestibular del primer molar inferior
Relación canina	Distancia en mm desde la cúspide del canino superior y el espacio interproximal entre el canino y primer premolar inferior
Overjet	Distancia en mm desde la superficie palatina del borde incisal del incisivo central superior a la superficie vestibular del incisivo central inferior en máxima intercuspidación
Rotación molar	Cambio en el ángulo formado por la unión de la diagonal que pasa por el vértice de la cúspide distovestibular con la mesiopalatina del primer molar superior con respecto al plano que pasa por la sutura media palatina

Tabla 2. Variables cefalométricas utilizadas para la comparación de los efectos producidos por el péndulo con anclaje esquelético vs. dentoalveolar durante 6 meses de tratamiento

Variable	Definición
Ángulo articular (Áng. Art)	Medida en grados del ángulo formado por los planos S-N y Art-Go
Ángulo del plano mandibular (Áng. FH-PM)	Medida en grados del ángulo formado por el plano Go-Me y el plano de Frankfort
Ángulo goniaco (Áng. Go)	Medida en grados del ángulo formado por el plano Art-Go y Go-Me
Altura facial anteroinferior (AFAI)	Distancia en mm entre la espina nasal anterior (ENA) y mentón (Me)
Incisivo central superior al plano SN (ICS-SN)	Medida en grados ángulo formado por el plano SN al unirse con el eje axial del incisivo central superior. Se mide el ángulo inferior interno
Molar superior al plano SN (MS-SN)	Medida en grados del ángulo formado por el plano SN al unirse con el eje axial del primer molar superior (cúspide mesiovestibular-ápice de la raíz mesiobucal). Se mide el ángulo inferior interno
Incisivo central superior a la perpendicular a Nasion (ICS-PN)	Distancia en mm entre la superficie vestibular del incisivo central superior y la perpendicular a Nasion
Molar superior al plano palatino (MS-PP)	Distancia en mm desde la cúspide mesiovestibular del primer molar a la perpendicular al plano palatino superior
Incisivo central superior al plano palatino (ICS-PP)	Distancia en mm desde el borde incisal del incisivo central superior hasta la perpendicular al plano palatino
Ápice del primer molar superior a la perpendicular a Silla (AMS-PS)	Distancia en mm entre el ápice de la raíz mesiobucal del primer molar superior y la perpendicular trazada a Frankfort desde Silla
Corona del molar superior perpendicular a Silla (CMS-PS)	Distancia en mm entre la cúspide mesiovestibular del primer molar superior a la perpendicular a Frankfort desde silla
Ángulo nasolabial (Áng. NL)	Medida en grados del ángulo formado por la intersección de la tangente a la parte más anterior del labio superior y la tangente al borde inferior de la nariz

Table 1. Clinical variables used to compare the effects produced by the pendulum with skeletal anchorage versus dentoalveolar anchorage during a six-month treatment

Variable	Definition
Molar relationship	Distance (in mm) measured from the mesiovestibular cusp of the first upper molar to the mesiovestibular trough of the first lower molar
Canine relationship	Distance (in mm) from the cusp of the upper canine and the interproximal gap between the canine and the first lower premolar
Overjet	Distance (in mm) from the palatine surface of the upper central incisor's incisal edge to the vestibular surface of the lower central incisor in maximum intercuspidation
Molar rotation	Change in the angle formed by the intersection of the diagonal going through the vertex of the distovestibular cusp and the mesiopalatine of the first upper molar in relation to the plane going through the median palatine suture

Table 2. Cephalometric variables used to compare the effects produced by the pendulum with skeletal anchorage versus dentoalveolar anchorage during a six-month treatment

Variable	Definition
Articular angle (Art. Ang.)	Measured in degrees from the angle formed by the S-N plane and Ar-Go
Angle of the mandibular plane (Ang. FH-MP)	Measured in degrees from the angle formed by the Go-Me plane and the Frankfort plane
Goniac Angle (Ar Go)	Measured in degrees from the angle formed by the Ar-Go plane and Go-Me
Antero-inferior facial height (AIFH)	Distance in mm between the anterior nasal spine (ANS) and the chin (Ch)
Upper central incisor to the SN plane (UCI-SN)	Measured in degrees from the angle formed by the SN plane at the junction with the axial shaft of the upper central incisor. The internal lower angle is measured.
Upper molar to the SN plane (UM-SN)	Measured in degrees from the angle formed by the SN plane at the junction with the axial shaft of the first upper molar (mesiovestibular cusp-mesiobuccal radicular apex). The internal lower angle is measured.
Upper central incisor to Nasion perpendicular (UCI-NP)	Distance in mm between the vestibular surface of the upper central incisor and Nasion perpendicular.
Upper molar to the palatine plane (UM-PP)	Distance in mm from the mesiovestibular cusp of the first molar to the perpendicular to the upper palatine plane
Upper central incisor to the palatine plane (UCI-PP)	Distance in mm from the incisal edge of the upper central incisor to the perpendicular to the palatine plane.
Apex of the first upper molar to the perpendicular to Saddle (AUM-PS)	Distance in mm between the apex of the mesiobuccal root of the first upper molar to the perpendicular traced from Saddle to Frankfort.
Crown of the upper molar perpendicular to Saddle (CUM-PS)	Distance in mm between the mesiovestibular cusp of the first upper molar to the perpendicular to Frankfort from saddle.
Nasolabial angle (NL Ang.)	Measured in degrees from the angle formed by the intersection of the tangent to the most anterior part of the upper lip and the tangent to the lower edge of the nose.

Los modelos se recortaron a la altura de 35 mm, medida desde la base hasta un plano imaginario paralelo al punto oclusal más alto para permitir la obtención de fotografías oclusales 1:1 estandarizadas. Con un rapidógrafo de calibre 0,05" se marcaron puntos en la fosa central y en el vértice de las cuatro cúspides de los primeros molares permanentes superiores. Se utilizó una cámara Nikon de lente 200 y diafragma 22, lámpara Ultra 1800, programa Photoshop Adobe 7.0, Nikon Capture Control a distancia foco-modelo de 50 cm.

Los cambios en la rotación molar se midieron en las fotografías digitalizadas de los modelos mediante el programa Corel Draw 11 con la herramienta para la medición de ángulos y siguiendo el método utilizado por Betancur y colaboradores²³ de acuerdo con el cual el cambio de T1 a T2 se mide por el cambio en el ángulo formado por la diagonal que une las puntas de las cúspides mesiopalatina (MP) o distovestibular (DV) con la proyección del plano medio sagital trazado siguiendo el rafé medio palatino (figura 5).

Se hizo un seguimiento clínico cada cuatro semanas para calibrar la fuerza de activación de los brazos y hacer registro de los cambios en la relación molar, la relación canina y la sobremordida horizontal (medida entre los incisivos superiores e inferiores derechos en la mitad mesiodistal del borde incisal a nivel de 11/41 y 21/31).

The models were cut at a height of 35 mm, measured from the base to an imaginary plane parallel to the highest occlusal spot in order to obtain standardized occlusal 1:1 photographs. By using a technical pen of 0.05" in caliber, points were marked in the central cavity as well as in the vertex of the four cusps of the first upper permanent molars. A 200 mm lens and 22 mm diaphragm Nikon camera was used, as well as an Ultra 1800 lamp, Photoshop Adobe 7.0 software, Nikon Capture Control to distance focus-model of 50 cm.

Changes in molar rotation were measured on the models' digitalized photographs by means of the Corel Draw 11 software using the tool that allows measuring angles and following the method used by Betancur et al,²³ which indicates that changes from T1 to T2 are measured based on the change at the angle formed by the diagonal that links the apices of the mesiopalatine (MP) or distovestibular (DV) cusps with projection of the sagittal median plane drawn by following the palatine median raphe (figure 5).

A clinical follow up was performed every four weeks in order to weigh up the arms' activation force and to register molar relationship changes, canine relationship and horizontal overbite (measured between the right lower and upper incisors and at the mesiodistal half of the incisal edge at the level of 11/41 and 21/31).

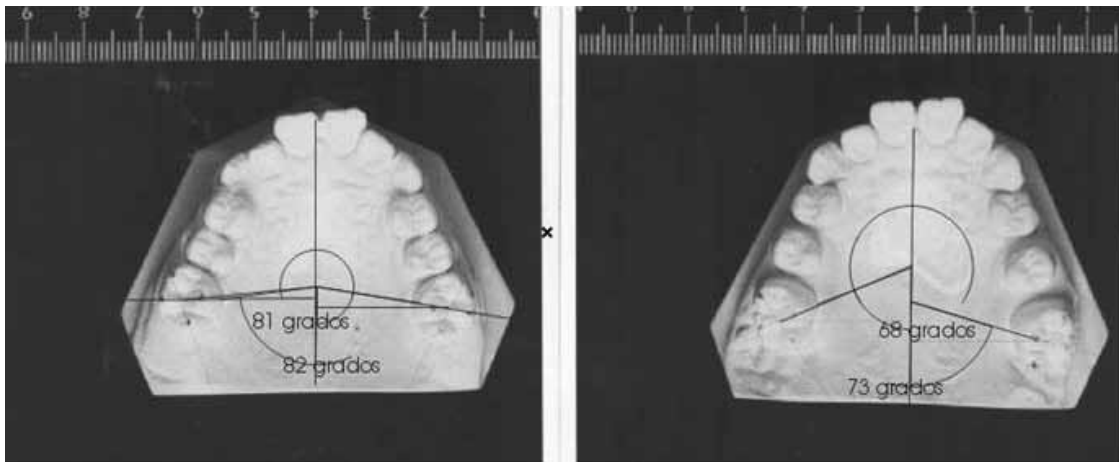


Figura 5. Trazado en fotografías 1:1 de los modelos para la rotación molar producida entre los momentos T1 y T2 de cada grupo

Figure 5. Line traces on 1:1 photographs of the models for molar rotation produced between times T1 and T2 in each group

La medición se hizo con un calibrador digital Discover®, en la misma cita se revisó la activación del resorte y se reactivó a 250 g para mantener el estándar de la fuerza. Los hallazgos se registraron en plantillas previamente diseñadas para tal fin y se consolidaron en tablas.

Adicionalmente se tomó una serie fotográfica digital estándar al inicio y al final del estudio para documentar el seguimiento en cada caso. Se incluyeron tres fotografías extraorales: frente, perfil derecho y sonrisa y cinco fotografías intraorales: arco superior e inferior, lateral derecha e izquierda y en oclusión de frente. Los parámetros de estandarización para la fotografía fueron los siguientes:

- Cámara Nikon de 35 mm ubicada en un soporte para reproducciones.
- Iluminación: luz principal directa, *flash ultra 1800 white lightning*.
- Zoom de 75-150, trabajado en una longitud focal de 135 mm.
- Tiempo de exposición: 1/605.
- Diafragma F-22 para ISO 100.

Finalizado el periodo de observación los pacientes continuaron con su tratamiento en las clínicas de la Facultad de Odontología de la Universidad de Antioquia, de acuerdo con las indicaciones de cada caso.

Las radiografías cefálicas laterales fueron digitalizadas mediante un escáner de transparencias de cama plana Epson V 700 photo, que permite un escaneo 1:1 de las radiografías y se utilizó el programa de cefalometría Radiocef 2 (figura 6). Todos los puntos fueron hechos por el mismo operador al que se le practicó la prueba de correlación de Pearson para determinar el grado de error, encontrándose que la calibración fue estadísticamente significativa (coeficiente $r = 0,996$, $p < 0,05$).

Los datos obtenidos en las evaluaciones clínicas y radiográficas fueron transcritos a una tabla de Excel® y analizados mediante el programa estadístico SPSS 17.0®.

This measurement was performed with a digital Discover® calibrator; in the same session, activation of the spring was checked and it was reactivated to 250 g in order to maintain force level. The findings were recorded on forms previously designed for this purpose and they were consolidated in tables.

Moreover, a standard digital photograph series was taken at the beginning and the end of the study in order to provide evidence of the follow up in each case. Three extra-oral photographs were included: front view, right profile, and smile, as well as five intraoral photographs: superior and inferior arches, right and left lateral views, and frontal occlusion. The standardization parameters for the photographs were as follows:

- A 35 mm Nikon camera placed on a stand for reproductions.
- Lighting: direct main light, flash ultra 1800 white lightning.
- Zoom of 75-150, with a focus length of 135 mm.
- Exposure time: 1/605.
- F-22 diaphragm for ISO 100.

Once the observation period was completed, patients continued their treatment at the clinics of Universidad de Antioquia's School of Dentistry according to the indications for each case.

The lateral cephalic radiographs were digitalized by means of a transparency flatbed Epson V 700 photo scanner, which enables 1:1 scanning of the radiographs. The Radiocef 2 cephalometry software was also used (figure 6). All the dots were made by the same operator, who was subjected to the Pearson's correlation test in order to determine error level, finding out that calibration was statistically significant (coefficient $r = 0.996$, $p < 0.05$).

The data obtained during the clinical and radiographic evaluations were transferred to an Excel® sheet and analyzed by means of the SPSS 17.0® statistics software.

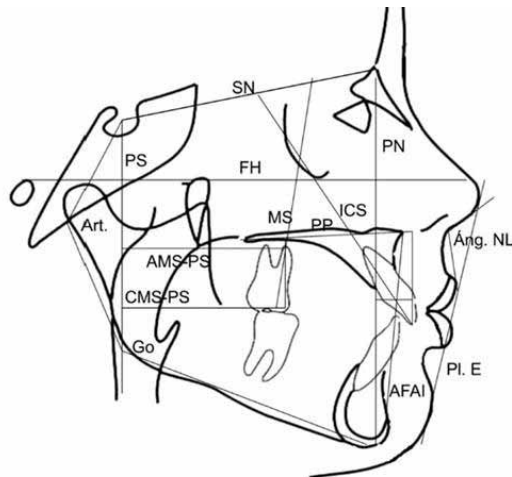


Figura 6. Variables cefalométricas utilizadas para la comparación de los efectos producidos por el péndulo con anclaje esquelético vs. dentoalveolar durante 6 meses de tratamiento

Figure 6. Cephalometric variables used to compare the effects produced by the pendulum with skeletal anchorage versus dentoalveolar anchorage during a six-month treatment

ANÁLISIS ESTADÍSTICO

Inicialmente se hizo un análisis descriptivo de las variables clínicas y radiográficas utilizando medidas de tendencia central y de dispersión: promedio y desviación estándar para cada uno de los grupos.

Posteriormente se hizo la prueba de Shapiro-Wilk para validar el supuesto de normalidad de las variables. Debido al tamaño de la muestra, algunas de las variables no cumplieron con este supuesto (Rot. Mol. Izq. T2, ICS-PN T2, AMS-PS T1), por lo tanto se utilizaron pruebas no paramétricas para el análisis estadístico. Se aplicó la prueba de Wilcoxon para muestras pareadas, con el fin de establecer los cambios producidos en las medias de las variables tanto clínicas como radiográficas entre los momentos (T1) y (T2) de cada grupo; y se aplicó la prueba U de Mann-Whitney para muestras independientes, con el propósito de determinar las diferencias entre las medias de las variables tanto clínicas como radiográficas de los dos grupos (anclaje dentoalveolar y esquelético). Se consideró un nivel de significancia para todas las pruebas estadísticas del 5% ($P < 0,05$).

RESULTADOS

Los cambios en la relación molar ocurridos luego de 6 meses de tratamiento con péndulo con anclaje dentoalveolar y con anclaje esquelético se encuentran en la tabla 3.

STATISTICAL ANALYSIS

In the first place, a descriptive analysis of the clinical and radiographic variables was performed by means of central and dispersion tendency measures: average and standard deviation for each group.

Then, the Shapiro-Wilk test was applied in order to validate the variables' assumption of normality. Due to the sample size, some of the variables did not conform to this assumption (Rot. Mol. Left T2, UCI-NP T2, AUM-PS T1); therefore, non-parametric tests were used for the statistical analysis. The Wilcoxon test for paired samples was used in order to establish the changes occurred in both clinical and radiographic variable means between the times (T1) and (T2) in each group; and the Mann-Whitney U test for independent samples was used in order to determine differences between both clinical and radiographic variable means in both groups (dentoalveolar and skeletal anchorage). For all the statistical tests, a significance level of 5% was considered ($P < 0.05$).

RESULTS

The molar relationship changes that occurred 6 months after treatment with either dentoalveolar anchorage pendulum or skeletal anchorage pendulum are shown in table 3.

Tabla 3. Cambios en la relación molar medidos clínicamente en pacientes tratados durante 6 meses con péndulo: anclaje dentoalveolar vs. anclaje esquelético

Variación de la clase molar	Anclaje dentoalveolar		Anclaje esquelético	
	Frecuencia	%	Frecuencia	%
I-I	3	30,00	4	44,44
II-II	0	0	1	11,11
II-III	7	70,00	4	44,44
Total	10	100,00	9	100,00

En todos los casos se evidencia la distalización del molar pasando de una relación molar clase II a clase I o sobrecorrigiéndose a clase III, excepto un caso del grupo de péndulo con anclaje esquelético que permaneció en clase II, con un cambio de clase II a 6 mm a clase II a 1,7 mm.

En las tablas 4 y 5 se resumen los cambios de las variables clínicas evaluadas: overjet, y rotación de molares, de los péndulos con anclaje dentoalveolar y esquelético.

Tabla 4. Cambios en la sobremordida horizontal y la rotación molar medidos clínicamente en pacientes tratados durante 6 meses en el grupo de péndulo con anclaje dentoalveolar

Variable	N	Mínimo	Máximo	Promedio	Mediana	
C overjet 1	10	3	6	4,60	0,994	4,75
C overjet 2	10	4	10	6,55	2,455	5,50
C rot. molar der. 1	10	67	85	77,00	8,509	78,00
C Rot. molar der. 2	10	62	85	73,00	8,835	69,00
C. rot. molar izq. 1	10	56	86	75,10	5,421	79,00
C. rot. molar izq. 2	10	68	84	75,30	13,873	80,00

Tabla 5. Cambios en la sobremordida horizontal y la rotación molar medidos clínicamente en pacientes tratados durante 6 meses en el grupo de péndulo con anclaje esquelético

Variable	N	Mínimo	Máximo	Promedio	Desviación estándar	Mediana
C overjet 1	9	2	9	4,89	2,261	5
C overjet 2	9	2	8	4,89	2,043	5
C rot. molar der. 1	9	64	89	76,00	5,916	78
C rot. molar der. 2	9	58	84	69,11	10,921	73
C. rot. molar izq. 1	9	69	87	80,00	10,247	78
C. rot. molar izq. 2	9	64	90	74,55	10,548	75

Table 3. Changes in molar relationships clinically measured in patients treated during 6 months with dentoalveolar anchorage pendulum versus skeletal anchorage pendulum

Variation of molar class	Dentoalveolar anchorage		Skeletal anchorage	
	Frequency	%	Frequency	%
I-I	3	30.00	4	44.44
II-II	0	0	1	11.11
II-III	7	70.00	4	44.44
Total	10	100.00	9	100.00

In all the cases, molar distalization may be observed, advancing from a molar relationship Class II to Class I, or overcorrecting to Class III, except for one case of the group of pendulum with skeletal anchorage that remained in Class II, with a change from Class II at 6 mm to Class II at 1.7 mm.

Tables 4 and 5 summarize the changes of the clinical variables evaluated: overjet and molar rotation of the pendulums with dentoalveolar and skeletal anchorage.

Table 4. Changes in horizontal overbite and molar rotation clinically measured in patients treated during 6 months in the group of pendulum with dentoalveolar anchorage

Variable	N	Minimum	Maximum	Average	Median	
C overjet 1	10	3	6	4.60	0.994	4.75
C overjet 2	10	4	10	6.55	2.455	5.50
C rot. right molar 1	10	67	85	77.00	8.509	78.00
C rot. right molar 2	10	62	85	73.00	8.835	69.00
C. rot. left molar 1	10	56	86	75.10	5.421	79.00
C. rot. left molar 2	10	68	84	75.30	13.873	80.00

Table 5. Changes in horizontal overbite and molar rotation clinically measured in patients treated during 6 months in the group of pendulum with skeletal anchorage

Variable	N	Minimum	Maximum	Average	Standard deviation	Median
C overjet 1	9	2	9	4.89	2.261	5
C overjet 2	9	2	8	4.89	2.043	5
C rot. right molar 1	9	64	89	76.00	5.916	78
C rot. right molar 2	9	58	84	69.11	10.921	73
C. rot. left molar 1	9	69	87	80.00	10.247	78
C. rot. left molar 2	9	64	90	74.55	10.548	75

El overjet encontrado en la evaluación clínica del péndulo con anclaje dentoalveolar aumentó en promedio 2 mm entre T1 y T2, mientras que en el péndulo con anclaje esquelético permaneció igual.

En cuanto a la rotación molar, los dos grupos de tratamiento presentaron tanto rotaciones mesiovestibulares (+), como mesiopalatinas (-); sin embargo el promedio final de ambos casos indica rotaciones positivas.

La prueba de Wilcoxon aplicada a las variables clínicas buscaba encontrar diferencias significativas entre los momentos T1 y T2 en cada grupo, con esta se determinó que hubo cambios estadísticamente significativos ($P < 0,05$) únicamente en la medida del overjet de los sujetos tratados con péndulo con anclaje dentoalveolar (tabla 6).

Tabla 6. Prueba de Wilcoxon utilizada para determinar la diferencia entre las variables clínicas overjet y rotación molar en el grupo de péndulo con anclaje dentoalveolar

Wilcoxon	C overjet 2-C overjet 1	C rot. molar der. 2-C rot. molar der. 1	C. rot. molar izq. 2-C. rot. molar izq. 1
Z	-2,388 ^a	-1,008 ^a	-0,296 ^a
Asymp. Sig. (2-tailed)	017*	0,314	0,767

* $P < 0,005$.

Con la prueba U de Mann-Whitney que comparó las medias de las variables clínicas de los dos grupos, se encontró que no existían evidencias estadísticas que confirmaran mayor efecto sobre incisivos y molares de un péndulo con respecto al otro (tabla 7).

Los cambios dentoalveolares, esqueléticos y de tejidos blandos evidenciados cefalométricamente en los tiempos T1 y T2 de los grupos de estudio, se observan en las tablas 8 y 9.

Tabla 7. Prueba U de Mann-Wihitney utilizada para determinar la diferencia entre las variables clínicas overjet y rotación molar entre péndulos con anclaje esquelético vs. anclaje dentoalveolar

	Mann-Whitney U	Z	Asymp. Sig. (2-tailed)	Exact Sig. [2* (1-tailed Sig.)]
C overjet 1	42,000	-0,249	0,804	0,842 ^a
C overjet 2	30,500	-1,191	0,234	0,243 ^a
C rot. molar der. 1	42,500	-0,206	0,836	0,842 ^a
C rot. molar der. 2	35,500	-0,777	0,437	0,447 ^a
C. rot. molar izq. 1	34,000	-0,902	0,367	0,400 ^a
C. rot. molar izq. 2	43,500	-0,123	0,902	0,905 ^a

* $P < 0,005$.

The overjet found in the clinical evaluation of the pendulum with dentoalveolar anchorage increased and average of 2 mm between T1 and T2, while the pendulum with skeletal anchorage remained unchanged.

Concerning molar rotation, the two treatment groups presented both mesiovestibular rotation (+) and mesiopalatine rotation (-); nevertheless, the final average in both cases indicates positive rotations.

The Wilcoxon test applied to the clinical variables was intended to find significant differences between T1 and T2 in each group, and it showed statistically significant changes ($P < 0.05$) only in the overjet measurement of the subjects treated with dentoalveolar anchorage pendulum (table 6).

Tabla 6. Wilcoxon test used to determine differences between the clinical variables overjet and molar rotation in the group of pendulum with dentoalveolar anchorage

Wilcoxon	C overjet 2-C overjet 1	C rot. right molar2-C rot. right molar 1	C. rot. left molar2-C. rot. left molar 1
Z	-2.388 ^a	-1.008 ^a	-0.296 ^a
Asymp. Sig. (2-tailed)	017*	0.314	0.767

* $P < 0,005$.

The Mann-Whitney U test was used to compare the medians of the clinical variables of both groups, and it proved that there were no statistical evidence that confirmed a greater effect on the incisors and molars of one pendulum or the other (table 7).

Dentoalveolar, skeletal and soft tissue changes cephalometrically found in T1 and T2 in both groups are observed in tables 8 and 9.

Table 7. Mann-Whitney U test used to determine differences between the clinical variables overjet and molar rotation in the group of pendulum with skeletal anchorage versus dentoalveolar anchorage

	Mann-Whitney U	Z	Asymp. Sig.(2-tailed)	Exact Sig. [2* (1-tailed Sig.)]
C overjet 1	42.000	-0.249	0.804	0.842 ^a
C overjet 2	30.500	-1.191	0.234	0.243 ^a
C rot. right molar 1	42.500	-0.206	0.836	0.842 ^a
C rot. right molar 2	35.500	-0.777	0.437	0.447 ^a
C. rot. left molar 1	34.000	-0.902	0.367	0.400 ^a
C. rot. left molar 2	43.500	-0.123	0.902	0.905 ^a

* P < 0.005.

Tabla 8. Cambios dentoalveolares, esqueléticos y de tejidos blandos medidos en radiografías en el grupo de péndulo con anclaje dentoalveolar entre los tiempos T1 y T2

Variable	N	Mínimo	Máximo	Promedio	Desviación estándar	Mediana
R Áng. Art. T1	10	133	146	138,60	4,061	138,0
R Áng. Art. T2	10	133	146	138,00	4,269	137,5
R Áng. FH-PM T1	10	13	30	21,30	6,001	20,5
R Áng. FH-PM T2	10	12	31	21,90	5,915	21,0
R Áng. Go T1	10	117	138	127,20	6,250	127,5
R Áng. Go T2	10	118	138	128,20	5,903	129,5
R AFAI T1	10	57	72	64,70	4,001	64,5
R AFAI T2	10	58	80	66,90	6,100	66,5
R ICS-SN T1	10	97	117	104,30	6,129	102,5
R ICS-SN T2	10	97	127	108,40	8,553	106,0
R MS-SN T1	10	51	80	70,10	8,171	71,0
R MS-SN T2	10	31	72	56,00	11,547	54,0
R ICS PN T1	10	3	9	6,00	1,633	6,0
R ICS PN T2	10	3	10	6,80	2,044	7,0
R MS-PP T1	10	18	25	21,00	2,404	21,5
R MS-PP T2	10	18	24	21,30	2,406	21,0
RICS-PP T1	10	21	32	27,70	3,093	27,5
R ICS-PP T2	10	22	33	27,70	3,057	27,5
R AMS-PS T1	10	43	55	49,20	3,824	50,0
R AMS-PS T2	10	45	57	51,50	4,143	51,5
R CMS-PS T1	10	39	57	48,50	5,380	48,5
R CMS-PS T2	10	35	54	44,90	6,437	44,5
R Áng. NL T1	10	87	121	109,50	10,470	112,5
R Áng. NL T2	10	87	116	101,70	7,917	101,5

Table 8. Dentoalveolar, skeletal and soft tissue changes measured in radiographs of the group with dentoalveolar anchorage pendulum between times T1 and T2

Variable	N	Minimum	Maximum	Average	Standard deviation	Median
R Ang.Art.T1	10	133	146	138.60	4.061	138.0
R Ang.Art.T2	10	133	146	138.00	4.269	137.5
R Ang. FH-MP T1	10	13	30	21.30	6.001	20.5
R Ang. FH-MP T2	10	12	31	21.90	5.915	21.0
R Ang. Go T1	10	117	138	127.20	6.250	127.5
R Ang. Go T2	10	118	138	128.20	5.903	129.5
R AIFH T1	10	57	72	64.70	4.001	64.5
R AIFH T2	10	58	80	66.90	6.100	66.5
R UCI-SN T1	10	97	117	104.30	6.129	102.5
R UCI-SN T2	10	97	127	108.40	8.553	106.0
R UM-SN T1	10	51	80	70.10	8.171	71.0
R UM-SN T2	10	31	72	56.00	11.547	54.0
R UCI NP T1	10	3	9	6.00	1.633	6.0
R UCI-NP T2	10	3	10	6.80	2.044	7.0
R UM-PP T1	10	18	25	21.00	2.404	21.5
R UM-PP T2	10	18	24	21.30	2.406	21.0
R UCI-PP T1	10	21	32	27.70	3.093	27.5
R UCI-PP T2	10	22	33	27.70	3.057	27.5
R AUM-PS T1	10	43	55	49.20	3.824	50.0
R AUM-PS T2	10	45	57	51.50	4.143	51.5
R CUM-PS T1	10	39	57	48.50	5.380	48.5
R CUM-PS T2	10	35	54	44.90	6.437	44.5
R Ang. NL T1	10	87	121	109.50	10.470	112.5
R Ang. NL T2	10	87	116	101.70	7.917	101.5

Tabla 9. Cambios dentoalveolares, esqueléticos y de tejidos blandos medidos en radiografías en el grupo de péndulo con anclaje esquelético entre los tiempos T1 y T2

Variable	N	Mínimo	Máximo	Promedio	Desviación estándar	Mediana
R Áng. Art. T1	9	127	152	143,00	7,714	143
R Áng. Art. T2	9	126	154	142,11	9,117	144
R Áng. FH-PM T1	9	13	31	21,33	6,144	19
R Áng. FH-PM T2	9	14	33	21,44	6,483	20
R Áng. Go T1	9	111	135	123,78	6,320	124
R Áng. Go T2	9	112	137	124,22	6,629	124
R AFAI T1	9	52	71	65,11	6,314	68
R AFAI T2	9	51	74	65,00	6,964	64
R ICS-SN T1	9	85	122	103,67	11,800	105
R ICS-SN T2	9	85	118	102,22	9,107	102
R MS-SN T1	9	64	80	69,78	4,944	69
R MS-SN T2	9	53	74	62,44	6,839	63
R ICS PN T1	9	1	9	5,22	2,728	6
R ICS PN T2	9	3	14	5,78	3,270	5
R MS-PP T1	9	18	28	21,78	2,863	21
R MS-PP T2	9	19	29	23,00	3,082	22
RICS-PP T1	9	25	32	29,00	2,345	28
R ICS-PP T2	9	26	33	29,89	2,315	30
R AMS-PS T1	9	41	57	44,22	5,019	42
R AMS-PS T2	9	40	60	47,67	5,431	47
R CMS-PS T1	9	35	53	44,56	6,386	46
R CMS-PS T2	9	30	49	41,00	6,384	44
R Áng. NL T1	9	90	116	101,44	8,323	100
R Áng. NL T2	9	89	119	103,44	9,914	105

Table 9. Dentoalveolar, skeletal and soft tissue changes measured in radiographs of the group with skeletal anchorage pendulum between times T1 and T2

Variable	N	Minimum	Maximum	Average	Standard deviation	Median
R Ang. Art. T1	9	127	152	143.00	7.714	143
R Ang. Art. T2	9	126	154	142.11	9.117	144
R Ang. FH-MP T1	9	13	31	21.33	6.144	19
R Ang. FH-MP T2	9	14	33	21.44	6.483	20
R Ang. Go T1	9	111	135	123.78	6.320	124
R Ang. Go T2	9	112	137	124.22	6.629	124
R AIFH T1	9	52	71	65.11	6.314	68
R AIFH T2	9	51	74	65.00	6.964	64
R UCI-SN T1	9	85	122	103.67	11.800	105
R UCI-SN T2	9	85	118	102.22	9.107	102
R UM-SN T1	9	64	80	69.78	4.944	69
R UM-SN T2	9	53	74	62.44	6.839	63
R UCI-NP T1	9	1	9	5.22	2.728	6
R UCI-NP T2	9	3	14	5.78	3.270	5
R UM-PP T1	9	18	28	21.78	2.863	21
R UM-PP T2	9	19	29	23.00	3.082	22
R UCI-PP T1	9	25	32	29.00	2.345	28
R UCI-PP T2	9	26	33	29.89	2.315	30
R AUM-PS T1	9	41	57	44.22	5.019	42
R AUM-PS T2	9	40	60	47.67	5.431	47
R CUM-PS T1	9	35	53	44.56	6.386	46
R CUM-PS T2	9	30	49	41.00	6.384	44
R Ang. NL T1	9	90	116	101.44	8.323	100
R Ang. NL T2	9	89	119	103.44	9.914	105

A pesar de no haberse encontrado evidencia de diferencias estadísticamente significativas entre los tiempos T1 y T2 en las variables ángulo articular, ángulo del plano mandibular, ángulo goniaco, se observa leve disminución en el primer ángulo y leve aumento en los segundos.

La posición del incisivo superior representada por el ángulo ICS-SN varió notablemente en el grupo tratado con péndulo con anclaje dentoalveolar, mostrando incremento en la inclinación vestibular promedio entre T1 y T2 de 4°, mientras que el grupo tratado con anclaje esquelético mostró disminución promedio de 1,4°.

Verticalmente, el cambio en la posición del incisivo superior se evaluó mediante la diferencia entre T1-T2 de la variable ICS-PP, la cual no presentó variación significativa en ninguno de los grupos.

En cuanto al cambio en la posición sagital de los molares superiores, se encontró que el desplazamiento distal de la corona, medido por la distancia CMS-PS entre T1 y T2 para el grupo con anclaje dentoalveolar fue en promedio de 3,6 mm \pm 1,05 mm, con media de inclinación distal de 14,1° medida por el ángulo MS-SN. Mientras que, para el grupo con anclaje esquelético se observó un promedio de distalización de 3,56 \pm 0,915 con media de inclinación de 7,34°.

En el aspecto vertical, la medición del cambio de posición del molar, se obtuvo al comparar los momentos T1 y T2 de la distancia MS-PP en cada uno de los grupos.

El grupo del péndulo con anclaje dentoalveolar no mostró variación en la posición vertical, mientras que el péndulo con anclaje esquelético presentó leve tendencia a la extrusión en promedio de 1,2 mm.

La prueba de Wilcoxon aplicada a las variables radiográficas estableció diferencias estadísticamente significativas entre los tiempos T1 y T2 para cada grupo de tratamiento. Para ambos grupos se encontró evidencia estadística de diferencias entre T1 y T2 en las variables: MS-SN, AMS-PS, CMS- PS. Además, en el grupo de anclaje dentoalveolar en las variables: AFAI, ICS-SN, ICS-PN y Áng. NL (tabla 10) y en el grupo con anclaje esquelético en las variables MS-PP e ICS-PP (tabla 11).

Although no statistical significant difference was found between T1 and T2 in these variables: articular angle, mandibular plane angle, and goniac angle, a slight decrease is observed in the first angle and a slight increase in the other two.

The position of the upper incisor, represented by the angle UCI-SN, notably varied in the group treated with dentoalveolar anchorage pendulum, showing an average vestibular inclination increase of 4° between T1 and T2, while in the group treated with skeletal anchorage it showed an average decrease of 1.4°.

Vertically, upper incisor position change was evaluated by means of the difference between T1-T2 of the variable UCI-PP, which did not show significant variation in any group.

Concerning the upper molars sagittal position change, it could be observed that distal displacement of the crown, measured by means of the CUM-PS distance between T1 and T2 for the group with dentoalveolar anchorage, was 3,6 mm \pm 1.05 in average, with a median of distal inclination of 14.1°, measured by means of the UM-SN angle. While in the group with skeletal anchorage a distalization average of 3.56 \pm 0.915 was observed, with inclination median of 7.34°.

In the vertical dimension, measurement of molar position change was obtained by comparing T1 and T2 in terms of UM-PP distance in each group.

The group of pendulum with dentoalveolar anchorage did not show vertical position variation, while the one of pendulum with skeletal anchorage presented a slight tendency to extrusion with an average of 1.2 mm.

The Wilcoxon test applied at the radiographic variables established significant statistical differences between times T1 and T2 for each treatment group. In both groups, statistical evidence of differences between T1 and T2 was found in these variables: UM-SN, AUM-PS, CUM-PS. Besides, in the group with dentoalveolar anchorage, in these variables: AIFH, UCI-SN, UCI-NP and NL Ang. (table 10) and in the group with skeletal anchorage in the variables UM-PP and UCI-PP (table 11).

Tabla 10. Prueba de Wilcoxon utilizada para determinar la diferencia entre las variables radiográficas en el grupo de péndulo con anclaje dentoalveolar

Wilcoxon	Est Z	Asymp. Sig. (2-tailed)
R Áng. Art. T2 - R Ang. Art. T1	-0,358 ^a	0,720
R Áng. FH-PM T2 - R Ang. FH-PM T1	-1,310 ^b	0,190
R Áng. Go T2 - R Ang. Go T1	-0,923 ^b	0,356
R AFAI T2 - R AFAI T1	-2,265 ^b	0,024*
R ICS-SN T2 - R ICS-SN T1	-2,295 ^b	0,022*
R MS-SN T2 - R MS-SN T1	-2,812 ^a	0,005*
R ICS PN T2 - R ICS PN T1	-2,271 ^b	0,023*
R MS-PP T2 - R MS-PP T1	-0,857 ^b	0,391
R ICS-PP T2 - RICS-PP T1	0,000 ^c	1,000
R AMS-PS T2 - R AMS-PS T1	-2,536 ^b	0,011*
R CMS-PS T2 - R CMS-PS T1	-2,673 ^a	0,008*
R Áng. NL T2 - R Ang. NL T1	-2,194 ^a	0,028*

Tabla 11. Prueba de Wilcoxon utilizada para determinar la diferencia entre las variables radiográficas en el grupo de péndulo con anclaje esquelético

Wilcoxon	Est Z	Asymp. Sig. (2-tailed)
R Áng. Art. T2 - R Áng. Art. T1	-1,016 ^a	0,310
R Áng. FH-PM T2 - R Áng. FH-PM T1	-0,503 ^b	0,615
R Áng. Go T2 - R Áng. Go T1	-1,425 ^b	0,154
R AFAI T2 - R AFAI T1	0,000 ^c	1,000
R ICS-SN T2 - R ICS-SN T1	-0,933 ^a	0,351
R MS-SN T2 - R MS-SN T1	-2,684 ^a	0,007*
R ICS PN T2 - R ICS PN T1	-0,566 ^b	0,572
R MS-PP T2 - R MS-PP T1	-2,124 ^b	0,034*
R ICS-PP T2 - RICS-PP T1	-2,060 ^b	0,039*
R AMS-PS T2 - R AMS-PS T1	-2,572 ^b	0,010*
R CMS-PS T2 - R CMS-PS T1	-2,687 ^a	0,007*
R Áng. NL T2 - R Áng. NL T1	-0,980 ^b	0,327

* P < 0,05.

La prueba U de Mann-Whitney aplicada en las variables radiográficas con un nivel de significación del 5%, mostró que hay diferencias estadísticamente significativas en las variables AMS-PS en T1 y Áng. NL en T1 (tabla 12).

DISCUSIÓN

En el presente estudio se hace una comparación clínica y radiográfica de los efectos dentoalveolares producidos por el péndulo con anclaje dentoalveolar vs. esquelético.

La comparación de los efectos producidos por estos dos aparatos es el objeto de estudio de varias investigaciones.³⁴⁻³⁸ algunas de las cuales se encuentran sintetizadas en la tabla 13.

Table 10. Wilcoxon test used to determine differences between the radiographic variables in the group of pendulum with dentoalveolar anchorage

Wilcoxon	Est Z	Asymp.Sig. (2-tailed)
R Ang.Art.T2 - R Ang.Art.T1	-0.358 ^a	0.720
R Ang. FH-MP T2 - R Ang. FH-MP T1	-1.310 ^b	0.190
R Ang. Go T2 - R Ang. Go T1	-0.923 ^b	0.356
R AIFH T2 - R AIFH T1	-2.265 ^b	0.024*
R UCI-SN T2 - R UCI-SN T1	-2.295 ^b	0.022*
R UM-SN T2 - R UM-SN T1	-2.812 ^a	0.005*
R UCI NP T2 - R UCI NP T1	-2.271 ^b	0.023*
R UM-PP T2 - R UM-PP T1	-0.857 ^b	0.391
R UCI-PP T2 - R UCI-PP T1	0.000 ^c	1.000
R AUM-PS T2 - R AUM-PS T1	-2.536 ^b	0.011*
R CUM-PS T2 - R CUM-PS T1	-2.673 ^a	0.008*
R Ang.NL T2 - R Ang.NL T1	-2.194 ^a	0.028*

Table 11. Wilcoxon test used to determine differences between the radiographic variables in the group of pendulum with skeletal anchorage

Wilcoxon	Est Z	Asymp. Sig. (2-tailed)
R Ang.Art.T2 - R Ang.Art.T1	-1.016 ^a	0.310
R Ang. FH-MP T2 - R Ang. FH-MP T1	-0.503 ^b	0.615
R Ang. Go T2 - R Ang. Go T1	-1.425 ^b	0.154
R AIFH T2 - R AIFH T1	0.000 ^c	1.000
R UCI-SN T2 - R UCI-SN T1	-0.933 ^a	0.351
R UM-SN T2 - R UM-SN T1	-2.684 ^a	0.007*
R UCI NP T2 - R UCI NP T1	-0.566 ^b	0,572
R UM-PP T2 - R UM-PP T1	-2.124 ^b	0.034*
R UCI-PP T2 - R UCI-PP T1	-2.060 ^b	0.039*
R AUM-PS T2 - R AUM-PS T1	-2.572 ^b	0.010*
R CUM-PS T2 - R CUM-PS T1	-2.687 ^a	0.007*
R Ang.NL T2 - R Ang.NL T1	-0.980 ^b	0.327

* P < 0,05.

The Mann-Whitney U test, applied on the radiographic variables with a significance level of 5%, showed significant statistical differences in these variables: AUM-PS in T1 and NL Ang. in T1 (table 12).

DISCUSSION

This study makes a clinical and radiographic comparison of the dentoalveolar effects produced by the pendulum with dentoalveolar anchorage versus skeletal anchorage.

Comparison of the effects produced by these two appliances is the object of study of several research projects,³⁴⁻³⁸ some of which are listed in table 13.

Tabla 12. Pruebas U de Mann-Whitney utilizada para determinar la diferencia de las variables radiográficas entre péndulos con anclaje esquelético vs. anclaje dentoalveolar

	Mann-Whitney U	Est Z	Asymp. Sig. (2-tailed)	Exact Sig. [2* (1-tailed Sig.)]
R Áng. Art. T1	22,500	-1,841	0,066	0,065 ^a
R Áng. Art. T2	29,500	-1,270	0,204	0,211 ^a
R Áng. FH-PM T1	44,000	-0,082	0,935	0,968 ^a
R Áng. FH-PM T2	40,000	-0,411	0,681	0,720 ^a
R Áng. Go T1	30,500	-1,187	0,235	0,243 ^a
R Áng. Go T2	26,500	-1,519	0,129	0,133 ^a
R AFAI T1	37,000	-0,655	0,513	0,549 ^a
R AFAI T2	41,500	-0,286	0,775	0,780 ^a
R ICS-SN T1	41,500	-0,287	0,774	0,780 ^a
R ICS-SN T2	28,000	-1,393	0,164	0,182 ^a
R MS-SN T1	38,000	-0,574	0,566	0,604 ^a
R MS-SN T2	27,000	-1,474	0,140	0,156 ^a
R ICS PN T1	39,000	-0,497	0,619	0,661 ^a
R ICS PN T2	24,500	-1,691	0,091	0,095 ^a
R MS-PP T1	41,000	-0,330	0,742	0,780 ^a
R MS-PP T2	29,500	-1,279	0,201	0,211 ^a
RICS-PP T1	32,000	-1,073	0,283	0,315 ^a
R ICS-PP T2	25,500	-1,601	0,109	0,113 ^a
R AMS-PS T1	14,000	-2,558	0,011	0,010 ^a
R AMS-PS T2	22,000	-1,890	0,059	0,065 ^{a*}
R CMS-PS T1	31,000	-1,145	0,252	0,278 ^a
R CMS-PS T2	31,500	-1,106	0,269	0,278 ^{a*}
R Áng. NL T1	20,000	-2,057	0,040	0,043 ^a
R Áng. NL T2	39,500	-0,450	0,653	0,661 ^a

* P < 0,05

Table 12. Mann-Whitney U test used to determine differences of the radiographic variables between pendulums with skeletal anchorage versus dentoalveolar anchorage

	Mann-Whitney U	Est Z	Asymp. Sig.(2-tailed)	Exact Sig. [2* (1-tailed Sig.)]
R Ang.Art.T1	22.500	-1.841	0.066	0.065 ^a
R Ang.Art.T2	29.500	-1.270	0.204	0.211 ^a
R Ang. FH-MP T1	44.000	-0.082	0.935	0.968 ^a
R Ang. FH-MP T2	40.000	-0.411	0.681	0.720 ^a
R Ang. Go T1	30.500	-1.187	0.235	0.243 ^a
R Ang. Go T2	26.500	-1.519	0.129	0.133 ^a
R AIFH T1	37.000	-0.655	0.513	0.549 ^a
R AIFH T2	41.500	-0.286	0.775	0.780 ^a
R UCI-SN T1	41.500	-0.287	0.774	0.780 ^a
R UCI-SN T2	28.000	-1.393	0.164	0.182 ^a
R UM-SN T1	38.000	-0.574	0.566	0.604 ^a
R UM-SN T2	27.000	-1.474	0.140	0.156 ^a
R UCI-NP T1	39.000	-0.497	0.619	0.661 ^a
R UCI-NP T2	24.500	-1.691	0.091	0.095 ^a
R UM-PP T1	41.000	-0.330	0.742	0.780 ^a
R UM-PP T2	29.500	-1.279	0.201	0.211 ^a
R UCI-PP T1	32.000	-1.073	0.283	0.315 ^a
R UCI-PP T2	25.500	-1.601	0.109	0.113 ^a
R AUM-PS T1	14.000	-2.558	0.011	0.010 ^a
R AUM-PS T2	22.000	-1.890	0.059	0.065 ^{a*}
R CUM-PS T1	31.000	-1.145	0.252	0.278 ^a
R CUM-PS T2	31.500	-1.106	0.269	0.278 ^{a*}
R Ang. NL T1	20.000	-2.057	0.040	0.043 ^a
R Ang. NL T2	39.500	-0.450	0.653	0.661 ^a

* P < 0,05.

Tabla 13. Cambios obtenidos en estudios comparativos del péndulo con otros distaladores

Estudio	Betancur y colaboradores 2007	Chiu P, McNamara J. Franchi L. 2005	Polat, Kircelly y colaboradores 2008	Gómez y colaboradores 2010
Muestra y edad	N = 27 15 años	N = 32 12 años	N = 39 13 años	N = 19
Diseño aparato	Péndulo con anclaje dentoalveolar vs. first class	Péndulo con anclaje dentoalveolar vs. distal jet	Péndulo con anclaje esquelético-péndulo con anclaje dentoalveolar	Péndulo con anclaje esquelético-péndulo con anclaje dentoalveolar
Activación del péndulo	250 g	230 g	230 g	250 g
Distalización molar (péndulo)	4,6 mm	6,1 mm	4,8-2,7 mm	3,56-3,60
Inclinación molar (péndulo)	12,2°	10,7°	9,1-5,3°	7,39-14,1°
Proinclinación de incisivos (péndulo)	4,5°	3,1 °	-1,7 + 0,9°	-1,4-4°
Avance de incisivos (péndulo)	0,4 mm	1,1 mm	-0,1 -+ 1,2 mm	-1,2-3,2 mm

Table 13. Changes obtained in comparative studies of pendulum with other distalizers

Study	Betancur et al 2007	Chiu P, McNamara J. Franchi L. 2005	Polat, Kircelly et al, 2008	Gómez et al, 2010
Sample and age	N = 27 15 years.	N = 32 12 years.	N = 39 13 years	N = 19
Appliance design	pendulum with dentoalveolar anchorage vs. first class	pendulum with dentoalveolar anchorage vs. distal jet	pendulum with skeletal anchorage – pendulum with dentoalveolar anchorage	pendulum with skeletal anchorage – pendulum with dentoalveolar anchorage
Pendulum activation	250 g	230 g	230 g	250 g
Molar distalization (pendulum)	4.6 mm	6.1 mm	4.8-2.7 mm	3.56-3.60
Molar inclination (pendulum)	12.2°	10.7°	9.1-5.3°	7.39-14.1°
Incisors proclination (pendulum)	4.5°	3.1 °	-1.7 + 0.9°	-1.4-4°
Incisors advance (pendulum)	0.4 mm	1.1 mm	-0.1 -+1.2 mm	-1.2-3.2 mm

Al hacer la comparación del péndulo en las dos formas de anclaje podemos decir que ambos péndulos generan un gran componente de inclinación coronal distal de los molares sin diferencias estadísticamente significativas; sin embargo, se diferencia en que mientras el péndulo soportado dentoalveolarmente presenta efectos de proinclinación sobre la zona de anclaje, el péndulo con anclaje esquelético evidencia la tendencia a retroinclinarse los incisivos superiores con respecto a la base de cráneo, sin cambios en el plano palatino (figura 6).

La cantidad promedio de distalización producida por el péndulo de anclaje dentoalveolar fue de 3,6 mm (medido en esta investigación) mientras que el promedio de distalización generada por el péndulo de anclaje esquelético fue de 3,56 mm.

When comparing the pendulum in the two anchorage techniques, one may conclude that both pendulums produce a great amount of distal crown inclination of the molars without significant statistical differences; however, the difference is that while the pendulum with a dentoalveolar support presents effects of proclination on the anchorage area, the pendulum with skeletal anchorage presents a tendency to retroincline upper incisors in relation to the base of the skull, without changes in the palatine plane (figure 6).

The average distalization amount produced by the pendulum with dentoalveolar anchorage was 3.6 mm (as measured in this study) while the average distalization produced by the pendulum with skeletal anchorage was 3.56 mm.

Los resultados de distalización para este estudio concuerdan con los del estudio Betancur y colaboradores, quienes encontraron distalización de 4,68 mm.³⁴ Siendo la misma muestra, se presenta una diferencia que puede ser atribuible a la falta de calibración de los operadores que midieron en ambos estudios. Por otro lado, Chiu, McNamara y Franchi encontraron 6,1 mm de distalización,³⁶ Donald y colaboradores, por su lado concluyeron movimiento distal de 0.8 mm durante un periodo de tratamiento de 28 meses.³⁸ Estas diferencias con nuestra investigación son posiblemente atribuibles a las diferencias en las características de las muestras utilizadas, la cantidad de fuerza aplicada al inicio del estudio y a las diferencias en el método de medición.

Hancioglu y colaboradores en 2006 hicieron un estudio en 39 pacientes, en el que compararon los efectos producidos por el péndulo anclado en implantes y el péndulo con anclaje dentoalveolar. Entre las observaciones encontraron mayor cantidad de distalización en el péndulo con anclaje esquelético (4,8 mm) que con anclaje dentoalveolar (2,7 mm), además de 0,9° de proinclinación de incisivos en el péndulo con anclaje dentoalveolar, y 1,7° de retroinclinación incisiva en el péndulo con anclaje esquelético.²⁸ En el presente estudio, igualmente se encontró retroinclinación incisiva de 1,4° en el grupo de anclaje esquelético, convergente con los resultados del estudio de Escobar y colaboradores quienes encontraron una inclinación palatina de $2,5 \pm 2,98^\circ$ ²⁷ y semejante a los hallazgos de Oberti y colaboradores³⁹ cuya inclinación lingual de incisivos fue de $0,84 \pm 1,41^\circ$; sin embargo, en el grupo de péndulo con anclaje dentoalveolar se encontró una proinclinación de 4° mayor que la reportada por Hancioglu y colaboradores. Es posible que las diferencias encontradas entre los estudios sean resultado de diferentes planos de referencia utilizados en ellos. Además, la presente investigación encontró menor distalización en el grupo de anclaje esquelético comparado con la investigación de Hancioglu, este resultado puede estar relacionado con la dominancia de rotación mandibular antihoraria en los grupos de esta investigación lo que pudo estar acompañado de hipertonicidad de musculatura masticatoria y perioral, datos notados en la valoración clínica de los sujetos, lo que pudo resultar en limitación del movimiento posterior de los molares.

The distalization results of this study agree with the ones of the study by Betancur et al, who found out distalization of 4.68 mm.³⁴ As it is the same sample, the difference may be due to lack of calibration of the operators who measured both studies. Conversely, Chiu, McNamara and Franchi found 6.1 mm of distalization,³⁶ while Donald et al found out a distal movement of 0.8 mm in a treatment period of 28 months.³⁸ These differences with our study may be due to variations in the characteristics of the samples used, the amount of force applied at the beginning of the study, and different methods of measurement.

In 2006, Hancioglu et al conducted a study on 39 patients, comparing the effects produced by the pendulum anchored in implants and with dentoalveolar anchorage. Among their observations, they found out a greater amount of distalization in the pendulum with skeletal anchorage (4.8 mm) than that with dentoalveolar anchorage (2.7 mm), besides 0.9° of incisors proclination in the pendulum with dentoalveolar anchorage and 1.7° incisors retroinclinación in the pendulum with skeletal anchorage.²⁸ Similarly, the present study also found incisors inclination of 1.4° in the group with skeletal anchorage, thus agreeing with the results of the study by Escobar et al, who found out a palatine inclination of $2.5 \pm 2.98^\circ$,²⁷ as well as with the findings by Oberti et al,³⁹ whose lingual incisors inclination was of $0.84 \pm 1.41^\circ$; nevertheless in the group of pendulum with dentoalveolar anchorage a proclination of 4° was observed, being bigger than the one reported by Hancioglu et al. The differences among these studies may be due to dissimilar reference frames used. Besides, the present study found out less distalization in the group with skeletal anchorage compared to the study by Hancioglu; this result may be related to the predominance of counter-clockwise mandibular rotation in the groups of this study, which could have been coupled with hypertonicity of masticatory and perioral muscles, as observed in the clinical assessment of the subjects, which in turn could have resulted in limitation of the molars' posterior movement.

En cuanto a la cantidad de retroinclinación de los incisivos superiores encontrada en el grupo de anclaje esquelético, existe concordancia con los resultados de otros estudios²⁷⁻³¹ en los cuales no hay proinclinación de los incisivos, lo que evidencia la eficiencia en el sistema de anclaje soportado en implantes.

En el aspecto clínico se evaluaron los cambios de overjet, rotación de los molares y las variaciones de las relaciones molares y caninas.

Aunque no se evidenció diferencias estadísticamente significativas en la rotación molar, se encontró predominancia clínica de la rotación mesiovestibular para los dos tipos de anclaje lo que está de acuerdo con los estudios de Betancur y colaboradores y Byloff y Darendeliler.^{24, 34}

Como resultado del tratamiento con péndulo de anclaje dentoalveolar encontramos aumento de AFAI lo que está de acuerdo con los estudios de Hilgers, Byloff, Betancur.^{19, 25, 34} Sin embargo, se esperaba que este aumento fuera resultado de la extrusión de los molares superiores, en cambio se presentó un leve movimiento intrusivo por parte de estos, ocasionado por la mayor inclinación del molar que en este se presenta; además se muestra la disminución en el ángulo articular que lleva a pensar que estos cambios en la AFAI son debidos al crecimiento. Otro factor para tener en cuenta en el aumento de la AFAI del grupo tratado con péndulo de anclaje dentoalveolar con respecto al de anclaje esquelético es que el rango de edad en el primero es de 12 a 16 años con promedio de 13 años, mientras que el rango de edad para el segundo es de 13 a 25 años con promedio de 17,5 años, lo que sugiere que el aumento de AFAI en estos sujetos no fue resultado de compensación dentoalveolar sino expresión de sus patrones de crecimiento.

En cuanto al movimiento del molar superior resultado del péndulo con anclaje dentoalveolar se encontró mayor inclinación distal de la corona ($14,1^\circ$) con relación al péndulo con anclaje esquelético ($7,34^\circ$), lo que concuerda con los estudios de Chiu, Betancur, Polat-Ozsoy entre otros.^{34, 36-38} Además se presentó mayor extrusión molar en el segundo dispositivo con respecto al primero, esto probablemente consecuencia de una proyección del molar hacia gingival por la mayor inclinación coronaria hacia distal del molar con el péndulo de anclaje dentoalveolar.

Concerning the amount of upper incisors retroinclinación found out in the group with skeletal anchorage, it agrees with the results of other studies,²⁷⁻³¹ which do not present incisors proclination, thus proving the efficiency of anchorage systems supported on implants.

The clinical evaluation considered changes in terms of overjet, molars rotation, and variations of molar and canine relationships.

Although no significant statistical differences were observed in molar rotation, clinical predominance was found in terms of mesiovestibular rotation in both types of anchorage, thus agreeing with the studies by Betancur et al and Byloff and Darendeliler.^{24, 34}

As a result of the treatment with pendulum of dentoalveolar anchorage, increase of AIFH was found in the present study, consistent with the studies by Hilgers, Byloff, and Betancur.^{19, 25, 34} Nevertheless, this increase would have been expected to be the result of extrusion of the upper molars but, on the contrary, a slight intrusive movement occurred caused by greater molar inclination; also, the articular angle decrease that was observed suggests that these AIFH changes occur because of growth. Another factor to consider in relation to AIFH increase in the group treated with pendulum of dentoalveolar anchorage versus skeletal anchorage is that the age range in the first group is 12 to 16 years, with an average of 13 years, while in the second one the age range is 13 to 25 years, with an average of 17.5 years, which suggests that AIFH increase in these subjects was not the result of dentoalveolar compensation but expression of their growth patterns.

With regard to upper molar movement as a result of the pendulum with dentoalveolar anchorage, greater distal inclination of the crown (14.1°) was found in comparison to the pendulum with skeletal anchorage (7.34°), thus concurring with the studies by Chiu, Betancur, Polat-Ozsoy and other studies.^{34, 36-38} Also, greater molar extrusion occurred with the latter, maybe as a consequence of molar projection towards gingival and due to the molar's greater coronal inclination towards distal in the case of the pendulum with dentoalveolar anchorage.

Es de anotar la mesialización del ápice de la raíz mesio-vestibular del molar superior que se observó en los dos grupos de nuestro estudio, siendo mayor en el grupo de anclaje esquelético (3,54 mm) con respecto al grupo de anclaje dentoalveolar (2,3 mm). Esto posiblemente resultado de la reactivación mensual de la fuerza del aparato, que pudo no haber permitido la expresión de la relación momento fuerza necesaria.

Al igual que los estudios de Hilgers, Butchart, Wong, Angelieri, Byloff, entre otros, encontramos mayor proinclinación del incisivo superior con respecto a la base de cráneo, con aumento en 4° en el grupo de anclaje dentoalveolar.^{19, 21-24} Esto probablemente resultado de la diferencia de control en el sitio de anclaje entre los dos sistemas de péndulo estudiados. Aunque no se encontraron diferencias estadísticamente significativas en el overjet al comparar los dos péndulos, clínicamente se observa una diferencia apreciable del efecto producido por el péndulo con anclaje dentoalveolar (incremento de 2 mm) comparado con el péndulo con anclaje esquelético (incremento de 0 mm). Esto confirma los resultados hallados en otras investigaciones como las de Buchart,²¹ Angelieri²³ y otros.^{22, 24, 25}

Como resultado de la mayor proinclinación de los incisivos superiores en este grupo, se observó aumento de 7,8° del ángulo nasolabial que coincide con el estudio de Betancur y otros.³⁴

La rotación molar predominante con los dos tipos de péndulo fue mesiovestibular. La cantidad de distalización en ambos péndulos fue similar, sin embargo se puede observar mayor inclinación distal del molar superior en el péndulo con anclaje dentoalveolar (figura 7).

It is important to note the mesialization of the upper molar mesiovestibular root apex observed in the two groups of our study, being greater in the group of skeletal anchorage (3.54 mm) compared with the group of dentoalveolar anchorage (2.3 mm). This was probably an effect of the monthly reactivation of the appliance force, which could have enabled the expression of the moment-force relation needed.

Just like the studies by Hilgers, Butchart, Wong, Angelieri, Byloff, and others, we found out greater upper incisor proclination in relation to the base of the skull, with an increase of 4°, in the group of dentoalveolar anchorage.^{19, 21-24} This might be the result of diverse control at the site of anchorage between the two pendulum systems studied. Although no significant statistical differences were found in terms of overjet when comparing the two pendulums, a substantial clinical difference may be observed in the effect produced by the pendulum with dentoalveolar anchorage (an increase of 2 mm) compared to the pendulum with skeletal anchorage (an increase of 0 mm). This confirms the findings of other studies such as the ones by Buchart,²¹ Angelieri,²³ and others.^{22, 24, 25}

As a result of greater upper incisor proclination in this group, an increase of 7.8° in the nasolabial angle was observed, agreeing with the study by Betancur et al.³⁴

The predominant molar rotation in both systems was the mesiovestibular. The amount of distalization was similar in both pendulums; however, greater upper molar distal inclination may be observed in the pendulum with dentoalveolar anchorage (figure 7).

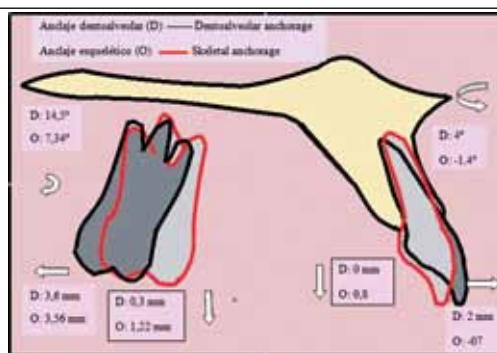


Figura 7. Cambios dentoalveolares obtenidos por el péndulo con anclaje dentoalveolar vs. anclaje esquelético

Figure 7. Dentoalveolar changes obtained with the pendulum with dentoalveolar anchorage vs. skeletal anchorage

CONCLUSIONES

Para la muestra estudiada y con las condiciones de uso de los aparatos del presente estudio se muestra que:

1. Con cualquiera de las dos formas de anclaje, el péndulo es un tratamiento efectivo para la distalización de los molares, principalmente de movimiento de inclinación coronal distal.
2. El péndulo con anclaje dentoalveolar produce vestibularización de incisivos superiores, aunque no es significativa desde el punto de vista estadístico, se evidenciaron diferencias clínicamente significativas (4° y 2 mm).
3. El péndulo con anclaje esquelético no produce cambios clínicos en el overjet. El análisis radiográfico mostró un movimiento de retroinclinación de $1,4^\circ$ de los incisivos superiores.
4. El péndulo con anclaje dentoalveolar produce más inclinación distal de los molares ($14,5^\circ$) aunque menos desplazamiento mesial del ápice radicular del molar que el péndulo con anclaje esquelético ($7,34^\circ$).
5. No hay diferencias estadísticamente significativas en el comportamiento rotacional de los molares con ambos tipos de anclaje.
6. Aunque no se encontraron diferencias estadísticamente significativas entre los dispositivos de distalización estudiados, se puede sugerir que el péndulo con anclaje esquelético es más eficiente en el movimiento de distalización molar en masa y tiene menor efecto de proinclinación de incisivos superiores, bajo las condiciones de la muestra de este estudio.

CORRESPONDENCIA

Sandra Liliana Gómez
Facultad de Odontología
Universidad de Antioquia
Correo electrónico: sandraligomez11@hotmail.com

CONCLUSIONS

Based on the studied sample and with the conditions of appliance use of this study, it may be concluded that:

1. In any of the two anchorage systems, the pendulum is an effective treatment for molar distalization, especially in terms of distal coronal inclination movement.
2. The pendulum with dentoalveolar anchorage produces vestibularization of upper incisors; although it is not statistically significant, from a clinical point of view some significant differences were observed (4° and 2 mm).
3. The pendulum with skeletal anchorage does not produce overjet clinical changes. The radiographic analysis showed upper incisors retroinclination movement of 1.4° .
4. The pendulum with dentoalveolar anchorage produces more molar distal inclination (14.5°) but less mesial displacement of the molar radicular apex in comparison to the pendulum with skeletal anchorage (7.34°).
5. There are no significant statistical differences in terms of molar rotational behavior in both types of anchorage.
6. Although no significant statistical differences were found between the distalization devices studied, it maybe suggested that the pendulum with skeletal anchorage is more efficient for “en masse” molar distalization movement and it has a smaller proinclination effect on the upper molars, under the conditions of the sample of this study.

CORRESPONDING AUTHOR

Sandra Liliana Gómez
Facultad de Odontología
Universidad de Antioquia
Email address: sandraligomez11@hotmail.com

REFERENCIAS / REFERENCES

1. Horowitz HS, Doyle BS. Occlusal relation in children born and reared in an optimally flouridated community. *Angle Orthod* 1970; 40(2): 104-111.
2. Garner LD, Butt MH. Malocclusion in black Americans and Nyeri Kenians. *Angle Orthod* 1985; 55(2): 139-146.
3. Silva RG, Kang DS. Prevalence of malocclusion among Latino adolescents. *Am J Orthod Dentofacial Orthop* 2001; 119(3): 313-315.
4. Moyers RE. Clasificación y terminología de la maloclusión. Diagnóstico. Manual de ortodoncia. 4.ª ed. Buenos Aires: Panamericana; 1992.
5. Mattijs JP, Stalpers A, Johan W, Booij B, Ewald M, Bronkhorst C et al. Extraction of maxillary first permanent molars in patients with Class II division 1 malocclusion. *Am J Orthod Dentofacial Orthop* 2007; 132: 316-323.
6. Thilander B, Pena L, Infante C, Parada S, de Mayorga C. Prevalence of malocclusion and orthodontic treatment need in children and adolescents in Bogotá, Colombia. An epidemiological study related to different stages of dentoalveolar development. *Eur Orthod J* 2001; 23(2): 153-167.
7. Graber TM. Extraoral force-facts and fallacies. *Am J Orthod* 1955; 41: 490-505.
8. Kirjavainen M, Kirjavainen T, Haavilkko K. Changes in dentoalveolar arch dimensions by use of an orthopedic cervical headgear in class II correction. *Am J Orthod Dentofacial Orthop* 1997; 111: 59-66.
9. Wilson WL. Modular Orthodontic system part I. *J Clin Orthod* 1978; 12(4): 259-78.
10. Gianelly AA, Vitas AS, Thomas WM, Berger OG. Distalization of molars with repelling magnets. *J Clin Orthod* 1988; 22: 40-44.
11. Blechman AM. Magnetic force system in orthodontics. Clinical results of a pilot study. *Am J Orthod Dentofacial Orthop* 1985; 87: 201-210.
12. Gianelly AA, Vitas AS, Thomas WM. The use of magnets to move molars distally. *Am J Orthod Dentofacial Orthop* 1989; 96: 161-167.
13. Pancherz H. History, background, and development of the Herbst appliance. *Semin Orthod* 2003; 9: 3-11.
14. Carano A, Testa M, Siciliani G. The Distal Jet for uprighting lower molars. *J Clin Orthod* 1996; 30: 707-710.
15. Carano A, Testa M. The Distal Jet appliance for upper molar distalization. *J Clin Orthod* 1996; 30: 374-380.
16. Runge ME, Martin JT, Bukai F. Analysis of rapid maxillary molar distal movement without patient cooperation. *Am J Orthod Dentofacial Orthop* 1999; 115: 153-157.
17. David A, Covell JR, Dennis W, Trammell, Roger P, Richard W. A cephalometric study of Class II division 1 malocclusions treated with the Jasper Jumper Appliance. *Angle Orthod* 1999; 69(4): 311-320.
18. Fortini A, Lupoli M, Parri M. The first class appliance for rapid molar distalization. *J Clin Orthod* 1999; 33: 322-328.
19. Hilgers JJ. The pendulum appliance for Class II noncompliance therapy. *J Clin Orthod* 1992; 26: 700-713.
20. Tsoun T, Keles A, Everdi N. Method for the placement of palatal implants. *Int J Oral Maxillofac Implants* 2002; 17(1): 95-100.
21. Butchart J. An evaluation of the pendulum distalizing appliance. *Sem Orthod* 2000; 6: 129-135.
22. Wong A, Rabie A. The use of pendulum appliance in the treatment of Class II malocclusion. *Br J Orthod* 1999; 187(7): 367-370.
23. Angelieri F, Rodrigues R, Rodrigues M, Fuziyd A. Dentoalveolar and skeletal changes associated with the pendulum appliance followed by fixed orthodontic treatment. *Am J Orthod Dentofacial Orthop* 2006; 129: 520-527.
24. Byloff FK, Darendeliler MA. Distal movement molar using the pendulum appliance. Part 1: clinical and radiological evaluation. *Angle Orthod* 1997; 67(4): 249-260.
25. Byloff FK, Darendeliler MA. Distal movement molar using the pendulum appliance. Part 2: The effects of maxillary molar root uprighting bends. *Angle Orthod* 1997; 67(4): 261-270.
26. Ahmet K, Nejat E, Serdar S. Bodily distalization of molars with absolute anchorage. *Angle Orthod* 2003; 73(4): 471-482.
27. Escobar SA, Tellez PA, Moncada CA, Villegas CA, Latorre CM, Oberti G. Distalization of maxillary molars with the bone supported pendulum: a clinical study. *Am J Orthod Dentofacial Orthop* 2007; 131: 545-549.
28. Hancioglu B, Ozgur P, Kircelly C. Maxillary molar distalization with a bone anchored pendulum appliance. *Angle Orthod* 2006; 76(4): 650-659.
29. Oncag G, Akyalcin S, Arikan F. The effectiveness of a single osteointegrated implant combined with pendulum springs for molar distalization. *Am J Orthod Dentofacial Orthop* 2007; 131(2): 277-284.
30. Choi B, Zhu S, Kim Y. A clinical evaluation of titanium miniplates as anchor for orthodontic treatment. *Am J Orthod Dentofacial Orthop* 2005; 128(3): 382-384.
31. Seung-Min Lim; Ryoan-Ki Hong. Distal movement of maxillary molars using a lever-arm and mini-implant system. *Angle Orthod* 2008; 78(1): 167-175.
32. Roberts WE, Smith RK, Silberman Y, Mozsary PG, Smith RS. Osseous adaptation to continuous loading of rigid endosseous implants. *Am J Orthod Dentofacial Orthop* 1984; 86: 95-111.
33. Roberts WE, Marshall KJ, Mozsary P. Rigid endosseous implant utilized as anchorage to protract molars and close atrophic extraction site. *Angle Orthod* 1990; 60: 135-152.

34. Betancur JJ, Carvajal A, Jaramillo PM, García J, Madrigal N, Lopera M. Estudio comparativo del efecto clínico producido por el FirstClass® y el péndulo en pacientes atendidos en la Facultad de Odontología de la Universidad de Antioquia: análisis radiográfico y de modelos. *Rev Fac Odontol Univ Antioq* 2007; 18(2): 29-42.
35. Ortiz L, Gómez L. Efecto de tres diseños de péndulo sobre la generación de fuerza producida a diferentes grados de activación y desactivación. Un estudio *in vitro*. *Revista CES Odontol* 2001; 14(2): 35.
36. Chiu PP, McNamara JA, Franchi L. A comparison of two intraoral molar distalization appliances: Distal jet versus pendulum. *Am J Orthod Dentofacial Orthop* 2005; 128(3): 353-365.
37. Polat-Ozsoy, Kırçelli H, Özçirpıcı Z, Özgür P, Uçkand S. Pendulum appliances with 2 anchorage designs: Conventional anchorage vs. bone anchorage. *Am J Orthod Dentofacial Orthop* 2008; 133: 339.e9-339.e17.
38. Donald R, Burkhar DT, McNamara J, Baccetti T. Maxillary molar distalization or mandibular enhancement: a cephalometric comparison of comprehensive orthodontic treatment including the pendulum and the Herbst appliances. *Am J Orthod Dentofacial Orthop* 2003; 123: 108-116.
39. Oberti G, Villegas C, Ealo M, Palacio J, Baccetti T. Maxillary molar distalization with the dual-force distalizer supported by mini-implants: a clinical study. *Am J Orthod Dentofacial Orthop* 2009; 135: 282.e1-282.e5.