

CARACTERÍSTICAS DE LA SONRISA EN NIÑOS CON NORMOCLUSIÓN  
SMILE CHARACTERISTICS IN CHILDREN WITH NORMAL OCCLUSION

LUCÍA VICTORIA BERNAL DE JARAMILLO<sup>1</sup>, ÓSCAR ZAPATA NOREÑA<sup>2</sup>, CATALINA TOBÓN GONZÁLEZ<sup>3</sup>,  
MARÍA ISABEL GÓMEZ ORTEGA<sup>3</sup>, JOHAN ESNEIDER SUÁREZ HERMIDA<sup>4</sup>

**RESUMEN. Introducción:** al valorar la sonrisa en niños se acepta como normal una sonrisa gingival, pero no se cuenta con evidencia científica que sustente esta afirmación. El objetivo de esta investigación fue describir las características estructurales de la sonrisa posada no forzada en niños con normoclusión, en dentición decidua y mixta. **Métodos:** estudio transversal realizado en 122 niños entre tres y 12 años con normoclusión. A cada uno se le realizó un video clip y se le extrajo un fotograma en sonrisa posada no forzada, sobre el cual se cuantificaron y describieron las variables de la sonrisa. Se compararon estas variables por género y tipo de dentición: las cuantitativas con la prueba ANOVA de una vía y t de Student y las cualitativas con el  $\chi^2$  de Pearson. Se asumió un nivel de significancia del 0,05. **Resultados:** los tejidos blandos evaluados en sonrisa presentaron diferencias significativas entre las denticiones decidua y mixta inicial, y las denticiones mixta silente y tardía; estas medidas fueron menores en mujeres. Hubo un predominio de sonrisa alta en dentición decidua y mixta inicial, y sonrisa media en dentición mixta silente y mixta tardía. El 89,3% de los niños presentaron arco de sonrisa coincidente. El índice de la sonrisa fue proporcional entre los estadios de dentición evaluados y entre hombres y mujeres. **Conclusiones:** se observó que la línea de sonrisa alta predominó en pacientes niños en dentición decidua y mixta inicial y que la exposición de encía se reduce conforme el niño crece.

**Palabras clave:** sonrisa, dentición primaria, dentición mixta.

Bernal LV, Zapata Ó, Tobón C, Gómez MI, Suárez JE. Características de la sonrisa en niños con normoclusión. Rev Fac Odontol Univ Antioq 2015; 27(1): 11-29. DOI: <http://dx.doi.org/10.17533/udea.rfo.v27n1a1>

**ABSTRACT. Introduction:** in assessing children's smile, a gingival smile is usually accepted as normal, but there is no scientific evidence to support this statement. The goal of this research project was to describe the structural characteristics of posed unforced smile in children with normal occlusion in deciduous and mixed dentition. **Methods:** a cross-sectional study in 122 children aged 3 to 12 years with normal occlusion. Each kid was recorded a video clip and taken a photogram in unforced posed smile, which was used to quantify and describe smile variables. These variables were compared by gender and dentition type: the quantitative variables were analyzed with one-way ANOVA test and Student's t test, and the qualitative variables with Pearson's chi-squared test, using a significance level of 0.05. **Results:** the soft tissues evaluated in smile showed significant differences between deciduous dentition / early mixed dentition and silent mixed dentition / late dentition. These values were lower in females. There was a prevalence of high smile in deciduous dentition and early mixed dentition, and medium smile in silent mixed dentition and late mixed dentition. 89.3% of children had a matching smile arch. The smile rate was proportional among the dentition stages evaluated and between males and females. **Conclusions:** the high smile is predominant among child patients in early deciduous dentition and mixed dentition, and gingival exposure reduces as kids grow.

**Key words:** smile, primary dentition, mixed dentition.

Bernal LV, Zapata Ó, Tobón C, Gómez MI, Suárez JE. Smile characteristics in children with normal occlusion. Rev Fac Odontol Univ Antioq 2015; 27(1): 11-29. DOI: <http://dx.doi.org/10.17533/udea.rfo.v27n1a1>

- 1 Odontóloga, Especialista en Odontología Integral del Niño y Ortopedia Maxilar. Docente Facultad de Odontología, Universidad de Antioquia.
- 2 Odontólogo, Especialista en Odontología Integral del Niño y Ortodoncia. Docente Facultad de Odontología, Universidad de Antioquia.
- 3 Odontólogas, especialistas en Odontología Integral del Niño y Ortopedia Maxilar.
- 4 Odontólogo, Facultad de Odontología, Universidad de Antioquia.

- 1 DMD, Specialist in Comprehensive Dentistry of the Child and Maxillary Orthopedics. Professor, School of Dentistry, Universidad de Antioquia.
- 2 DMD, Specialist in Comprehensive Dentistry of the Child and Orthodontics. Professor, School of Dentistry, Universidad de Antioquia.
- 3 DMDs, Specialists in Comprehensive Dentistry of the Child and Maxillary Orthopedics.
- 4 DMD, School of Dentistry, Universidad de Antioquia.

RECIBIDO: AGOSTO 13/2013-ACEPTADO: JUNIO 3/2014

SUBMITTED: AUGUST 13/2013 - ACCEPTED: JUNE 3/2014

## INTRODUCCIÓN

Para la realización del diagnóstico y el plan de tratamiento de un paciente, es necesaria la evaluación de los tejidos duros y blandos, tanto en reposo como en función. Por eso, es importante el análisis de la sonrisa ya que se relaciona con la estética, la posición esquelética de los maxilares y las estructuras dentales en los tres planos del espacio.<sup>1</sup> La evaluación de la sonrisa puede ser abordada desde distintos ángulos y presentarse de diferentes formas en un mismo individuo: Sarver y Proffit<sup>2</sup> describen la *sonrisa no posada* como involuntaria, dinámica, que expresa la auténtica emoción humana, con participación de todos los músculos de la expresión facial. En contraste, una *sonrisa posada* es voluntaria y no requiere acompañarse de emociones. Es estática ya que puede mantenerse. También describen que la sonrisa puede ser *forzada*, la cual es tensa y antinatural; o ser *sonrisa no forzada*, que es voluntaria y natural.<sup>2</sup>

En adultos, de acuerdo con la exposición de encía y dientes, se puede clasificar como: *sonrisa alta*, en la cual se revela el total de la longitud de los dientes anterosuperiores y la banda de encía adyacente; *sonrisa mediana*, en la cual se revela del 75 al 100% de los anterosuperiores y solamente la encía interproximal y *sonrisa baja*, en la cual se muestra menos del 75% de los dientes anteriores.<sup>3</sup>

Aunque no se cuenta con guías para valorar la sonrisa en niños, se acepta con frecuencia la sonrisa gingival como normal: “los niños exponen más diente en reposo y más encía al sonreír que los adultos”.<sup>4</sup> Igualmente, Sarver y Ackerman<sup>5</sup> plantean que con la edad disminuye la sonrisa gingival. Van der Geld y cols.<sup>6</sup> y Desai y cols.,<sup>7</sup> también concluyeron que la exposición gingival y dental disminuyen con la edad. Por tanto, se espera que una sonrisa de tipo alta sea más común entre los niños y los jóvenes y menos entre los adultos.<sup>8,9</sup>

A pesar de la importancia que se asigna a la sonrisa en nuestra sociedad y el énfasis aumentado en la estética, y que se han establecido criterios estéticos diagnósticos desde la ortodoncia y la prótesis,<sup>10-12</sup>

## INTRODUCTION

In order to perform diagnosis and treatment plan for a patient, it is necessary to evaluate soft and hard tissues both at rest and in function. Smile analysis is therefore important as it is connected to esthetics and to the skeletal position of the maxillary and dental structures on the three planes.<sup>1</sup> Smile evaluation can be approached from different perspectives and is different for each individual: Sarver and Proffit<sup>2</sup> describe the *non-posed smile* as dynamic and involuntary, expressing genuine human emotions with participation of all muscles of the facial expression. In contrast, a *posed smile* is voluntary and not accompanied by emotions. It is static, as it can be maintained. They also describe the smile as *forced*, which is tense and unnatural, or *unforced*, which is voluntary and natural.<sup>2</sup>

In adults, according to gingivae and teeth exposure, the smile can be classified as: *high smile*, which shows the total length of upper front teeth and their adjacent gingiva band; *medium smile*, which shows 75 to 100% of the upper front teeth and the interproximal gingiva only, and *low smile* which shows less than 75% of anterior teeth.<sup>3</sup>

Although there are no available guidelines for assessing children's smile, the gingival smile is frequently accepted as normal: “kids show more teeth at rest and more gum at smile than adults”.<sup>4</sup> Similarly, Sarver and Ackerman<sup>5</sup> suggest that the gingival smile decreases with age. Van der Geld et al.<sup>6</sup> and Desai et al.<sup>7</sup> also concluded that gingival and dental exposure decreases with age. Therefore, a high smile type is more common among children and young people than among adults.<sup>8,9</sup>

Despite the importance of smile in our society and the increased emphasis in aesthetics, and although aesthetic diagnostic criteria have been established from the fields of orthodontics and prosthetics,<sup>10-12</sup>

una búsqueda en la literatura odontológica muestra que los datos científicos son escasos y casi nulos en la población infantil.

Por eso, el propósito de esta investigación es conocer las características de la sonrisa en niños, en dentición decidua y mixta, con normoclusión, con el fin de comparar las diferencias en los tejidos blandos periorales que se observan en la población estudiada, según la etapa de dentición y sexo de los pacientes. Esta investigación será el inicio de una base de datos de sonrisa en niños con normoclusión que luego servirá, entre otras investigaciones, para tratar de averiguar si hay diferencias en los tejidos blandos periorales entre las diferentes maloclusiones.

## MÉTODOS

Se realizó un estudio descriptivo transversal en niños de tres a 12 años de edad. Se evaluaron 1.100 niños, de los cuales se seleccionaron 122 por conveniencia, que cumplieron con los criterios generales y oclusales de inclusión descritos en la tabla 1, con los que se define la normoclusión en niños.<sup>13</sup>

Tabla 1. Criterios de inclusión y exclusión

Criterios generales de inclusión		Criterios generales de exclusión
Pacientes sistémicamente sanos		Tratamiento ortodóntico actual o previo
En dentición decidua o mixta		Asimetría facial evidente
Perfil facial ligeramente convexo		Caries extensas o caries interproximales
Competencia labial		Extracciones tempranas
Tercios faciales proporcionales		Alteraciones dentales en número
		Apiñamiento
		Mordida abierta
		Mordida cruzada
		Alteración en la secuencia de erupción
Criterios oclusales de inclusión		
	Dentición decidua	Dentición mixta
Tipo de arco	Espaciado o cerrado	Sin apiñamiento o ligero espaciamiento transicional en dentición mixta inicial
Overbite	0-50%	10-50% (con todos los dientes erupcionados)
Overjet	0-3 mm	0,5-3 mm
Relación canina	Clase I	Clase I
Relación molar	Plano terminal recto o ligero escalón mesial	Clase I o cúspide a cúspide

a search in the dental literature shows that scientific data are scarce and even almost inexistent concerning the children population.

Therefore, the purpose of this research project was to understand the characteristics of smile among children in deciduous and mixed dentition with normal occlusion, in order to compare differences in the perioral soft tissues observed in the studied population, according to patients' teething stage and gender. This project will lay the foundations for a database of smile in children with normal occlusion that will later serve, among other research projects, to find out if there are differences in terms of perioral soft tissue among different malocclusions.

## METHODS

A cross-sectional descriptive study was conducted in children aged 3 to 12 years. 1,100 children were evaluated and 122 were selected by convenience as they met the general and occlusal inclusion criteria described in table 1, which defines normal occlusion in children.<sup>13</sup>

Table 1. Inclusion and exclusion criteria

General inclusion criteria		General exclusion criteria	
Systemically healthy patients		Current or previous orthodontic treatment	
In deciduous or mixed dentition		Obvious facial asymmetry	
Slightly convex facial profile		Extensive caries or interproximal caries	
Labial competency		Early extractions	
Proportional facial thirds		Dental alterations in number	
		Crowding	
		Open bite	
		Crossbite	
		Alterations in the eruption sequence	
Occlusal inclusion criteria			
	Deciduous dentition	Mixed dentition	
Type of arch	Spacing or closed	With no crowding or light transitional spacing in early mixed dentition	
Overbite	0-50%	10-50% (with all erupted teeth)	
Overjet	0-3 mm	0,5-3 mm	
Canine relationship	Class I	Class I	
Molar relationship	Flat straight terminal or slight mesial step	Class I or cuspid to cuspid	

Los pacientes y sus acudientes fueron informados sobre los objetivos del estudio, solicitándoles su participación y la firma del consentimiento informado. Se cumplieron los requerimientos éticos de la declaración de Helsinki (2008) y de la Resolución 8430 del Ministerio de Salud para investigación con seres humanos.<sup>14, 15</sup>

A cada niño se le realizó una evaluación clínica registrando los datos faciales y oclusales y se asignó a uno de los grupos establecidos, de acuerdo con el género y el tipo de dentición (decidua, mixta inicial, mixta silente o mixta tardía). Enseguida se le realizó la captura de un videoclip con técnica estandarizada de acuerdo con Sarver y Ackerman.<sup>5</sup> Esta metodología se basó en los protocolos más actuales, los cuales han sido validados por diferentes autores.<sup>1, 3, 5, 16</sup> El videoclip se hizo con encuadre en el primer plano frontal del rostro, obteniendo las imágenes en sonrisa posada no forzada y en reposo. Se empleó una cámara de video de alta definición (Canon Vixia HFM-300) con iluminación artificial puntual, distancia fija y altura de acuerdo con la estatura del paciente y un cefalostato para controlar la posición de la cabeza. El cefalostato Siemens, portátil, acondicionado

Patients and their guardians were informed about the study's objectives, requesting their participation and signing an informed consent. This study meets the ethical requirements of the Declaration of Helsinki (2008) and of Resolution 8430 of the Ministry of Health on research with human beings.<sup>14, 15</sup>

Each child was subjected to clinical evaluation, registering occlusal and facial data and sorting them out into the established groups according to gender and dentition type (deciduous, early mixed, silent mixed or late mixed). Then each was recorded a video clip using a standardized technique according to Sarver and Ackerman.<sup>5</sup> This methodology was based on the most current protocols, which have been validated by different authors.<sup>1, 3, 5, 16</sup> The video clip was framed on the first frontal plane of the face, obtaining images at rest and of posed and unforced smile. A high definition video camera was used (Canon Vixia HFM-300) with spotted artificial lighting, fixed distance and height according to each patient, as well as a cephalostat to control head position. The portable Siemens cephalostat adapted

para la investigación, incluía reglas milimetradas que enmarcaban el rostro del paciente garantizando una proporción 1:1, una base metálica con cremallera y palanca para nivelar la altura y ruedas para su transporte (figura 1).

for this project included graph rulers framing the face of the patient in order to ensure a 1:1 ratio, as well as a metal base with a rack, a lever for leveling height, and wheels for transportation (figure 1).

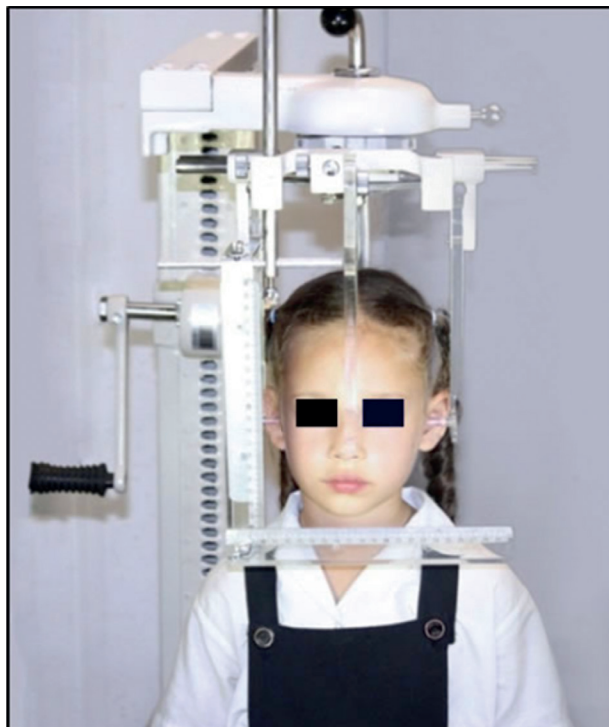

Figura 1. Cefalostato portátil

Figure 1. Portable cephalostat

El niño se ubicó de pie en el cefalostato y la cabeza fue estabilizada con el plano de Frankfort, paralelo al piso, y verticalmente siguiendo la línea media facial. El clip de video, de 60 s, lo tomó siempre el mismo operador, iniciando con el niño en reposo hasta conseguir la sonrisa posada no forzada, según protocolo descrito por Ackerman y Ackerman.<sup>17</sup>

El video clip<sup>5, 17</sup> se capturó en formato Full HD 1080p (H264, 60i fps) con balance de blancos automático. Se descargó toda la información en un computador de escritorio (Intel® Core™ i5-2300 CPU @ 3.00 GHz 2da gen,

Each child stood on the cephalostat with the head stabilized to the Frankfort plane parallel to the floor, and vertically along the middle facial line. The 60 s video clip was always recorded by the same operator, starting with the child at rest until achieving a posed non-forced smile, according to the protocol described by Ackerman and Ackerman.<sup>17</sup>

The video clip<sup>5, 17</sup> was recorded as Full HD 1080 p (H264, 60i fps) with automatic white balance. All the information was saved on a desktop computer (Intel® Core™ i5-2300 CPU @ 3.00 GHz 2nd gen,

4Gb RAM, NVIDIA® GeForce™ 9500 GT 1GB DDR3 Graphics, HDD 1Tb @ 7200 RPM). Posteriormente se exportó cada clip en el software de edición de video (Adobe Premiere Pro CS5), permitiendo ver las imágenes individuales detenidas en el tiempo. Dos observadores simultáneamente seleccionaron los fotogramas que mejor representaran la sonrisa posada no forzada. Dichos fotogramas se manipularon en el software de edición fotográfica (Adobe Photoshop CS5) para adecuar la escala 1:1, ubicar los puntos y realizar las mediciones con una exactitud de centésimas de milímetro, de acuerdo al protocolo predeterminado, resumido así: el videoclip se importa a Adobe Premiere para extraer el fotograma de la sonrisa del paciente, se exporta como Jpeg's con una resolución de 1920 x 1080, 100 de calidad, y se procesan a la máxima profundidad y con pixeles cuadrados a 1,0 (estos fotogramas deben tener una resolución de 96 pixeles por pulgada). Se abre cada fotograma en Adobe Photoshop y se verifica en tamaño de imagen que la resolución sea de 72 pixeles/pulgada. Se ajusta la medida a la relación 1 a 1. Se hacen las mediciones y se consignan en la tabla correspondiente.

En la figura 2 se observa el sistema de referencia lineal que se empleó para la medición de las variables y que ha sido utilizado en estudios previos.<sup>1, 3, 5, 16, 17</sup>

4 Gb RAM, NVIDIA® GeForce™ 9500 GT 1 GB DDR3 Graphics, HDD 1 TB @ 7200 RPM), and each video clip was exported to a video editing software (Adobe Premiere Pro CS5), allowing observation of fixed individual images. Two observers simultaneously selected the photograms that best depicted a posed unforced smile. These photograms were manipulated in a photo editing software (Adobe Photoshop CS5) to adjust 1:1 scale, locate the points and perform measurements with precise accuracy, according to the default protocol summarized like this: the video clip is imported into Adobe Premiere to extract the photogram of the patient's smile and then it is exported as a .Jpeg file with a resolution of 1920 x 1080 pixels; then it is processed at a maximum depth and with square-pixel to 1.0 (each photogram should have a resolution of 96 pixels per inch). Each photogram is opened in Adobe Photoshop, verifying that image size is 72 pixels/inch in resolution and is adjusted to 1:1 ratio. Measurements are made and entered in the corresponding table.

Figure 2 shows the line reference system used to measure the variables, as used in previous studies.<sup>1, 3, 5, 16, 17</sup>

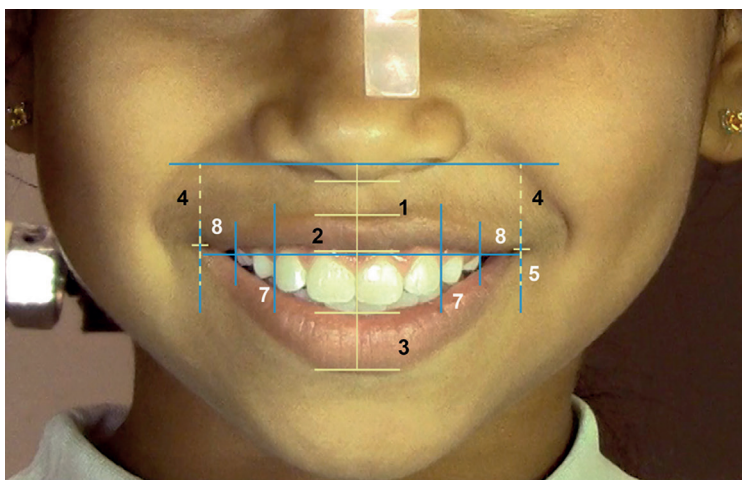


Figura 2. Sistema de referencia lineal. 1. Longitud del labio superior; 2. Espesor del labio superior; 3. Espesor del labio inferior; 4. Altura de las comisuras; 5. Ancho intercomisural (amplitud de la sonrisa); 6. Espacio interlabial; 7. Corredores bucales; 8. Corredores posteriores.

Figure 2. Line reference system. 1. Length of upper lip; 2. Thickness of upper lip; 3. Thickness of lower lip; 4. Height of corners; 5 Inter-commissural width (smile width); 6. Inter-labial gap; 7. Buccal corridors; 8. Posterior corridors.

Las variables medidas en esta investigación (tabla 2) se eligieron según estudios previos.<sup>1, 3, 5, 16, 17</sup>

Tabla 2. Variables evaluadas

VARIABLE	DESCRIPCION
1. Longitud del labio superior	Distancia desde subnasal al borde inferior del labio superior
2. Espesor vertical del labio superior	Distancia vertical tomada desde el punto más superior del labio a la porción más inferior del tubérculo del labio superior
3. Espesor vertical del labio inferior	Distancia vertical tomada desde el punto más profundo sobre la línea media en el margen superior del labio inferior a la porción más inferior del mismo
4. Altura de las comisuras	Distancia vertical desde cada comisura hasta una línea horizontal que va desde las alas nasales pasando por subnasal
5. Ancho intercomisural	Distancia de comisura externa a comisura externa
6. Espacio interlabial	Distancia entre la porción más inferior del tubérculo labial superior y el punto más profundo de la línea media en el margen superior del labio inferior
7. Promedio de corredores bucales	Promedio de las distancias horizontales entre el aspecto distal del canino a la comisura externa de cada lado
8. Promedio de corredores posteriores	Promedio de las distancias horizontales desde el aspecto distal del diente posterior más visible en sonrisa a la comisura externa de cada lado
9. Línea de la sonrisa	Cantidad de cubrimiento vertical del incisivo central superior derecho por el labio superior (valor negativo), o cantidad de encía exhibida (valor positivo)
10. Tipo de sonrisa	Descripción cualitativa de la exposición gingival y dental en sentido vertical. Se clasifica como alta cuando revela el total de los incisivos superiores y la banda contigua de encía, media cuando revela un 75-100% de los dientes y la encía interproximal y baja cuando muestra menos del 75% de los dientes anteriores y nada de encía.
11. Arco de la sonrisa	Relación de los bordes incisales superiores con la curvatura del labio inferior en sonrisa. Se clasifica como coincidente, plano, invertido.
12. Índice de la sonrisa	Razón entre ancho de la sonrisa/espacio interlabial

## PRUEBAS PILOTO

En varias investigaciones, entre ellas la de Sarver y Ackerman,<sup>5</sup> Hulsey,<sup>18</sup> Krishnan y cols.<sup>19</sup> y otros, se utilizó un cefalostato para posicionar la cabeza. El cefalostato portátil utilizado en este estudio, compuesto por un cefalostato Siemens, el cual se integró a una estructura metálica para poderlo desplazar a los centros educativos en los cuales se recolectó la muestra, fue validado con

The variables measured in this study (Table 2) were chosen according to previous studies.<sup>1, 3, 5, 16, 17</sup>

Table 2. Evaluated variables

VARIABLE	DESCRIPTION
1. Length of upper lip	Distance from subnasal to the lower edge of upper lip
2. Vertical thickness of upper lip	Vertical distance measured from the highest point of the upper lip to the lowest portion of the tubercle of upper lip
3. Vertical thickness of lower lip	Vertical distance measured from the deepest point on the midline at the top margin of the lower lip to its lowest portion
4. Height of mouth corners	Vertical distance from each corner to a horizontal line that goes from the nasal wings through subnasal
5. Inter-commissural width	Distance from external corner to external corner
6. Inter-labial gap	Distance between the lowest portion of the upper tubercle lip and the deepest point of the midline at the top margin of the lower lip
7. Average buccal corridors	Average of horizontal distances between the distal aspect of the canine to the external corner of each side
8. Average posterior corridors	Average of horizontal distances from the distal aspect of the more visible posterior tooth in smile to the external corner of each side
9. Smile line	Amount of vertical coverage of upper right central incisor by upper lip (negative value), or amount of gum exhibited (positive value)
10. Type of smile	Qualitative description of vertical gingival and dental exposure. It is classified as high when showing all the upper incisors and the contiguous gingiva band; medium when showing 75-100% of interproximal teeth and the gums, and low when showing less than 75% of anterior teeth and no gum.
11. Smile arc	Relationship of the upper incisal edges and the curve of the lower lip in smile. It is classified as coinciding, flat, or inverted.
12. Smile index	Smile width / interlabial space ratio

## PILOT TESTS

Several studies, including those by Sarver and Ackerman,<sup>5</sup> Hulsey,<sup>18</sup> Krishnan et al,<sup>19</sup> and others, used a cephalostat to position the head. The portable Siemens cephalostat used in this study was inserted in a metallic structure in order to bring it to the schools where samples were collected, and it was validated against an

el cefalostato Orthocep OC100 del equipo Instrumentarium Imaging de la Facultad de Odontología de la Universidad de Antioquia. Para esto se tomaron fotogramas a 20 niños y, mediante la prueba t de Student pareada, se encontró que no había diferencias estadísticamente significativas (0,183) entre ambos equipos. También se evaluó la reproducibilidad del cefalostato portátil mediante la prueba de Correlación Intraclase, con la cual se obtuvieron valores entre 0,911 y 0,996 para las variables analizadas.

Los valores de la regla milimetrada que se adicionó al equipo para poder calibrar las fotos al tamaño real (1:1), fueron chequeados con tres calibradores digitales, encontrando siempre exactitud en la medida mostrada.

Igualmente, para evaluar la concordancia intraoperador, dos operadores de forma simultánea en dos momentos distintos y con un intervalo mínimo de dos semanas entre las mediciones, midieron los registros de 20 sujetos (niños y niñas con los diferentes tipos de dentición), obteniendo un coeficiente de Correlación Intraclase entre 0,909 y 0,997 para las variables cuantitativas, y un coeficiente de kappa de 1 para las variables cualitativas, arco de sonrisa y tipo de sonrisa.

## ANÁLISIS ESTADÍSTICO

Las variables cuantitativas se describieron con medidas de tendencia central y medidas de dispersión (promedio, desviación estándar, intervalos de confianza del 95%), y las cualitativas (arco de sonrisa, tipo de sonrisa, tipo de dentición, género) mediante frecuencias absolutas y relativas. A todas las variables cuantitativas se les hizo evaluación de normalidad mediante la prueba de Kolmogorov-Smirnov, con valores de P mayores a 0,05, lo que quiere decir que las variables presentaron una distribución normal.

Para comparar las variables cuantitativas respecto al tipo de dentición se utilizó la prueba de ANOVA de una vía. Para comparar las variables cuantitativas respecto al género se utilizó la prueba t de Student para muestras

Orthocep OC100 cephalostat belonging to the Instrumentarium Imaging of the Universidad de Antioquia School of Dentistry. To this end, 20 children were taken photographs that were subjected to paired Student's t test, finding out that there were no statistically significant differences (0.183) between both equipment. Reproducibility of the portable cephalostat was also evaluated by intraclass correlation, which yielded values ranging from 0.911 to 0.996 for the variables under analysis.

The values of the graph ruler added to the equipment to calibrate the photos to real size (1:1) were checked with three digital calipers, finding out accuracy in measurements.

Also, to evaluate intra-operator concordance, two operators measured 20 subjects (boys and girls with different dentition types) simultaneously at two different times and with a minimum interval of two weeks in between measurements, obtaining a coefficient of intraclass correlation of 0.909 to 0.997 for the quantitative variables, and a kappa coefficient of 1 for the qualitative variables: smile arc and type of smile.

## STATISTICAL ANALYSIS

The quantitative variables were analyzed with central tendency and dispersion measures (average, standard deviation, and 95% confidence intervals), and the qualitative variables (smile arc, smile type, dentition type, and gender) with absolute and relative frequencies. All the quantitative variables were evaluated for normality with the Kolmogorov-Smirnov test, using P values higher than 0.05, which means that the variables had a normal distribution.

One-way ANOVA test was used to compare the quantitative variables with respect to dentition type. To compare the quantitative variables against gender, the Student's t-test for independent samples



independientes. Las comparaciones entre las variables tipo de sonrisa, arco de sonrisa, género y dentición se establecieron con el  $\chi^2$  de Pearson. Se asumió un nivel de significancia del 0,05 para los análisis estadísticos. Se utilizó el programa estadístico SPSS®19 (SPSS Inc.; Chicago Illinois).

## RESULTADOS

La muestra general estuvo conformada por 122 niños. En la tabla 3 se presenta la distribución de la muestra por tipo de dentición y sexo.

Tabla 3. Muestra por tipo de dentición y sexo

Sexo	Dentición				Total
	Decidua	Mixta inicial	Mixta silente	Mixta tardía	
Mujer	22	18	10	15	65
Hombre	7	15	21	14	57
Total	29	33	31	29	122

Todas las variables analizadas presentaron diferencias estadísticamente significativas de acuerdo a los tipos de dentición, excepto la altura comisural y el índice de la sonrisa (tabla 4).

Tabla 4. Características de la sonrisa según tipo de dentición

Variables	Dentición				(ANOVA)
	Decidua	Mixta inicial	Mixta silente	Mixta tardía	
	$\bar{X} \pm SD$ (CI95%)	$\bar{X} \pm SD$ (CI95%)	$\bar{X} \pm SD$ (CI95%)	$\bar{X} \pm SD$ (CI95%)	PValue
Longitud del labio superior	12,57 ± 1,39 (12,05 ; 13,10)	13,53 ± 1,47 (13,01; 14,05)	14,08 ± 1,84 (13,40; 14,75)	14,52 ± 2,11 (13,72; 15,32)	0,000*
Espesor vertical del labio superior	4,01 ± 1,23 (3,54 ; 4,48)	4,83 ± 1,17 (4,41; 5,24)	5,47 ± 1,73 (4,84; 6,11)	5,96 ± 1,49 (5,39; 6,53)	0,000*
Espacio interlabial	7,70 ± 1,49 (7,14 ; 8,27)	8,81 ± 2,47 (7,93; 9,68)	10,41 ± 2,31 (9,56; 11,26)	10,20 ± 2,34 (9,31; 11,09)	0,000*
Espesor vertical del labio inferior	7,15 ± 1,17 (6,71 ; 7,60)	7,58 ± 1,11 (7,19; 7,97)	7,94 ± 1,89 (7,24; 8,63)	8,68 ± 1,36 (8,16; 9,20)	0,001*
Línea de la sonrisa	0,94 ± 0,90 (0,60 ; 1,29)	1,36 ± 1,41 (0,86; 1,85)	-0,15 ± 1,42 (-0,68; 0,37)	0,19 ± 1,85 (-0,51; 0,89)	0,000*
Altura de las comisuras	12,24 ± 2,53 (11,28 ; 13,20)	13,37 ± 2,88 (12,35; 14,39)	14,08 ± 3,00 (12,98; 15,18)	13,84 ± 3,24 (12,61; 15,07)	0,08
Ancho intercomisural (ancho de la sonrisa)	48,99 ± 3,76 (47,56 ; 50,42)	51,99 ± 3,87 (50,62; 53,37)	58,01 ± 4,67 (56,30; 59,73)	58,95 ± 3,40 (57,66; 60,25)	0,000*
Corredores bucales	8,31 ± 1,46C (7,75; 8,86)	8,84 ± 1,39 (8,35; 9,34)	10,31 ± 1,59 (9,72; 10,89)	10,60 ± 1,30 (10,08; 11,13)	0,000*
Corredores posteriores	5,25 ± 1,22 (4,78; 5,73)	4,73 ± 1,22 (4,30; 5,17)	5,99 ± 1,56 (5,42; 6,57)	5,54 ± 1,10 (5,12; 5,96)	0,002*
Índice de la sonrisa	6,63 ± 1,35 (6,11 ; 7,14)	6,28 ± 1,52 (5,73; 6,82)	5,85 ± 1,45 (5,32; 6,39)	6,02 ± 1,17 (5,58; 6,47)	0,15

was used. Comparisons among type of smile, smile arc, gender, and dentition were conducted with the Pearson  $\chi^2$  test, using a significance level of 0.05 for the statistical analyses. The statistical analysis was performed with the SPSS®19 statistical software (SPSS Inc.; Chicago Illinois).

## RESULTS

The sample included 122 children in total. Table 3 shows sample distribution by dentition type and sex.

Table 3. Sample by dentition type and sex

Sex	Dentition				Total
	Deciduous	Early mixed	Silent mixed	Late mixed	
Female	22	18	10	15	65
Male	7	15	21	14	57
Total	29	33	31	29	122

All the analyzed variables showed statistically significant differences according to dentition type, with the exception of commissural height and smile index (table 4).

Table 4. The smile according to type of dentition characteristics

Variables	Dentition	Deciduous	Early mixed	Silent mixed	Late mixed	(ANOVA)
		$\bar{X} \pm SD$ (95%CI)	$\bar{X} \pm SD$ (95%CI)	$\bar{X} \pm SD$ (95%CI)	$\bar{X} \pm SD$ (95%CI)	PValue
Length of the upper lip		12,57 ± 1.39 (12.05; 13.10)	13,53 ± 1, 47 (13.01; 14.05)	14.08 ± 1.84 (13.40; 14.75)	14.52 ± 2, 11 (13.72; 15.32)	0.000 *
Vertical thickness of upper lip		4.01 ± 1.23 (3.54; 4.48)	4.83 ± 1.17 (4.41; 5.24)	5.47 ± 1,73 (4.84; 6.11)	5,96 ± 1.49 (5.39; 6.53)	0.000 *
Inter-labial gap		7.70 ± 1.49 (7.14; 8.27)	8,81 ± 2.47 (7.93; 9.68)	10,41 ± 2.31 (9.56; 11.26)	10,20 ± 2.34 (9.31; 11.09)	0.000 *
Vertical thickness of lower lip		7.15 ± 1.17 (6,71; 7.60)	7.58 ± 1.11 (7.19; 7.97)	7.94 ± 1.89 (7.24; 8.63)	8.68 ± 1.36 (8.16; 9.20)	0.001 *
Smile line		0.94 ± 0.90 (0.60; 1.29)	1.36 ± 1.41 (0.86; 1.85)	-0.15 ± 1.42 (- 0.68; 0.37)	0.19 ± 1.85 (- 0.51; 0.89)	0.000 *
Height of mouth corners		12.24 ± 2.53 (11.28; 13.20)	13,37 ± 2.88 (12.35; 14.39)	14.08 ± 3.00 (12.98; 15.18)	13,84 ± 3.24 (12.61; 15.07)	0.08
Inter-commissural width (smile width)		48,99 ± 3.76 (47,56; 50,42)	51,99 ± 3.87 (50.62; 53,37)	58,01 ± 4.67 (56,30; 59,73)	58,95 ± 3.40 (57.66; 60,25)	0.000 *
Buccal corridors		8.31 ± 1, 46 C (7.75; 8.86)	8,84 ± 1.39 (8.35; 9.34)	10,31 ± 1.59 (9.72; 10.89)	10,60 ± 1.30 (10.08; 11.13)	0.000 *
Posterior corridors		5.25 ± 1.22 (4.78; 5.73)	4.73 ± 1.22 (4.30; 5.17)	5.99 ± 1.56 (5.42; 6.57)	5.54 ± 1.10 (5.12; 5.96)	0.002 *
Smile index		6.63 ± 1.35 (6.11; 7.14)	6.28 ± 1.52 (5.73; 6.82)	5.85 ± 1.45 (5.32; 6.39)	6.02 ± 1.17 (5.58; 6.47)	0.15

Tanto la *longitud* como el *espesor del labio superior e inferior*, al sonreír, fueron similares en dentición decidua y mixta inicial y entre la dentición mixta silente y mixta tardía. En la tabla anterior se observa que el *espacio interlabial* y el *ancho intercomisural* fueron aumentando con el mayor desarrollo de la dentición, igual que las variables anteriores.

Respecto a la *línea de la sonrisa*, predominó la exposición gingival en dentición decidua ( $0,94 \pm 0,90$  mm) y mixta inicial ( $1,36 \pm 1,41$  mm). En dentición mixta silente se encontró un leve cubrimiento del diente por el labio y en la mixta tardía una mínima exposición gingival, ambos valores promedios muy cercanos a 0. La línea de la sonrisa en dentición mixta silente presentó diferencias significativas con la presentada en dentición decidua y mixta inicial ( $p = 0,000$ ).

Al valorar los *corredores bucales* se observaron diferencias significativas entre la dentición decidua y la mixta inicial ( $p = 0,000$ ), con la silente y la tardía ( $p = 0,000$ ), aumentando el valor de dichos corredores a mayor desarrollo de la dentición. En los *corredores posteriores* solo

Both *length and thickness of upper and lower lip* at smile were similar in deciduous and early mixed dentition and between silent mixed and late mixed dentition. The table above shows that *interlabial gap* and *inter-commissural width* increased as dentition developed, just as happens with the other variables on this paragraph.

Concerning *smile line*, gingival exposure was predominant in deciduous dentition ( $0.94 \pm 0.90$  mm) and early mixed dentition ( $1.36 \pm 1.41$  mm). Silent mixed dentition showed a slight covering of tooth by lip and late mixed dentition showed minimal gingival exposure, being both average values close to 0. *Smile line* in mixed silent dentition showed significant differences compared to deciduous dentition and early mixed dentition ( $p = 0.000$ ).

*Oral corridors* showed significant differences between deciduous and early mixed dentitions ( $p = 0.000$ ) and silent and late dentitions ( $p = 0.000$ ), and these corridors values increased with further development of dentition. In terms of *posterior*

hubo diferencias significativas entre la dentición mixta inicial y la silente ( $p = 0,002$ ). Con respecto al índice de la sonrisa, no se encontraron diferencias significativas (clínicas o estadísticas) entre los grupos.

La sonrisa presentó dimorfismo sexual en cuatro valores: longitud del labio superior, alturas comisurales, ancho intercomisural y corredores bucales, siendo además estos valores menores en mujeres que en hombres (tabla 5). Al analizar el arco y tipo de sonrisa según dentición y género, se encontró que el 89,34% de los niños presentaron arco de la sonrisa coincidente, arco de sonrisa plano en el 9% de la población y arco de sonrisa invertido<sup>5</sup> en 1,66%, correspondientes a dos casos femeninos en dentición mixta inicial.

Tabla 5. Características de la sonrisa según sexo

Variables	Sexo	Mujeres $\bar{X} \pm SD$ (CI95%)	Hombres $\bar{X} \pm SD$ (CI95%)	(ANOVA)
				PValue
Longitud labio superior (12,83; 13,71)		13,27 $\pm$ 1,78 (13,67; 14,63)	14,15 $\pm$ 1,81	0,008*
Espesor del labio superior (4,61; 5,38)		5,00 $\pm$ 1,54 (4,71; 5,58)	5,15 $\pm$ 1,63	0,59
Espacio interlabial (8,30; 9,52)		8,91 $\pm$ 2,45 (9,08; 10,33)	9,71 $\pm$ 2,35	0,07
Espesor del labio inferior (7,35; 8,06)		7,71 $\pm$ 1,42 (7,55; 8,40)	7,97 $\pm$ 1,59	0,33
Línea de la sonrisa (0,45; 1,10)		0,77 $\pm$ 1,32 (-0,07; 0,85)	0,39 $\pm$ 1,75	0,17
Altura de las comisuras (12,09; 13,44)		12,76 $\pm$ 2,71 (13,29; 14,94)	14,11 $\pm$ 3,11	0,012*
Espacio intercomisural (ancho de la sonrisa) (51,63; 54,37)		53,00 $\pm$ 5,54 (54,69; 57,56)	56,13 $\pm$ 5,41	0,002*
Corredores bucales (8,73; 9,56)		9,14 $\pm$ 1,65 (9,39; 10,31)	9,85 $\pm$ 1,72	0,025*
Corredores posteriores (5,02; 5,63)		5,33 $\pm$ 1,22 (5,02; 5,82)	5,42 $\pm$ 1,51	0,71
Índice de la sonrisa (5,95; 6,65)		6,30 $\pm$ 1,41 (5,70; 6,44)	6,07 $\pm$ 1,39	0,38

No se encontró dimorfismo sexual en el arco de la sonrisa: en ambos sexos fue más frecuente el arco coincidente, representando el 89,23% de las niñas y el 89,47% de los niños.

*corridors*, there were significant differences between early mixed dentition and silent dentition only ( $p = 0.002$ ). Concerning *smile index*, there were no significant (clinical or statistical) differences among the groups.

Smile showed sexual dimorphism in four values: length of upper lip, commissural height, inter-commissural width, and buccal corridors, and these values were lower in females than males (table 5). Analyses of arc and type of smile according to dentition and gender showed that 89.34% of the kids had coinciding smile arc, 9% had flat arc smile, and 1.66% had inverted smile arc,<sup>5</sup> corresponding to two female cases in early mixed dentition.

Table 5. Smile characteristics according to sex

Variables	Sex	Female $\bar{X} \pm SD$ (95%CI)	Male $\bar{X} \pm SD$ (95%CI)	(ANOVA)
				PValue
Length of upper lip (12.83; 13.71)		13.27 $\pm$ 1.78 (13.67; 14.63)	14.15 $\pm$ 1.81	0.008 *
Thickness of upper lip (4.61; 5.38)		5.00 $\pm$ 1.54 (4.71; 5.58)	5.15 $\pm$ 1.63	0.59
Inter-labial gap (8.30; 9.52)		8.91 2.45 $\pm$ (9.08; 10.33)	9.71 $\pm$ 2.35	0.07
Thickness of lower lip (7.35; 8.06)		7.71 1.42 $\pm$ (7.55; 8.40)	7.97 $\pm$ 1.59	0.33
Smile line (0.45; 1.10)		0.77 $\pm$ 1.32 (- 0.07; 0.85)	0.39 $\pm$ 1.75	0.17
Height of lip corners (12.09; 13.44)		12.76 $\pm$ 2.71 (13.29; 14.94)	14.11 $\pm$ 3.11	0.012 *
Inter-commissural gap (smile width) (51.63; 54.37)		53.00 $\pm$ 5.54 (54.69; 57.56)	56.13 $\pm$ 5.41	0.002 *
Buccal corridors (8.73; 9.56)		9.14 $\pm$ 1.65 (9.39; 10.31)	9.85 $\pm$ 1.72	0.025 *
Posterior corridors (5.02; 5.63)		5.33 $\pm$ 1.22 (5.02- 5.82)	5.42 $\pm$ 1.51	0.71
Smile index (5.95; 6.65)		6.30 $\pm$ 1.41 (5.70; 6.44)	6.07 $\pm$ 1.39	0.38

Sexual dimorphism was not found in the smile arc, as the coinciding arc was the most prevalent in both sexes: 89,23% of girls and 89,47% of boys.

El análisis de  $\chi^2$  refleja que el tipo de dentición se encuentra asociado con el arco de la sonrisa ( $p = 0,032$ ). Ningún sujeto en dentición mixta tardía presentó arco plano, lo cual sí se evidencia en los demás grupos; el arco invertido solo se presentó en dentición mixta inicial.

El tipo de sonrisa más frecuente fue la sonrisa media (54,92%), seguido por la sonrisa alta (40,98%); la sonrisa baja se encontró en cinco casos (4,1%) de dentición decidua y mixta tardía.

La sonrisa alta predominó en dentición decidua (58,6%) y mixta inicial (57,8%) y la sonrisa media en mixta silente (77,4%) y tardía (65,5%).

Según el análisis de la prueba de  $\chi^2$  no se encontró asociación entre el sexo y el tipo de la sonrisa: en niñas y niños fue más frecuente el tipo de sonrisa media (50,77% y 59,65% respectivamente). El análisis de  $\chi^2$  mostró que el tipo de sonrisa estaba asociado con el tipo de dentición ( $p = 0,001$ ).

## DISCUSIÓN

Durante la evaluación de la sonrisa se deben cuidar los métodos empleados para la captura de la imagen. En el presente estudio se buscó estandarizar aspectos como: iluminación, posición de la cabeza, orientación de la cámara de video, evaluación dinámica de los tejidos y reproducibilidad de la sonrisa. Para evitar variables de confusión que pudieran surgir a partir de la captura de la imagen, tal como lo han descritos varios autores, la metodología utilizada se basó en los protocolos más actuales, validados por diferentes autores.<sup>2, 5, 7, 17</sup>

Una ventaja del método videográfico es que permite capturar la expresión de los tejidos blandos y comparar diferentes momentos durante la expresión de esta, obteniéndose una mayor cantidad de registros y favoreciendo la elección de la sonrisa posada no forzada más reproducible.<sup>17</sup>

The  $\chi^2$  analysis shows that dentition type is associated with smile arc ( $p = 0.032$ ). No subject in late mixed dentition had flat arch, as observed in the other groups; the inverted arc only happened in early mixed dentition.

The most frequent smile type was the medium smile (54.92%), followed by the high smile (40.98%); the low smile was found in five cases (4.1%) of deciduous dentition and late mixed dentition.

The high smile predominated in deciduous dentition (58.6%) and early mixed dentition (57.8%), and the medium smile in mixed silent (77.4%) and mixed late dentition (65.5%).

According to the  $\chi^2$  test analysis, there was no association between sex and smile type: the most common smile type in both girls and boys was the middle smile (50.77 and 59.65% respectively). The  $\chi^2$  analysis showed that smile type was associated with dentition type ( $p = 0.001$ ).

## DISCUSSION

During smile evaluation, the methods used for image capturing must be considered. The present study sought to standardize aspects such as lighting, head position, orientation of the video camera, dynamic evaluation of tissues, and smile reproducibility. To avoid confusion variables that could arise from image capturing, as described by several authors, the methodology in this study was based on the most current protocols, validated by different authors.<sup>2, 5, 7, 17</sup>

An advantage of the videographic method is that it allows capturing the expression of soft tissues and comparing different moments during their expression, resulting in a larger amount of records and favoring the selection of the most reproducible posed unforced smile.<sup>17</sup>

Como se mencionó en la introducción y justificación, para la presente investigación no se encontraron estudios previos que evaluaran la sonrisa en niños, solo se encontraron estudios donde describen las características de tejidos periorales en reposo. Por eso en esta discusión compararemos con los estudios realizados en sonrisa en sujetos mayores a los reportados en el presente estudio.

Las características de la sonrisa se han evaluado en pacientes adultos, encontrando que la exposición dental y gingival disminuyen con la edad: Desai y cols.<sup>7</sup> estudiaron 221 sujetos entre los 15 y 70 años, y observaron que, con el envejecimiento, hay una disminución de la exposición de incisivo central superior durante la sonrisa, ningún sujeto mayor de 50 años presentaba sonrisa alta y ninguno entre los 15 y 19 años tenía sonrisa baja.

En la presente investigación se encontró sonrisa mediana en el 54,92% de los casos, sonrisa alta en el 40,98% de los sujetos, predominando en dentición decidua y mixta inicial. La sonrisa baja, en el 4% de los niños en dentición decidua y mixta tardía. Se observa que en este estudio y coincidiendo con Tjan y Miller,<sup>3</sup> Desai y cols.<sup>7</sup> y con Maulik y Nanda,<sup>12</sup> tanto en niños como en adultos la sonrisa media es la predominante, pero difiere con los mencionados estudios realizados en adultos, ya que, en segundo lugar de frecuencia, los niños presentan sonrisa alta y los adultos sonrisa baja. Esto podría explicarse por la afirmación de Sarver,<sup>20</sup> Sarver y Ackerman<sup>4</sup> y Desai y cols.<sup>7</sup> que sostienen que la exposición dental y gingival disminuyen con la edad.

No hay un acuerdo en la literatura para la determinación cuantitativa de la sonrisa alta. En este estudio y de acuerdo con la definición de Tjan y Miller<sup>3</sup> se consideró sonrisa alta cuando revela la totalidad de la longitud de los incisivos superiores y la banda contigua de encía. Esta clasificación de sonrisa alta fue utilizada posteriormente por muchos autores, entre otros, por Maulik y Nanda,<sup>12</sup> Zackrisson<sup>8</sup> y Pieter Van der Geld.<sup>21</sup> Otros autores

As mentioned in the introduction, the present research project did not find previous studies evaluating children's smile, only studies describing the characteristics of perioral tissues at rest. Therefore, in this discussion section we will make comparisons with smile studies in subjects older than those reported in the present study.

Smile characteristics have been evaluated in adult patients, finding out that dental and gingival exposure decreases with age. Desai et al<sup>7</sup> studied 221 subjects aged 15 to 70 years, noting that as patients age, the exposure of upper central incisors during smile decreases; no subject older than 50 presented high smile, and none between the ages of 15 and 19 years had low smile.

The present study found medium smile in 54.92% of cases, and high smile in 40.98% of subjects, predominantly in deciduous dentition and early mixed dentition. The low smile was observed in 4% of children in deciduous dentition and late mixed dentition. Agreeing with Tjan and Miller,<sup>3</sup> Desai et al,<sup>7</sup> and Maulik and Nanda,<sup>12</sup> the present study found out that the medium smile is predominant in both children and adults, but it differs with the abovementioned studies in adults since in the second level of frequency, children have high smile while adults have low smile. This could be explained by the findings by Sarver,<sup>20</sup> Sarver and Ackerman,<sup>4</sup> and Desai et al,<sup>7</sup> who claim dental and gingival exposure decreases with age.

The literature is not conclusive concerning the quantitative definition of the high smile. In this study, and in accordance with the definition by Tjan and Miller,<sup>3</sup> the high smile was described as one which shows the entire length of the maxillary incisors and the contiguous gingiva band. This classification of the high smile was later used by many authors, including Maulik and Nanda,<sup>12</sup> Zackrisson<sup>8</sup> and Pieter Van der Geld.<sup>21</sup> Other authors

denominan sonrisa alta prominente o sonrisa gingival cuando se exhiben 2 mm o más de encía.<sup>8, 10, 17</sup>

En esta investigación se observó una exposición gingival de  $1,82 \pm 1,25$  mm en la sonrisa alta. Los valores de exposición gingival reportados por Peck y Peck<sup>16</sup> en pacientes adolescentes sin tratamiento ortodóncico son muy similares a los encontrados en esta investigación realizada en niños. Parece ser que cierta cantidad de exposición de encía es normal en los períodos de dentición decidua y mixta. Dentro del proceso de maduración y envejecimiento se ha reportado una disminución de la exposición de incisivos con la edad<sup>7, 16, 22</sup> y disminución de la sonrisa gingival.<sup>5, 6, 7</sup>

Es importante resaltar que el promedio de exposición gingival encontrado en esta investigación es pequeño ( $1,82 \pm 1,25$  mm), algo similar a la exposición encontrada por McNamara y colaboradores<sup>1</sup> ( $1,1 \pm 2,6$ ) en una muestra de 60 pacientes con edad promedio de 12,5 años. Esta cantidad de exposición gingival correspondería en otras investigaciones, como la de Hunt y cols.,<sup>23</sup> a una sonrisa media. Si se hubieran utilizado los parámetros descritos por estos autores, la gran mayoría de los pacientes de la presente investigación se habrían clasificado como de sonrisa media. Esta observación es muy interesante, pues es muy aceptado en el medio que la sonrisa alta es muy común en los niños, diferente a lo encontrado en este estudio.

Con respecto a la *longitud del labio superior*, Hashim y cols.<sup>24</sup> estudiaron 27 niños entre los tres y los 18 años, y encontraron un aumento del 35% en esa longitud para los hombres y de 24% para las mujeres. Otros autores<sup>7, 25, 26</sup> también reportaron un aumento conforme aumenta la edad, coincidiendo con lo encontrado en la presente investigación. Estos hallazgos podrían explicar el cambio de sonrisa alta a sonrisa media, y se puede sugerir que la longitud del labio superior tiene una influencia directa sobre la exposición gingival y/o dental.

Los valores promedio encontrados en el *espesor de los labios superior e inferior, el espacio interlabial, el ancho intercomisural y los corredores posteriores* en sonrisa, se encontraron similares, aunque ligeramente menores

call it prominent high smile or gummy smile when 2 mm of gingiva or more are shown.<sup>8, 10, 17</sup>

The present study observed a gingival exposure of  $1.82 \pm 1.25$  mm in the high smile. The gingival exposure values reported by Peck and Peck<sup>16</sup> in adolescent patients with no orthodontic treatment are very similar to those found in the present study in children. It seems that some gingiva exposure is normal during deciduous and mixed dentition. In the process of maturation and aging, a decrease in incisors exposure with age has been reported,<sup>7, 16, 22</sup> as well as a decrease in gingival smile.<sup>5, 6, 7</sup>

It is important to note that the average gingival exposure found in this study is small ( $1.82 \pm 1.25$  mm), somewhat similar to the exposure found by McNamara et al<sup>1</sup> ( $1.1 \pm 2.6$ ) in a sample of 60 patients averaging 12.5 years of age. This amount of gingival exposure would correspond to a medium smile in other publications, such as the study by Hunt et al.<sup>23</sup> If the parameters described by these authors had been used in the present study, the vast majority of patients in this sample would have been classified as medium smile. This is a very interesting observation because it is widely accepted that the high smile is very common in children, different to the findings of the present study.

Concerning *length of upper lip*, Hashim et al<sup>24</sup> studied 27 children aged 3 to 18 years, finding out a 35% increase in males and 24% in females. Other authors<sup>7, 25, 26</sup> also reported an increase with age, agreeing with the findings of the present study. These findings could explain the shift from high smile to medium smile, and it may suggest that length of the upper lip has a direct influence on gingival or dental exposure.

The average values found in terms of *thickness of upper and lower lips, inter-labial gap, inter-commissural width, and posterior corridors* in smile were similar but slightly smaller than those

a los reportados por McNamara y cols.,<sup>1</sup> posiblemente debido a que su muestra comprendió pacientes entre los 10 y 15 años y esta investigación entre los tres y 12 años. Ackerman y cols.<sup>27</sup> reportaron, en una muestra de 50 pacientes con promedio de 12,5 años, valores menores a los reportados en esta investigación en las variables ancho intercomisural y espacio interlabial, explicado probablemente por diferencias entre las muestras. Mamandras<sup>28</sup> y Nanda y cols.<sup>29</sup> reportaron que el grosor labial aumenta durante la niñez y la adolescencia, alcanzando su máximo grosor al final del pico puberal. Además, que el grosor de los labios disminuye al final de la adolescencia.

Aunque las variables que componen el *índice de la sonrisa*<sup>27</sup> (razón entre ancho intercomisural y espacio interlabial) presentaron diferencias, este índice guardó una proporción similar, no encontrándose diferencias significativas entre los grupos de dentición. Por el contrario, Desai y cols.<sup>7</sup> reportaron que el índice de la sonrisa aumenta con la edad en forma significativa. En la investigación de McNamara y cols.<sup>1</sup> el índice de la sonrisa promedio ( $6,5 \pm 2,1$  mm) presentó un valor muy similar al encontrado en esta investigación ( $6,2 \pm 0,13$  mm). Krishnan y cols.<sup>19</sup> afirman que, a medida que disminuye el índice de la sonrisa, la sonrisa parece menos joven,<sup>19</sup> pero esta es una apreciación estética, no relacionada con la edad del paciente.

El *arco de la sonrisa* coincidente (paralelismo de la curvatura interna del labio inferior con la curvatura incisal superior) es determinante de la sonrisa armónica en adultos.<sup>18, 30, 31, 32</sup> Tjan y Miller<sup>3</sup> reportaron que el 84,8% de los sujetos estudiados presentaban esta condición, similar a lo arrojado en este estudio (89,3%). Dong y cols.<sup>33</sup> y Krishnan y cols.<sup>19</sup> también encontraron que era más frecuente este tipo de arco en los sujetos de sus estudios, diferente a lo reportado por Maulik y Nanda,<sup>12</sup> en cuyo estudio predominó el arco de sonrisa plano. En esta investigación hubo algunos niños con arco de sonrisa plano en todos los grupos de dentición, excepto en mixta tardía, que podría asociarse con la falta de erupción de los incisivos y/o de desgaste en los caninos durante la dentición mixta inicial, o por el desgaste de los

reportado by McNamara et al,<sup>1</sup> possibly because their sample included patients aged 10 to 15 years and this study included kids aged 3 to 12 years. In a sample of 50 patients averaging 12.5 years of age, Ackerman et al<sup>27</sup> reported values lower than those reported in this study in terms of inter-commissural width and interlabial gap, probably because of differences between samples. Mamandras<sup>28</sup> and Nanda et al<sup>29</sup> reported that lip thickness increases during childhood and adolescence, reaching its maximum thickness at the end of the pubertal peak. In addition, lip thickness decreases at the end of adolescence.

Although the variables that make part of the *smile index*<sup>27</sup> (inter-commissural width / interlabial gap ratio) showed differences, this index kept a similar proportion, with no significant differences among the dentition type groups. On the contrary, Desai et al<sup>7</sup> reported that the smile index significantly increases with age. In the study by McNamara et al,<sup>1</sup> the average smile index ( $6.5 \pm 2.1$  mm) showed a value very similar to the one found in the present study ( $6.2 \pm 0.13$  mm). Krishnan et al<sup>19</sup> claim that as smile index decreases, the smile reduces its youthful appearance,<sup>19</sup> but this is an aesthetic appreciation not related to patient's age.

The coinciding *smile arc* (parallelism of internal lower lip curvature and upper incisal curvature) is determinant of the harmonic smile in adults.<sup>18, 30, 31, 32</sup> Tjan and Miller<sup>3</sup> reported that 84.8% of the study subjects had this condition, similar to the findings in this study (89.3%). Dong et al<sup>33</sup> and Krishnan et al<sup>19</sup> also found out that this type of arc was more frequent among their study subjects, disagreeing with Maulik and Nanda,<sup>12</sup> who found out that the flat smile predominated in their sample. In the present study, there were some children with flat smile in all dentition groups with the exception of the mixed late group, which could be associated with the lack of incisor eruption or with canines wear during early mixed dentition, or because of

incisivos en dentición decidua. En los dos casos de arco invertido encontrados, se presentaba claramente falta de erupción del incisivo central superior.

Se encontraron diferencias en los promedios de los *corredores bucales y posteriores* entre los grupos extremos de dentición, aumentando a mayor desarrollo de la dentición. Puede explicarse por el aumento del ancho intercomisural con la edad. Varios autores han evaluado la percepción estética de los corredores bucales,<sup>18, 34, 35</sup> pero solo se encontraron reportados valores del ancho intercomisural y de los corredores bucales y posteriores en la investigación de McNamara y colaboradores,<sup>1</sup> realizada en sujetos con un promedio de edad de 12,5 años, siendo estos valores superiores a los encontrados en este estudio, confirmando que estas variables aumentan con la edad.

Al evaluar si hubo dimorfismo sexual en las variables estudiadas, no se encontró en el *tipo de sonrisa*: en niños y niñas predominó la sonrisa mediana en denticiones mixta silente y tardía, y la sonrisa alta en dentición decidua y mixta inicial, con proporciones similares. Solo se detectaron diferencias estadísticamente significativas en el grupo de dentición mixta silente, en el cual las mujeres tenían una exposición levemente mayor de encía o diente (menor a 1 mm) que los hombres. Tjan y Miller,<sup>3</sup> Peck y cols.<sup>37, 38</sup> Vig y Brundo<sup>36</sup> y Maulik y Nanda<sup>12</sup> sí encontraron dimorfismo sexual en el tipo de sonrisa, siendo mayor el porcentaje de sonrisa alta encontrado en mujeres, incluso llegando a estar en una relación 2:1, postulando la sonrisa alta como característica femenina y la baja como masculina.<sup>37, 38</sup>

Otras variables que presentaron dimorfismo sexual fueron la longitud del labio superior, la altura comisural, el ancho intercomisural y los corredores bucales. Dichos valores fueron menores en mujeres que en hombres. Este resultado coincide con lo reportado por Panossian y Block<sup>25</sup> y con Peck y cols.<sup>37</sup> Igualmente Bishara y cols.<sup>39</sup> encontraron que las medidas de los tejidos faciales en los niños entre los cuatro y 13 años, eran mayores que en las mujeres.

incisors wear in deciduous dentition. In the two cases of inverted arc found in this study, eruption of the upper central incisor was clearly missing.

There were differences in terms of averages of *buccal and posterior corridors* among the dentition groups, and these values increased with further development of dentition. This can be explained by the inter-commissural increase with age. Several authors have evaluated the aesthetic perception of buccal corridors,<sup>18, 34, 35</sup> but values of inter-commissural width and buccal and posterior corridors were only reported in the study by McNamara et al,<sup>1</sup> conducted in subjects averaging 12.5 years of age; their values are higher than those found in the present study, confirming that these variables increase with age.

In assessing whether there was sexual dimorphism in the studied variables, this was not found for *smile type*: the medium smile was prevalent among boys and girls in silent mixed and late mixed dentitions, and the high smile was dominant in deciduous dentition and early mixed dentition, with similar proportions. Statistically significant differences were only found in the silent mixed dentition group, in which females had a slightly larger gingival or tooth exposure (less than 1 mm) than males. Tjan and Miller,<sup>3</sup> Peck et al<sup>37, 38</sup> Vig and Brundo,<sup>36</sup> and Maulik and Nanda<sup>12</sup> found sexual dimorphism in terms of smile type, with a higher percentage of high smile in women, even resulting in a 2:1 ratio, suggesting that the high smile is a female characteristic, and the low smile a male characteristic.<sup>37, 38</sup>

Other variables presenting sexual dimorphism were length of upper lip, commissure height, inter-commissural width, and buccal corridors. These values were lower in females than males. This result agrees with the findings by Panossian and Block<sup>25</sup> and Peck et al.<sup>37</sup> Similarly, Bishara et al<sup>39</sup> found out that the measures of facial tissues in boys aged 4 to 13 years were higher than in girls.



Aunque este estudio sugiere ciertas relaciones para aclarar el comportamiento de algunos tejidos blandos en la sonrisa y los atributos de esta, se requieren más estudios para establecer con certeza parámetros de normalidad de las características de la sonrisa en niños.

## CONCLUSIONES

La longitud y el espesor del labio superior, el espesor del labio inferior, el ancho intercomisural y la altura comisural se encontraron significativamente mayores en la dentición mixta silente y mixta tardía.

La línea de sonrisa alta predominó en pacientes niños en dentición decidua y mixta inicial y la sonrisa promedio en denticiones mixta silente y mixta tardía.

En la mayoría de niños menores de 12 años con características de normoclusión se puede esperar un arco de sonrisa coincidente.

No se encontró dimorfismo sexual en el tipo y el arco de la sonrisa en los niños entre los tres a los 12 años con características de normoclusión.

## CONFLICTO DE INTERÉS

Los autores declaran no tener ningún conflicto de interés.

## CORRESPONDENCIA

Lucía Victoria Bernal  
Correo electrónico: mariajlo@une.net.co  
Facultad de Odontología  
Universidad de Antioquia  
Medellín, Colombia

Although the present study suggests certain relationships to clarify the behavior of some soft tissues in smile and some of its characteristics, further studies are needed to accurately establish certain parameters of normality of smile characteristics in children.

## CONCLUSIONS

Length and thickness of upper lip, thickness of lower lip, inter-commissural width, and commissural height were significantly higher in silent mixed dentition and late mixed dentition.

The high smile was predominant in children patients in deciduous dentition and early mixed dentition and the medium smile in silent mixed and late mixed dentition.

In most children under 12 years of age with normal occlusion, a coinciding smile arc can be expected.

Sexual dimorphism was not found in terms of smile type or smile arc in children aged 3 to 12 years with normal occlusion.

## CONFLICT OF INTEREST

The authors declare not any conflict of interest.

## CORRESPONDING AUTHOR

Lucía Victoria Bernal  
Email address: mariajlo@une.net.co  
School of Dentistry  
Universidad de Antioquia  
Medellín, Colombia

## REFERENCIAS / REFERENCES

1. McNamara L, McNamara JA, Ackerman MB, Baccetti T. Hard – and soft-tissue contributions to the esthetics of the posed smile in growing patients seeking orthodontic treatment. *Am J Orthod Dentofacial Orthop* 2008; 133(4): 491-499.
2. Sarver DM, Proffit WR. Aspectos especiales en diagnóstico y planificación terapéutica. En: Graber TM. *Ortodoncia principios y técnicas actuales*. Madrid: Elsevier; 2006: 3-70.
3. Tjan AH, Miller GD, GPJ. Some esthetic factors in a smile. *J Prosthet Dent* 1984; 51: 24-28.
4. Sarver DM, Ackerman MB. Dynamic smile visualization and quantification: part 2. Smile analysis and treatment strategies. *Am J Orthod Dentofacial Orthop* 2003; 124(2): 116-127.
5. Sarver DM, Ackerman MB. Dynamic smile visualization and quantification: Part 1. Evolution of the concept and dynamic records for smile capture. *Am J Orthod Dentofacial Orthop* 2003; 124(1): 4-12.
6. Van der Geld P, Oosterveld P, Kuijpers-Jagtman AM. Age-related changes of the dental aesthetic zone at rest and during spontaneous smiling and speech. *Eur J Orthod* 2008; 30(4): 366-373.
7. Desai S, Upadhyay M, Nanda R. Dynamic smile analysis: changes with age. *Am J Orthod Dentofacial Orthop* 2009; 136(3): 310-311.
8. Zachrisson BU. Esthetic factors involved in anterior tooth display and the smile: vertical dimension. *J Clin Orthod* 1998; 32(7): 432-445.
9. Proffit WR, Fields HW. *Ortodoncia Contemporánea*. 4 ed. España: Elsevier; 2008.
10. Monaco A, Streni O, Marci MC, Marzo G, Gatto R, Giannoni M. Gummy smile: clinical parameters useful for diagnosis and therapeutic approach. *J Clin Pediatr Dent* 2004; 29: 19-25.
11. Mackley RJ. An evaluation of smiles before and after orthodontic treatment. *Angle Orthod* 1993; 63(3): 183-189.
12. Maulik C, Nanda R. Dynamic smile analysis in young adults. *Am J Orthod Dentofacial Orthop* 2007; 132(3): 307-315.
13. Burdi AR, Moyers RE. Desarrollo de la dentición y la oclusión. En: Moyers RE, *Manual de Ortodoncia* 4 ed. Buenos Aires: Editorial Médica Panamericana; 1992: 102-150.
14. Declaración de Helsinki. [www.wma.net/es/30publications/10policies/b3/17c\\_es.pdf](http://www.wma.net/es/30publications/10policies/b3/17c_es.pdf)
15. Colombia. Ministerio de Salud. Resolución No 00008430 de 1993 por la cual se establecen las normas científicas, técnicas y administrativas para la investigación en salud. *Diario Oficial*, (1993).
16. Peck S, Peck L, Kataja M. The gingival smile line. *Angle Orthod* 1992; 62(2): 91-100.
17. Ackerman MB, Ackerman JL. Smile analysis and design in the digital era. *J Clin Orthod* 2002; 36(4): 221-236.
18. Hulsey CM. An esthetic evaluation of lip-teeth relationships present in the smile. *Am J Orthod* 1970; 57(2): 132-144.
19. Krishnan V, Daniel ST, Lazar D, Asok A. Characterization of posed smile by using visual analog scale, smile arc, buccal corridor measures, and modified smile index. *Am J Orthod Dentofacial Orthop* 2008; 133(4): 515-523.
20. Sarver DM. The importance of incisor positioning in the esthetic smile: the smile arc. *Am J Orthod Dentofacial Orthop* 2001; 120(2): 98-111.
21. VanderGeldP, OosterveldP, ScholsJ, Kuijpers-JagtmanAM. Smile line assessment comparing quantitative measurement and visual estimation. *Am J Orthod Dentofacial Orthop* 2011; 139(2): 174-180.
22. Dickens ST, Sarver DM, Proffit WR. Changes in frontal tissue dimensions of the lower face by age and gender. *World J Orthod* 2002; 3: 313-320.
23. Hunt O, Johnston C, Hepper P, Burden D, Stevenson M. The influence of maxillary gingival exposure on dental attractiveness ratings. *Eur J Orthod* 2002; 24(2): 199-204.
24. Hashim HA, Sarhan OA, Bukhary MT, Feteih R. Vertical and horizontal linear growth of the maxillary and mandibular lips: a longitudinal study. *J Clin Pediatr Dent* 1997; 21: 125-129.
25. Panossian AJ, Block MS. Evaluation of the smile: facial and dental considerations. *J Oral Maxillofac Surg* 2010; 68(3): 547-554.

26. Wolford LM, Hilliard FW, Dungan DJ. Surgical treatment objective: a systematic approach to the prediction tracing. St Louis: Mosby Year Book; 1985.
27. Ackerman MB, Brensinger C, Landis JR. An evaluation of dynamic lip-tooth characteristics during speech and smile in adolescents. *Angle Orthod* 2004; 74(1): 43-50.
28. Mamandras AH. Linear changes of the maxillary and mandibular lips. *Am J Orthod Dentofacial Orthop* 1988; 94: 405-410.
29. Nanda RS, Meng H, Kapila S, Goorhuis J. Growth changes of the soft tissue facial profile. *Angle Orthod* 1990; 60(3): 177-190.
30. Ackerman JL, Ackerman MB, Brensinger CM, Landis JR. A morphometric analysis of the posed smile. *Clin Orthod Res* 1998; 1: 2-11.
31. Ackerman JL, Proffit WR, Sarver DM. The emerging soft tissue paradigm in the orthodontic diagnosis and treatment planning. *Clin Orthod Res* 1999; 2: 49-52.
32. Parekh S, Fields HW, Beck FM, Rosenstiel SF. The acceptability of variations in smile arc and buccal corridor space. *Orthod Craniofacial Res* 2007; 10: 15-21.
33. Dong JK, Jin TH, Cho HW, Oh SC. The esthetics of the smile: a review of some recent studies. *Int J Prosthodont* 1999; 12: 9-19.
34. Roden-Johnson D, Gallerano R, English J. The effects of buccal corridor spaces and arch form on smile esthetics. *Am J Orthod Dentofacial Orthop* 2005; 127(3): 343-350.
35. Parekh J, Fields H, Beck M, Rosenstiel S. The perception of selected aspects of smile esthetics —smile arcs and buccal corridors. *Am J Orthod Dentofacial Orthop* 2006; 129(5): 711.
36. Vig RG, Brundo GC. Kinetics of anterior tooth display. *J Prosthet Dent* 1978; 39(5): 502-504.
37. Peck S, Peck L, Kataja M. Some vertical lineaments of lip position. *Am J Orthod Dentofacial Orthop* 1992; 101: 519-524.
38. Peck S, Peck L. Selected aspects of the art and science of facial esthetics. *Semin Orthod* 1995; 1: 105-126.
39. Bishara SE, Jorgensen GJ, Jakobsen JR. Changes in facial dimensions assessed from lateral and frontal photographs. Part I. Methodology. *Am J Orthod Dentofacial Orthop* 1995; 108(4): 389-393.