

APICECTOMÍA Y OBTURACIÓN RETRÓGRADA COMO TRATAMIENTO DE UN
GRANULOMA PERIAPICAL. INFORME DE CASO

APICOECTOMY AND RETROGRADE FILLING AS PERIAPICAL GRANULOMA
TREATMENT. A CASE REPORT

DANIELA VILLARREAL ARANGO¹, JACOBO RAMOS MANOTAS², ANTONIO DÍAZ CABALLERO³

RESUMEN. Los granulomas periapicales son procesos inflamatorios crónicos que se presentan como una lesión rodeando el ápice del diente, la cual aumenta de tamaño debido a una proliferación de tejido granulomatoso conformado por linfocitos, plasmocitos, algunos polimorfonucleares, macrófagos, eosinófilos, células gigantes multinucleadas, fibroblastos y capilares de neoformación. Etiológicamente, su aparición obedece a caries profundas que afectan la pulpa, conductos radiculares infectados o fracasos endodónticos. El objetivo del presente artículo es informar el hallazgo de un granuloma periapical en un diente previamente tratado. Se realizó biopsia excisional, curetaje y cirugía apical con obturación retrógrada usando compuesto de minerales trióxido (MTA) como material de obturación a nivel del órgano dentario 11 en un paciente masculino de 65 años de edad, con posterior estudio histopatológico de la lesión. El seguimiento clínico y radiográfico demostró la efectividad del uso de MTA como material de obturación retrógrada y la apicectomía como procedimiento quirúrgico para el tratamiento del granuloma periapical.

Palabras clave: granuloma periapical, obturación retrógrada, apicectomía

Villarreal-Arango D, Ramos-Manotas J, Díaz-Caballero A. Apicectomía y obturación retrógrada como tratamiento de granuloma periapical. Reporte de caso. Rev Fac Odontol Univ Antioq 2016; 28(1): 203-209. DOI: <http://dx.doi.org/10.17533/udea.rfo.v28n1a11>

ABSTRACT. Periapical granulomas are chronic inflammatory processes appearing as a lesion around the apex of the tooth, which increase in size due to a proliferation of granulomatous tissue formed by lymphocytes, plasmocytes, some polymorphonuclears, macrophages, eosinophils, multinucleated giant cells, fibroblasts, and neoformation of capillaries. Etiologically, they occur due to deep caries affecting the pulp, infected root canals or endodontic failures. The objective of the present article is to report the finding of a periapical granuloma in a previously treated tooth, by means of excisional biopsy, curettage, and apical surgery with retrograde filling using mineral trioxide aggregate (MTA) as filling material on tooth # 11 in a 65-year old male patient, with subsequent histopathological study of the lesion. The clinical and radiographic follow-up showed the effectiveness of MTA as a retrograde filling material and apicoectomy as surgical procedure for the treatment of periapical granuloma.

Key words: periapical granuloma, retrograde filling, apicectomy

Villarreal-Arango D, Ramos-Manotas J, Díaz-Caballero A. Apicoectomy and retrograde filling as periapical granuloma treatment. A case report. Rev Fac Odontol Univ Antioq 2016; 28(1): 203-209. DOI: <http://dx.doi.org/10.17533/udea.rfo.v28n1a11>

- 1 Joven investigador del Grupo GITOU. Universidad de Cartagena.
- 2 Odontólogo, Universidad de Cartagena. Maestría en Endodoncia, Universidad Autónoma de San Luis Potosí, México. Profesor titular de la Facultad de Odontología, Universidad de Cartagena.
- 3 Odontólogo, Universidad de Cartagena. Periodoncista, Pontificia Universidad Javeriana. Doctor en Ciencias Biomédicas, Universidad de Cartagena. Profesor de la Facultad de Odontología, Universidad de Cartagena. Director del Grupo GITOU.

- 1 Young researcher, GITOU Group. Universidad de Cartagena.
- 2 DMD, Universidad de Cartagena. Master's Degree in Endodontics, Universidad Autónoma de San Luis Potosí, México. Associate Professor, School of Dentistry, Universidad de Cartagena.
- 3 DMD, Universidad de Cartagena. Periodontist, Pontificia Universidad Javeriana. PhD in Biomedical Sciences, Universidad de Cartagena. Professor at the School of Dentistry, Universidad de Cartagena. Head of the GITOU Group.

RECIBIDO: AGOSTO 18/2015 - ACEPTADO: ENERO 26/2016

SUBMITTED: AUGUST 18/2015 - ACCEPTED: JANUARY 26/2016

INTRODUCCIÓN

Los granulomas periapicales son lesiones que obedecen a la presencia de necrosis pulpar. Si la enfermedad continúa, las bacterias y sus productos de degradación llegan al periápice, hasta convertirse en una patología periapical; si el proceso se mantiene, hay un equilibrio con las defensas del huésped, estableciéndose las formas crónicas de la periodontitis apical purulenta, entre ellas la forma granulomatosa.¹

El tejido granulomatoso que se forma en la zona periapical presenta células inflamatorias crónicas, tejido de granulación y restos de tejido epitelial recubiertos de una cápsula periférica,¹ lo que provoca una resorción ósea que radiográficamente se observa como una zona radiolúcida con contorno irregular rodeando el ápice del órgano dentario (OD).² De esta manera, comparte características no solo radiográficas sino también clínicas con otras lesiones apicales, como con los abscesos apicales, por lo que es común realizar diagnósticos erróneos de este tipo de lesiones. Por eso se debe confirmar el diagnóstico mediante estudios histopatológicos, en los que es posible visualizar la cápsula de tejido conectivo fibroso que circunda al tejido granulomatoso y a células principales como los linfocitos, asociados a plasmocitos, neutrófilos, histiocitos, eventuales mastocitos y eosinófilos.³

Las lesiones pulpares y periapicales representan la segunda patología más frecuente en la cavidad oral, y el sexo masculino es el más afectado,⁴ pudiendo tener un desarrollo sintomático o asintomático. Para el tratamiento de las patologías periapicales se indica realizar el tratamiento endodóntico convencional con preparación corono apical, terapia con hidróxido de calcio y/o cirugía apical.⁵

INFORME DE UN CASO

Paciente masculino de 65 años de edad sin antecedentes médicos relevantes que asiste a la consulta por presentar tumefacción ubicada en la zona vestibular a nivel del OD 11

INTRODUCTION

Periapical granulomas are lesions resulting from the presence of pulp necrosis. If the disease progresses, bacteria and their degradation products reach the periapex, becoming a periapical pathology; if this process progresses, there is a balance with the host's defenses, establishing chronic forms of purulent apical periodontitis, including the granulomatous form.¹

The granulomatous tissue formed in the periapical area shows chronic inflammatory cells, granulation tissue, and epithelial tissue remains covered by a peripheral capsule,¹ causing a type of bone resorption which radiographically appears as a radiolucent area with an irregular contour surrounding the apex of the dental organ (DO).² Thus, it shares radiographical and clinical characteristics with other apical lesions, such as apical abscesses, commonly leading to misdiagnosis of this type of lesions. Therefore, diagnosis must be confirmed by histopathologic studies, which allow visualizing the capsule of the fibrous connective tissue surrounding the granulomatous tissue and important cells such as lymphocytes, associated to plasma cells, neutrophils, histiocytes, an eventually mastocytes and eosinophils.³

Pulpal and periapical lesions are the second most frequent oral pathology, affecting males in special;⁴ they can be symptomatic or asymptomatic. The recommendation for treatment of periapical diseases include conventional endodontic treatment with crown-down preparation, calcium hydroxide therapy, and/or apical surgery.⁵

CASE REPORT

65-year old male patient with no relevant medical history whose main complaint was swelling located in the vestibular area at the level of DO 11

(Figura 1); no presenta sintomatología dolorosa. Al examen clínico se observa una corona con núcleo colado. El examen radiográfico reveló la presencia de un tratamiento endodóntico aparentemente bien realizado y un área radiolúcida periapical que se extiende hasta el órgano dentario 12 (Figura 2). Se diligenció y explicó el tratamiento a seguir, firmando el consentimiento informado. Se aplicó anestesia infraorbitaria reforzada con anestesia infiltrativa tipo lidocaína al 2% con epinefrina 1:80000. Se realizó una incisión tipo bisel interno para levantar un colgajo subperióstico y se efectuó una biopsia excisional completa de la lesión, que midió aproximadamente 1x1 cm, seguido de curetaje de las áreas circundantes para remover posibles restos de tejido granulomatoso, apicectomía y obturación retrógrada con MTA (Dentsply), preparado de acuerdo a las instrucciones del fabricante (Figura 3). El estudio histopatológico del tejido removido reveló una lesión recubierta por histiocitos con algunos neutrófilos, macrófagos, linfocitos y células plasmáticas, arrojando compatibilidad con pared de granuloma periapical (Figura 4). Se llevó a cabo un control a los 6 meses después de realizado el tratamiento. El paciente se encontró asintomático y el examen radiográfico reveló la reparación de la zona radiolúcida a nivel del extremo apical del OD (Figura 5).

(Figure 1) with no pain. The clinical examination showed a crown with cast core. The x-ray examination showed the presence of an endodontic treatment apparently well filled and a radiolucent periapical area extending to dental organ 12 (Figure 2). Treatment was explained and an informed consent was signed. Infraorbital anesthesia was applied reinforced with infiltration anesthesia of 2% lidocaine with epinephrine 1:80000. An internal bevel incision was made to raise a subperiosteal flap, performing full excisional biopsy of the lesion, which measured nearly 1 x 1 cm, followed by curettage of the surrounding areas to remove possible residues of granulomatous tissue, apicectomy and retrograde filling with MTA (Dentsply), which was prepared following the manufacturer's instructions (Figure 3). The histopathological study of the removed tissue showed a lesion covered by histiocytes with some neutrophils, macrophages, lymphocytes and plasma cells, showing compatibility with periapical granuloma wall (Figure 4). A 6-months post-treatment follow-up was conducted. The patient was asymptomatic and the radiographic examination showed repair of the radiolucent area at the apical end of the DO (Figure 5).

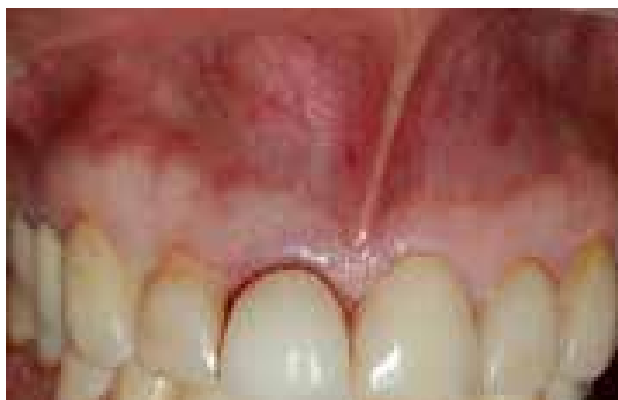

Figura 1. Lesión tumoral en zona vestibular a nivel del órgano dentario 11

Figure 1. Tumor lesion on the vestibular area at the level of dental organ 11

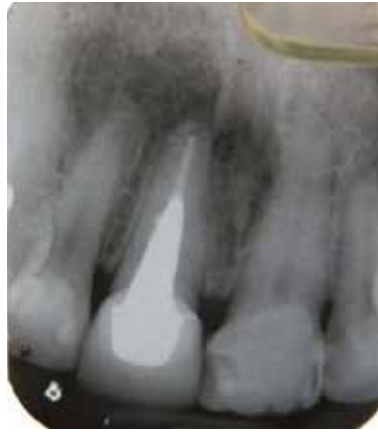

Figura 2. Zona radiolúcida circunscrita ubicada en el periápice del órgano dentario 11

Figure 2. Radiolucent circumscribed area located on the periapex of dental organ 11

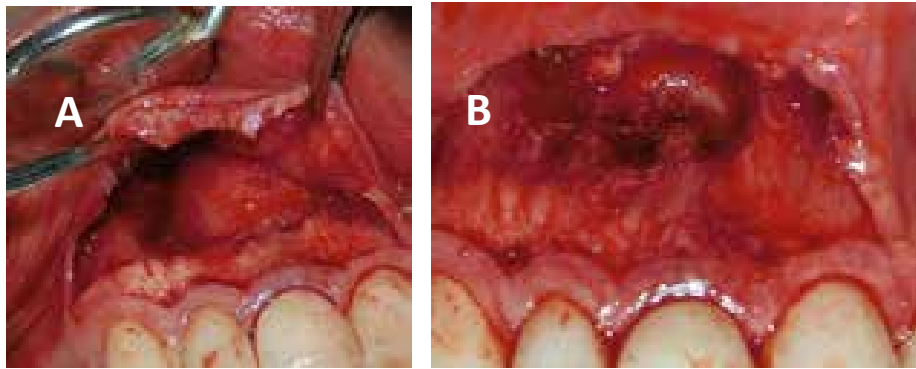


Figura 3. A: levantamiento de colgajo y descubrimiento total de la lesión tumoral. B: vestibulo con lesión extirpada

Figure 3. A: flap lifting and full exposure of the tumor lesion. B: vestibular area with excised lesion

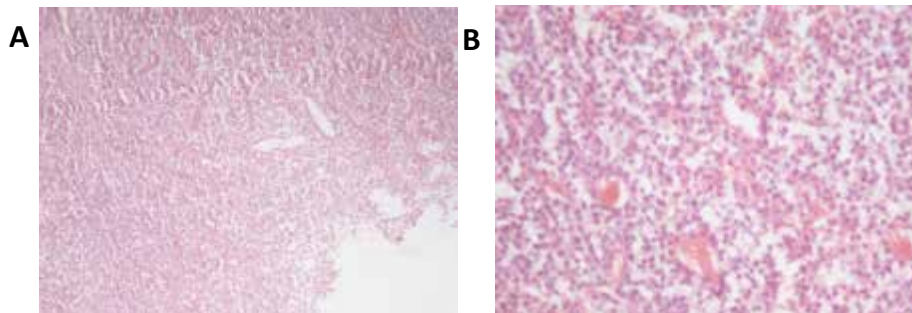


Figura 4. A: vista 10x de corte histológico; se observa abundante infiltrado inflamatorio, fibras y capilares neoformados. B: vista 40x de corte histológico que muestra la presencia de linfocitos, plasmocitos, histiocitos y fibroblastos, además de la formación de nuevos vasos sanguíneos.

Figure 4. A: 10x view of the histological section showing abundant inflammatory infiltration, fibers, and neoformation of capillaries. B: 40x view of histological section showing the presence of lymphocytes, plasma cells, histiocytes, and fibroblasts, in addition to the formation of new blood vessels.

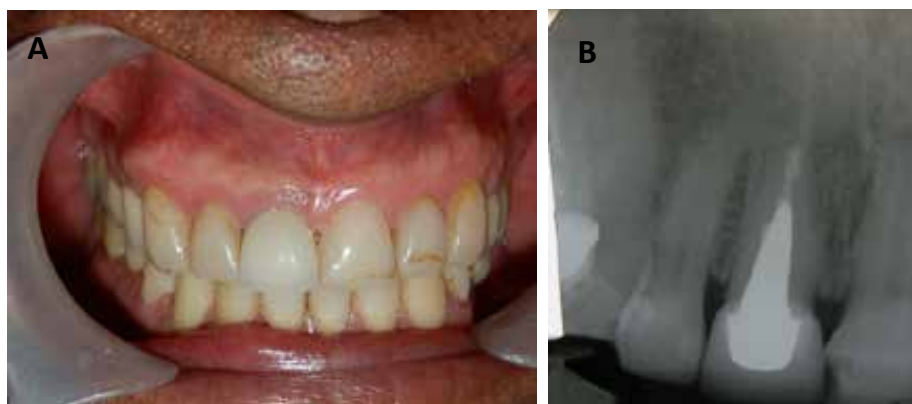

Figura 5. A: fotografía clínica de control a los 6 meses, donde se observa proceso de cicatrización finalizado. B: radiografía de control a los 6 meses; se observa zona radiopaca donde se encontraba la lesión, lo que indica formación de nuevo hueso sano.

Figure 5. A: Clinical photograph of follow-up after 6 months, showing completed healing process. B: control radiograph 6 months afterwards; a radiopaque area can be seen where the lesion used to be, suggesting the formation of new healthy bone.

DISCUSIÓN

Las lesiones apicales pueden presentarse incluso en órganos dentales con tratamiento endodóntico y esto puede ocurrir cuando no se ha desinfectado adecuadamente el sistema de conductos radiculares mediante la instrumentación y abundante irrigación, o cuando se va a restaurar un OD con una prótesis fija, ya que existe la posibilidad de contaminación como producto del contacto de los fluidos orales con el conducto radicular, la ausencia de desinfección y el secado de este antes de cementar la restauración.

En 2011, Peters y colaboradores⁶ realizaron un estudio en el que encontraron que existía prevalencia de periodontitis apical postratamiento, lo que indica que efectivamente se pueden presentar procesos infecciosos aun después de realizado el tratamiento endodóntico.

Se corrobora la importancia de restaurar un diente endodónticamente tratado, como lo informa Tobón (2003) citado por Gaviria y colaboradores en 2012,⁷ debido a que una correcta adaptación de la restauración coronaria evita la posibilidad de reinfección y la consecuente aparición de lesiones apicales.

DISCUSSION

Apical lesions can occur even in dental organs with endodontic treatment and this may happen when the root canal system has not been properly disinfected by instrumentation and abundant irrigation, or when a DO is being restored with a fixed prosthesis, due to the possibility of contamination because of the contact of oral fluids with the root canal, the absence of disinfection, and because of drying it before cementing the restoration.

In 2011, Peters et al⁶ found a prevalence of apical periodontitis post-treatment, suggesting that infectious diseases may occur even after completing the endodontic treatment.

This confirms the importance of restoring endodontically treated teeth, as reported by Tobón (2003) cited by Gaviria et al in 2012,⁷ since proper adaptation of the coronary restoration prevents the possibility of reinfection and the consequent appearance of apical lesions.

La apicectomía es el procedimiento quirúrgico ideal para este tipo de casos, gracias a varios factores como la localización de la lesión y la necesidad de eliminarla por completo, además de la presencia de núcleos o postes. Este procedimiento permite una mínima resección del ápice y facilita la colocación del material para el sellado retrógrado, lo cual posibilita una mayor impermeabilización del conducto.⁸ La cirugía apical tiene un éxito de entre 75 y 90% y se evalúa mediante exploración clínica y controles radiográficos al cabo de medio año aproximadamente.⁹ Tal como ocurrió en el caso expuesto, la presencia de un núcleo colado en el interior del conducto y el diente restaurado con una corona individual fueron factores influyentes para determinar el abordaje de la lesión periapical mediante levantamiento de un colgajo y la realización de una obturación retrógrada luego de su extirpación.

Yu y colaboradores¹⁰ presentaron casos en los que el proceso de cicatrización puede tomar hasta más de 10 años después del tratamiento. Sin embargo, en el presente caso se observa reparación de la zona afectada al cabo de 6 meses, confirmada por medio del control radiográfico.

La elección de MTA para el sellado apical luego de la realización de la cirugía es conveniente gracias a las características físico-químicas y biológicas propias del material, como lo demostraron Gómez y colaboradores.⁸ De acuerdo con los autores, el MTA mostró el mejor comportamiento en cuanto a impermeabilización, biocompatibilidad y la estimulación del desarrollo de nuevas trabéculas óseas, además de garantizar un excelente sellado marginal y tener baja citotoxicidad.¹¹ En el presente caso, el MTA utilizado para la obturación retrógrada demostró ser efectivo en cuanto a la estimulación de nuevo hueso sano y el cemento adyacente a la zona afectada.

CONCLUSIÓN

Es posible lograr una mejoría en los tejidos perirradiculares tras la aparición de una lesión periapical granulomatosa como en el caso expuesto. Para que esto sea posible, especialmente en casos en los que resulta difícil

Apicoectomy is the standard surgical procedure for such cases, thanks to several factors such as lesion location and the need to fully eliminate it, as well as the presence of cores or posts. This procedure allows minimal apical resection and enables the placement of material for retrograde sealing, which allows better waterproofing of the canal.⁸ Apical surgery has 75-90% success rate and is evaluated through clinical exploration and radiographic controls after nearly half a year.⁹ As seen in the study case presented, the presence of a core post inside the canal and the tooth restored with a single crown were influential factors to decide treating the periapical lesion by lifting a flap and performing retrograde filling after removal.

Yu et al¹⁰ presented cases where the healing process can last 10 years or more after treatment. However, the present case shows healing of the affected zone within 6 months, confirmed by radiographic control.

The choice of MTA for apical sealing after surgery completion is convenient due to the physico-chemical and biological characteristics of the material, as shown by Gomez et al.⁸ According to these authors, MTA showed the best performance in terms of waterproofing, biocompatibility, and stimulation of the development of new bone trabeculae, in addition to excellent marginal sealing and low cytotoxicity.¹¹ In the present case, the MTA used for retrograde filling proved to be effective in terms of stimulation of new healthy bone and the cement adjacent to the affected area.

CONCLUSION

It is possible to achieve improvement in periradicular tissues after the appearance of a periapical granulomatous lesion as in the case reported. To make this possible, especially in cases where it is difficult

extraer el perno y la corona colados, es necesario recurrir a técnicas quirúrgicas adecuadas y emplear materiales de obturación retrógrada con características ideales para estimular la cicatrización de los tejidos afectados. Por lo tanto, se sugiere la cirugía apical seguida de la obturación retrógrada con MTA para este tipo de casos.

CONFLICTO DE INTERÉS

Los autores declaran no tener ningún conflicto de intereses.

CORRESPONDENCIA

Antonio José Díaz Caballero
Facultad de Odontología, Universidad de Cartagena
(+575) 669 7172
adiacz1@unicartagena.edu.co
Cartagena, Colombia

to extract the cast pin and the crown, it is necessary to resort to surgical techniques and to use retrograde filling materials with ideal characteristics to stimulate the healing of affected tissues. In conclusion, apical surgery is suggested, followed by retrograde filling with MTA in these cases.

CONFLICT OF INTEREST

The authors declare not having any conflict of interest.

CORRESPONDING AUTHOR

Antonio José Díaz Caballero
Facultad de Odontología, Universidad de Cartagena
(+575) 669 7172
adiacz1@unicartagena.edu.co
Cartagena, Colombia

REFERENCIAS / REFERENCES

- López Marcos JF. Etiología, clasificación y patogenia de la patología pulpar y periapical. *Med Oral Patol Oral Cir Bucal* 2004; 9 (Suppl): 52-62.
- Harris NP, Guzman FJ, Díaz AJ. Granuloma periapical: tratamiento convencional. Reporte de un caso. *Duazary* 2013; 10(2): 141-144.
- Pires D, Alves P, Gordón-Núñez M, Andrade-de-Carvalho R, Lopes A. Formación de los granulomas y quistes radiculares: una revisión de los aspectos inmunopatológicos. *Rev ADM*. 2007; 64(3): 91-96.
- Sánchez Riofrío DA. Estudio de la prevalencia de enfermedades odontológicas registradas en el Servicio de Odontología, II Zona Naval, San Cristóbal, Galápagos. *Gaceta dental: Industria y profesiones*. 2010; 21(215): 140-151.
- Rodríguez P, Calero JA. Microbiología pulpar de dientes íntegros con lesiones apicales de origen idiopático. *Colomb Med* 2008; 39 (Supl 1): 5-10.
- Peters LB, Lindeboom JA, Elst ME, Wesselink PR. Prevalence of apical periodontitis relative to endodontic treatment in an adult Dutch population: a repeated cross-sectional study. *Oral Surg Oral Med Oral Pathol Oral Radiol Endod* 2011; 111(4): 523-528.
- Gaviria AS, Quintero M, Zúñiga AP, Rodríguez P, Jaramillo A. Prevalencia de lesiones pulpares en pacientes tratados con endodoncia Escuela de Odontología Universidad del Valle. *Rev Colomb Invest Odontol* 2012; 3(7): 48-54.
- Gómez-Carrillo V, Díaz JG, Maniegas L, Gaité JJ, Castro A, Ruiz JA et al. Apicectomía quirúrgica: propuesta de un protocolo basado en la evidencia. *Rev Esp Cir Oral Maxilofac* 2011; 33(2): 61-66.
- Torabinejad M, Corr R, Handysides R, Shabahang S. Outcomes of nonsurgical retreatment and endodontic surgery: a systematic review. *J Endod* 2009; 35(7): 930-937.
- Yu VS, Messer HH, Shen L, Yee R, Hsu CY. Lesion progression in post-treatment persistent endodontic lesions. *J Endod* 2012; 38(10): 1316-1321.
- Romero Romero GE, Ramos Manotas J, Díaz Caballero A. Comparación in vitro de la microfiltración apical del MTA ProRoot y Angelus en dientes monorradiculares. *Av Odontostomatol* 2012; 28(3): 125-131.