

# Meningoencefalitis por histoplasmosis en un canino: reporte de caso

Sergio Arias\* / Frank Suárez\*\* / Iván Álvarez\*\*\* / Edgar Gutiérrez\*\*\*\* / Iovana Castellanos\*\*\*\*\* / Leonel Cardona\*\*\*\*\*

## RESUMEN

La histoplasmosis en caninos es una enfermedad de importancia en las regiones central y suroccidental del continente norteamericano. En Colombia ha sido reportada en humanos, pero no existe evidencia escrita de su presentación en caninos. En el presente artículo se reporta el caso de un canino *schnauzer* de siete años de edad, que fue atendido en la Clínica Veterinaria de la Universidad de La Salle en Bogotá. El paciente presentó signos de torneo y ataxia e

infección concomitante con *Ehrlichia*. Se observaron estructuras de *Histoplasma capsulatum* en extendidos de líquido cefalorraquídeo y en el estudio histopatológico. De esta manera, este es el primer caso de histoplasmosis diseminada en un canino con presentación de meningoencefalitis, reportado en Colombia.

**Palabras clave:** histoplasmosis, meningoencefalitis, *Ehrlichia*, caninos.

\* Médico veterinario, Universidad de La Salle. Internado en Cirugía de Pequeños Animales de la UBA. M.Sc. y Ph.D. en Medicina y Cirugía de Pequeños Animales de la Universidad Federal de Minas Gerais (UFMG) (Brasil). Investigador CISAHE, Unidad de Cirugía de Pequeños Animales, Bogotá (Colombia). Correo: searias@unisalle.edu.co

\*\* Médico veterinario, Universidad de La Salle, Ph.D. en Ciencias Veterinarias con Énfasis en Toxicología y Farmacología, Universidad Complutense de Madrid. Investigador CISAHE, Unidad de Clínica de Pequeños Animales, Bogotá (Colombia). Correo electrónico: frsuarez@unisalle.edu.co

\*\*\* Médico veterinario, Universidad Nacional de Colombia. M.Sc. en Fisiología, Universidad Nacional de Colombia. Investigador CISAHE, Unidad de Cardiología, Bogotá (Colombia). Correo electrónico: ivalvarez@unisalle.edu.co

\*\*\*\* Médico veterinario, Universidad de La Salle. M.Sc. en Educación y M.Sc. (c) en Medicina Interna y Cirugía, Universidad de La Salle. Investigador CISAHE, Unidad de Cirugía de Pequeños Animales, Bogotá (Colombia). Correo electrónico: edgutierrez@unisalle.edu.co

\*\*\*\*\* Médico veterinario, Universidad de La Salle. Especialización en Anatomopatología Veterinaria, Universidad Nacional de Colombia. M.Sc. (c) en Ciencias Veterinarias, con Énfasis en Medicina Interna y Cirugía, Universidad de La Salle. Investigador CIMRA, Unidad de Patología, Bogotá (Colombia). Correo electrónico: iocastellanos@unisalle.edu.co

\*\*\*\*\* Médico veterinario, Universidad de La Salle. EAH-Escuela Administración de Negocios. M.Sc., Universidad Austral de Chile, Valdivia (Chile). Investigador CISAHE, Unidad de Cirugía de Pequeños Animales, Bogotá (Colombia). Correo electrónico: lecardona@unisalle.edu.co

Fecha de recepción: marzo 17 de 2010  
Fecha de aprobación: septiembre 13 de 2010

## **HISTOPLASMOSIS MENINGITIS IN A DOG: CASE REPORT**

### **ABSTRACT**

Canine Histoplasmosis is an American important disease mostly in the central and southwest part of the United States that has not been yet reported in Colombia. Reports in human beings suggest the presence of this parasite in Colombia. This paper intends to report a case of canine histoplasmosis which was presented to the Small Animal Hospital of La Salle University located at Bogotá- Colombia.

The dog showed clinical signs of ataxia, turning, meningoencephalitis, the CSF analysis showed yeast-like of *Histoplasma capsulatum*. For our information this is one of the first reports of meningoencephalitis by Histoplasma in dogs in Colombia.

**Keywords:** histoplasma, meningoencephalitis, ehrlichia, canine.

## INTRODUCCIÓN

La histoplasmosis es causada por *Histoplasma capsulatum*, un hongo dimórfico (Schulman *et ál.*, 1999) de importancia en los países de climas tropicales y subtropicales (Brömel y Sykes, 2005) que afecta principalmente a humanos, caninos, murciélagos y felinos. Puede ser aislado del suelo de la materia fecal de aves y murciélagos, sugiriéndose un micronicho ambiental para su transmisión (De Medeiros, 2001). Las áreas endémicas reportadas se encuentran en las regiones centro-occidental y del sur de los Estados Unidos en el continente americano (Clinkenbeard *et ál.*, 1989), aunque se ha reportado en Canadá (Tyre *et ál.*, 2007) y Japón (Kagawa *et ál.*, 1998). En Colombia, la presentación y distribución de la enfermedad es desconocida en el medio veterinario, aunque existen reportes de la infección en seres humanos (Prada *et ál.*, 1982; Reyes *et ál.*, 1986; Arango *et ál.*, 1990). En caninos, existen dos formas de presentación: pulmonar y diseminada. La forma pulmonar puede manifestarse con signos de neumonía que usualmente presenta un comportamiento autolimitante (Clinkenbeard *et ál.*, 1989; Schulman *et ál.*, 1999). En la forma diseminada se observa anorexia, dia-

rra, pirexia, depresión, anemia, trombocitopenia y otros signos relacionados con el sistema digestivo y pulmonar. La presentación de signos neurológicos es muy rara pero ha sido reportada (Meadows *et ál.*, 1992). En seres humanos y en caninos la histoplasmosis es secundaria a enfermedades que comprometen el sistema inmune como el SIDA en los humanos y la erliquiosis en los caninos (Clinkenbeard *et ál.*, 1989; Brömel y Sykes, 2005). El objetivo del presente reporte es describir un caso de meningoencefalitis por histoplasmosis diseminada en un canino de la ciudad de Bogotá (Colombia).

## DESCRIPCIÓN DEL CASO

En junio de 2010 fue presentado a la Clínica Veterinaria de la Universidad de La Salle, Bogotá, un canino macho de raza *schnauzer* de siete años (figura 1), con historia de presentación de heces fecales con sangre, depresión y orina concentrada. El propietario reportó además infección previa del paciente por *Ehrlichia sp.*, la cual fue tratada con doxiciclina y transfusiones sanguíneas por otro veterinario, ya que el paciente realizaba constantemente viajes al oriente colombiano.

**Figura 1.** Canino de raza *schnauzer* presentado a la Clínica Veterinaria de la Universidad de La Salle, Bogotá (Colombia), con signos nerviosos debido a la presencia de *Histoplasma spp.*



Fuente: elaboración propia.

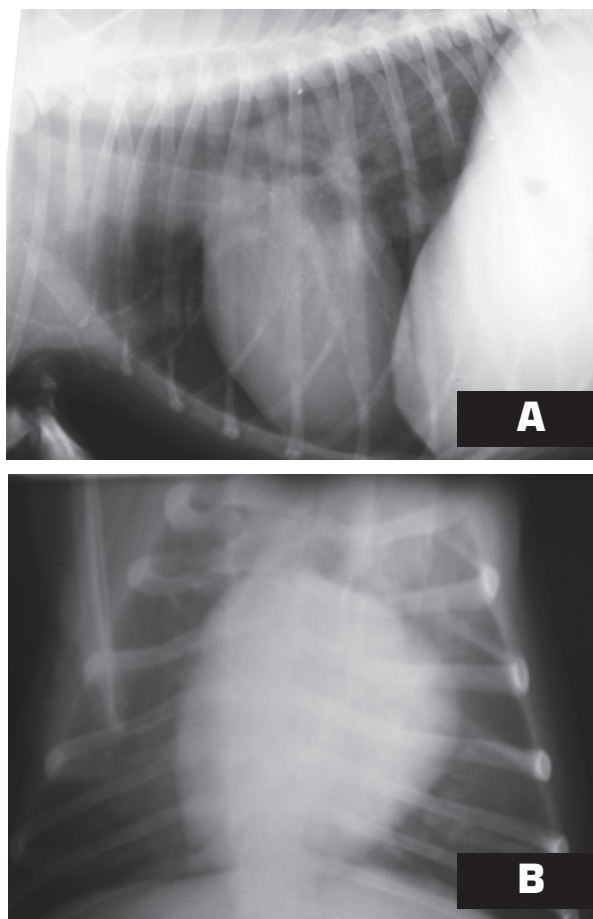
En el examen clínico se encontró dolor abdominal en el epigastrio dorsal, mucosas pálidas, ictericia, taquicardia, taquipnea y cifosis. Fueron realizados exámenes complementarios de hemograma, perfil hepático y renal, urianálisis, examen ecográfico y radiográfico de tórax y abdomen (figura 2), así como nueva prueba serológica de determinación de infección por *Ehrlichia*. Los resultados de los exámenes complementarios revelaron anemia normocítica hipocrómica no regenerativa, presencia de normoblastos, trombocitopenia, leucocitosis con neutrofilia, hipoproteinemia, hipoalbuminemia, proteinuria, hiperbilirrubinemia, bilirrubinuria y cristaluria con fosfatos triples. En el examen ecográfico se evidenció aumento del tamaño renal y hepático, y en las radiografías pulmonares un patrón intersticial difuso.

El paciente fue medicado con doxiciclina (5 mg/kg, VO, cada 12 horas) durante 21 días y prednisolona (1 mg/kg, VO, cada 12 horas) en dosis decrecientes durante un mes, administrando sucralfato previo a la aplicación de doxiciclina. El paciente fue tratado ambulatoriamente por 5 días al final de los cuales nuevamente se presentó con anorexia y dolor abdominal severo. El paciente fue internado, siendo tratado hospitalariamente con doxiciclina (5 mg/kg, IV, cada 12 horas), metadoxina (5 mg/kg, IV, cada 12 horas), ranitidina (2mg/kg, IV, cada 12 horas), tramadol (2 mg/kg, IV, cada 8 horas) y terapia de fluidos.

24 horas después de la hospitalización, el paciente no presentó mejoría, ante lo cual se acrecentó a la terapia dipropionato de imidocarb (5 mg/kg, SC, única aplicación) y atropina (0,044 mg/kg, SC). Al día

siguiente, los signos se agravaron mostrando ataxia, desorientación y torneo. Se realizó el examen neurológico completo (tabla 1) y se substituyó el empleo de doxiciclina por metronidazol (15 mg/kg, IV, cada 12 horas) por sospecha de encefalopatía hepática.

**Figura 2.** Radiografías de tórax que muestran un patrón intersticial difuso.



Fuente: elaboración propia. a) Incidencia latero lateral, b) incidencia ventro-dorsal.

**Tabla 1.** Resultados del examen neurológico de canino presentado con signos compatibles de meningoencefalitis.

Observación					
<b>Mental</b>	Alerta	Deprimido	Desorientado X	Estupor	Coma
<b>Postura</b>	Normal	Inclin. de cabeza	Tremor	Caída	
<b>Marcha</b>	Normal	Ataxia	Pélvianos	Todos	TorneamientoX
<b>Paresis</b>	Pelvianos	Tetra	Hemi	Mono	
Reacciones posturales					
	MAI	MAD	MPI	MPD	
Carretilla	2	1			
Salto	2	1	2	2	
Ext. postural			0	0	
Propiocepción	2	1	2	2	
Hemimarcha	2	1	2	2	
Loc. táctil	NE	NE			
Loc. visual	NE	NE			
Reflejos espinales					
	MAI	MAD	MPI	MPD	
Cuádriceps			2	2	
Carporradial	2	2			
Flexión	2	2	2	2	
Extensor cruzado	2	2	2	2	
Perineal			2	2	
Pares craneales					
	Izquierdo	Derecho		Izquierdo	Derecho
Amenaza (II, VII)	2	2	Nistagmo (VIII)	2	2
Pupilar (II,III)	2	2	Sensación (V)	2	2
Fondo de ojo (II)	2	2	Facial (VII)	2	2
Estrabismo-descanso (III, IV, VI)	0	0	Palpebral (V,VII)	2	2
Estrabismo posicional (III, IV, VI,VIII)	0	0	Deglución (IX,X)	2	2
			Lengua (XII)	2	2
Sesación					
<b>Hiperestesia</b>	2				
<b>Sensibilidad superficial</b>	2				
<b>Reflejo cutáneo</b>	2				
<b>Sensibilidad profunda</b>	2				

Fuente: elaboración propia.

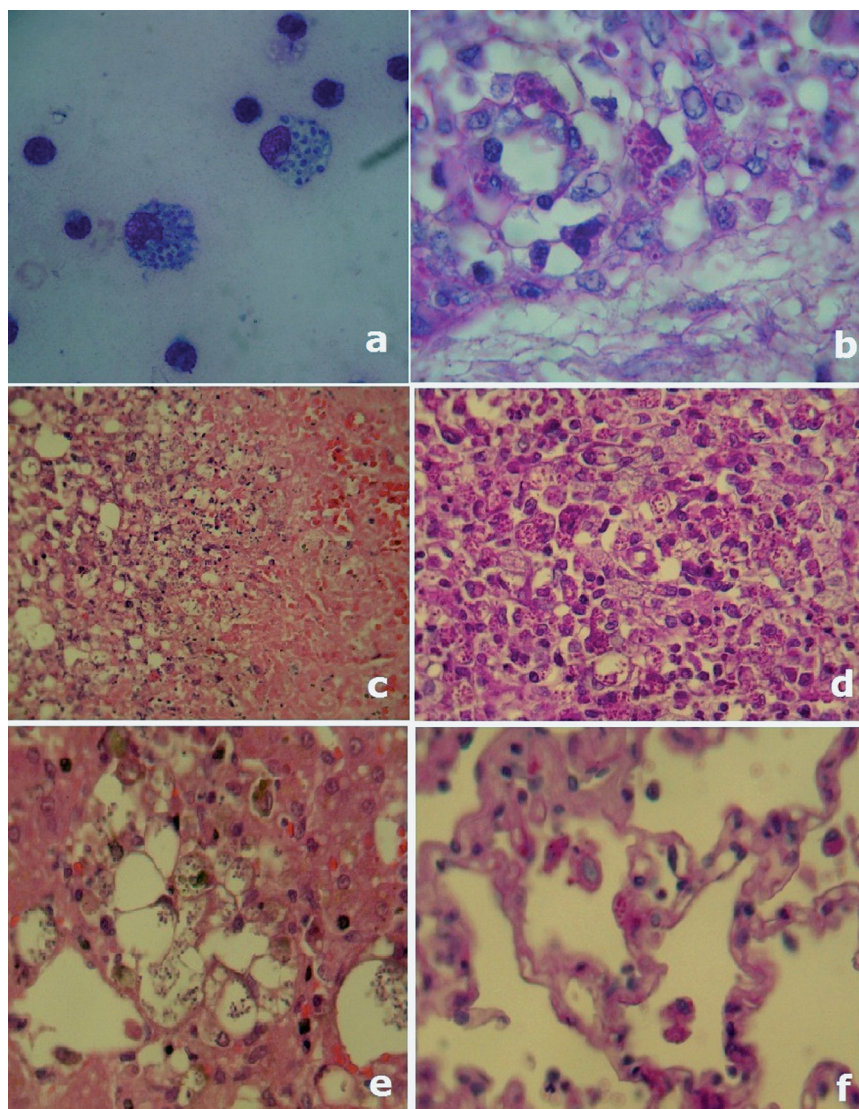
NE = no efectuado, 0 = nulo, 1 = disminuido, 2 = normal, 3 = incrementado, 4= muy incrementado, MAD = miembro anterior derecho, MAI = miembro anterior izquierdo, MPD = miembro posterior derecho, MPI = miembro posterior izquierdo.

Un panel de exámenes neurológicos complementarios fue propuesto al propietario, quien decidió no seguir realizando intentos de diagnóstico ni de tratamiento al paciente, argumentando falta de recursos y

optando por la eutanasia. Previo al sacrificio del paciente, se obtuvo líquido cefalorraquídeo (figura 3).

En el examen del líquido cefalorraquídeo se encontró aumento de proteínas con disminución de glucosa. Para el examen citológico, se realizaron extendidos que fueron coloreados con la coloración de Wright. Se observaron estructuras intracitoplasmáticas en macrófagos compatibles con *Histoplasma capsulatum* (Baker y Lumsden, 2000; English *et ál.*, 2009) y pleiocitosis con predominio de polimorfonucleares.

**Figura 3.** Extendidos de líquido cefalorraquídeo y láminas de histopatología de canino infectado con *Histoplasma capsulatum*.



Fuente: elaboración propia. a) Macrófagos en LCR con presencia de múltiples microorganismos similares a levaduras de *Histoplasma capsulatum* en su interior (Wright, 1000X); b) severa meningitis granulomatosa con presencia de levaduras de *Histoplasma capsulatum* en macrófagos (PAS, 1000X); c) extensa área de necrosis en glándula adrenal (H-E, 400X); d) bazo con gran cantidad de levaduras de *Histoplasma* (PAS, 400X); e) hígado con presencia de levaduras de *Histoplasma* (H-E, 400X); f) pulmón con presencia de levaduras de *Histoplasma sp.* (PAS, 400X).

En la necropsia se observó hepatomegalia discreta, efusión abdominal, múltiples focos hemorrágicos y de consolidación pulmonar, petequias y congestión en meninges. Los tejidos fueron fijados con formol tamponado al 10%, y coloreados con la coloración de rutina de hematoxilina-eosina, y se utilizó la coloración especial de ácido peryódico de Schiff (PAS)

para identificar estructuras micóticas. En el examen microscópico se observó severa meningoencefalitis con predominio de macrófagos con presencia de estructuras PAS positivas intracitoplasmáticas, acompañadas por polimorfonucleares (PMN) y algunos linfocitos. De igual forma, en el hígado, el bazo, el pulmón y la glándula adrenal, se observaron estruc-

turas micóticas similares a levaduras con la morfología de *Histoplasma capsulatum*, libres e intracitoplasmáticas en macrófagos, que generaban una fuerte inflamación granulomatosa con múltiples y extensas áreas de necrosis. Las lesiones en el pulmón fueron más discretas, con presencia de estructuras fúngicas en macrófagos, con una leve infiltración de PMN en el parénquima pulmonar (figura 3).

## DISCUSIÓN Y CONCLUSIONES

Los signos clínicos presentados por el paciente coinciden con los reportes encontrados en la literatura relacionada con infección con histoplasmosis diseminada (Clinkenbeard *et ál.*, 1989; Brömel y Sykes, 2005). Sin embargo, en este caso en particular, la infección por *Ehrlichia canis* tendió a confundir el diagnóstico del paciente, ya que los signos presentados son muy parecidos a los relatados para histoplasmosis. La coinfección concomitante de *Ehrlichia e Histoplasma* ha sido previamente reportada por Brunker y Hoover (2007) como factores predisponentes de linfoma. Ambas enfermedades en sus diferentes formas y etapas producen consunción, anemia, trombocitopenia y pérdida de peso con o sin linfadenomegalia (Brömel y Sykes, 2005). La trombocitopenia puede ser explicada mediante tres mecanismos como el consumo de plaquetas, el secuestro esplénico (Brunker y Hoover, 2007) y la alteración en la inmunoregulación en la infección por estos parásitos (Breitschwerdt, 2005).

De la misma forma, ambas infecciones pueden generar cuadros de enfermedad pulmonar pudiendo confundir aún más el diagnóstico y la explicación de los síntomas. La presentación tardía de dificultad respiratoria con el patrón intersticial difuso que presentó el paciente en las radiografías pulmonares, y la escasa reacción inflamatoria en el pulmón con presencia de gran cantidad de levaduras en los septos interalveolares, podría sugerir que la vía de entrada no fue respiratoria, y se propondría para este caso

la vía de entrada digestiva, por la referencia de los signos clínicos digestivos iniciales del paciente tal como lo reportan Mitchell y Stark en 1980.

En referencia a los signos neurológicos presentados, estos mismos son de escasa presentación en casos de histoplasmosis con algunas citaciones en la literatura veterinaria (Meadows *et ál.*, 1992; Brunker y Hoover, 2007), mientras que signos como convulsiones y ataxia son de presentación más frecuente en los casos de erliquiosis. Las alteraciones evidenciadas en los casos de erliquiosis suelen ser debido a hemorragia cerebral e infiltración linfoplasmocitaria de las meninges, lo que produce los signos relatados (Hillock *et ál.*, 2006), y en el examen del LCR, los cambios reportados incluyen aumento discreto en las proteínas con pleiocitosis linfocitaria o linfoplasmocitaria. Los signos neurológicos que presentó el paciente, orientan a la localización de la lesión en el sistema nervioso central, específicamente en el encéfalo de forma difusa, cobijando principalmente el telencéfalo (Hillock *et ál.*, 2006). Las lesiones de esta región neurológica tienden a producir los signos relacionados de torneo y alteraciones de comportamiento evidenciadas. En este caso es evidente que los signos clínicos neurológicos de torneo y desorientación fueron debidos a la presencia de *Histoplasma capsulatum* en LCR y a la severa meningoencefalitis granulomatosa que generó la presencia del microorganismo en el cerebro, lo cual explica la falta de respuesta al tratamiento con doxiciclina y el empeoramiento progresivo del paciente.

Es sabido en seres humanos y en caninos que la inmunosupresión es un factor de riesgo para el desarrollo de esta enfermedad (Clinkenbeard *et ál.*, 1989). En este paciente no solo la infección constituyó un factor de riesgo, sino también debió existir el medioambiente propicio para que la levadura pudiese infectarlo. El paciente fue frecuentemente trasladado a regiones de clima cálido donde la infección

por el hongo es más probable, lo cual podría explicar el mecanismo de contagio. Es muy posible que la infección por *Ehrlichia spp* hubiera llevado a la inmunosupresión del paciente, y que haya sido agravada por la terapia con corticosteroides, brindando las condiciones necesarias para que la levadura pudiese infectar y desarrollar el cuadro clínico.

El diagnóstico de histoplasmosis comprende pruebas citológicas y serológicas. Hasta la fecha se sabe que las pruebas serológicas no son confiables en el diagnóstico de histoplasmosis, dando lugar a varios resultados falsos positivos por reacción cruzada con otros hongos o también resultados falsos negativos, permaneciendo como base en el diagnóstico la observación del parásito en extendidos y análisis citológico (Brömel y Sykes, 2005).

## BIBLIOGRAFÍA

- Arango, M., Cano, L. E., De Bedout, C. *et ál.* "Histoplasmosis y criptococosis diseminada en pacientes con el síndrome de inmunodeficiencia adquirida (SIDA)". *Acta Med. Col.* 15. (1990): 84-91.
- Baker, R. and Lumsden, J. H. *Color Atlas of Cytology of the Dog and Cat.* St. Louis Missouri: Mosby, 2000.
- Breitschwerdt, E. B. Obligate Intracellular Bacterial Pathogens. In: Ettinger S. J. and Feldman, E. C. (eds.). *Textbook of Veterinary Internal Medicine: Diseases of the Dog and Cat.* Philadelphia: WB Saunders, 2005, pp. 631-636.
- Brömel, C. and Sykes, J. E. "Histoplasmosis in Dogs and Cats". *Clin. Tech. Small Anim. Pract* 20 (4). 2005: 227-232.
- Brunker, J. D. and Hoover, J. P. "B-Cell Lymphoma in a Dog with Ehrlichiosis (*Ehrlichia canis*) and Systemic Histoplasmosis (*Histoplasma capsulatum*)". *Can Vet. J.* 48. (2007): 292-295.
- Hasta donde se conoce no existen reportes de histoplasmosis canina en Colombia, por lo cual este reporte se trata de uno de los primeros realizados en caninos en el país. Es muy probable que la casuística de histoplasmosis en el país sea mayor, ya que los casos en humanos sí se encuentran descritos (Prada *et ál.*, 1982; Reyes *et ál.*, 1986; Arango *et ál.*, 1990), lo que prueba la presencia del hongo en el territorio colombiano. Siendo así, la casuística de esta infección debe estar subestimada por la confusión en los signos de otras alteraciones comunes como la erliquiosis, y aunque las mascotas no transmiten la enfermedad al hombre, este puede afectarse de igual forma que las mascotas, y de ahí la importancia de los estudios epidemiológicos de la presentación de este microorganismo en el país.
- Clinkenbeard, K. D., Mosier, D. A. and Confer, A. W. "Transmembrane Pore Size and Role of cell swelling in Cytotoxicity caused by *Pasteurella haemolytica* Leukotoxin". *Infect. Immun* 57. (1989): 420-425.
- De Medeiros, M., Pizzini, C. V., Peralta, J. M., *et ál.* "Genetic Diversity of *Histoplasma capsulatum* Strains Isolated from Soil, Animals, and Clinical Specimens in Rio de Janeiro State, Brazil, by a PCR-based Random Amplified Polymorphic DNA Assay". *J. Clin. Microbiol.* 39. (2001): 4487-4494.
- English, K., Cowell, R. L., Tyler, R. D. y Meinkoth, J. H. Lavado transtraqueal y broncoalveolar. En: Cowell, R. L., Tyler, R. D., Meinkoth, J. H. y De Nicola, D. B. *Diagnóstico citológico y hematológico.* Tercera edición. Barcelona: Elsevier-Mosby, 2009, pp. 268-270.
- Hillock, S. M., Dewey, C. W., Stefanacci, J. D. and Fondacaro, J. V. "Vascular Encephalopathies in Dogs: Incidence, Risks Factors, Pathophysiology,



- and Clinical Signs". *Compendium on Continuing Education for The Veterinarian Practitioner* march. (2006): 196-205.
- Kagawa, Y., Aoki, S., Iwatomi, T., Yamaguchi, M., Momiyama, K., Hirayama, K. and Taniyama, H. "Histoplasmosis in The Skin and Gingiva in a Dog". *J. Vet. Med. Sci.* 60 (7). (1998): 863-865.
- Meadows, R. L., MacWilliams, P. S., Dzata, G., *et ál.* "Diagnosis of Histoplasmosis in a Dog by Cytologic Examination of CSF". *Vet. Clin. Pathol.* 21. (1992): 122-125.
- Mitchell, M. and Stark, D. R. "Disseminated Canine Histoplasmosis: A Clinical Survey of 24 Cases in Texas Can". *Vet. J.* 21. (1980): 95-100.
- Prada, G., Murgueitio, R. y Kattan, W. "Histoplasmosis diseminada. Presentación de un caso". *Acta Med. Col.* 7. (1982): 137-39.
- Reyes, A. A., Sierra, F. S., Rodríguez, A. y Saravia, N. "Histoplasmosis. Experiencia del Hospital San Juan de Dios, Bogotá, 1945-1986". *Biomédica* 6. (1986): 106-14.
- Shulman, G. L., McAvoy, M. P., Cowan, M. C., Astafiev, S. V., Tansy, A. P., D'Avossa, G. and Corbetta, M. "Quantitative Analysis of Attention and Detection Signals During Visual Search". *J. Neurophysiol.* 90. (2003): 3384-3397.
- Tyre, E., Eisenbert, D., Foley, P. and Buton, S. "Histoplasmosis in a Dog from New Brunswick". *Can Vet. J.* 48. (2007): 734-736.