

Variación anatómica de la arteria maxilar interna del equino: estudio de caso

Ernesto Andrés Dalmau Barros¹ / Carlos Alberto Venegas Cortés²

Resumen

En el Programa de Medicina Veterinaria de la Facultad de Ciencias Agropecuarias de la Universidad de La Salle se enseña un bloque temático relevante para la formación disciplinar básica del futuro médico veterinario. Se trata del tema teórico-práctico de la anatomía de la cabeza de especies domésticas en las que se incluye la cabeza del equino. El estudio es abordado mediante la comprobación de la teoría en la práctica de disección, y la exploración de las diferentes estructuras que componen la cabeza. Dentro de este estudio regional y sistemático se incluye la angiología de la cabeza, donde se hace énfasis en las ramas de la carótida común como vaso arterial principal de irrigación. La arteria carótida común termina en las arterias occipital, carótida interna y carótida externa; esta última emite dos ramas terminales principales, a saber: la arteria maxilar interna y la temporal superficial. Generalmente, la arteria maxilar interna sigue un curso que se repite en casi todos los especímenes que se disecan en concordancia con lo que describen los diferentes autores; sin embargo, en algunos casos se pueden presentar variaciones en el recorrido de la arteria, como en las ramas que emite. En este trabajo se busca informar sobre un caso que se presentó en una clase regular en el laboratorio de anatomía cuando se hacía la disección de una cabeza de equino estudiando las arterias macroscópicamente. La disección mostró una variación en el recorrido normal de la arteria maxilar interna a la altura de músculo pterigoideo lateral. El caso involucra a una hembra equina criolla de 11 años que fue sacrificada fuera del campus universitario por personal no calificado, a la cual posteriormente se le separó la cabeza y se remitió a los laboratorios de anatomía macroscópica del programa de Medicina Veterinaria de la Facultad de Ciencias Agropecuarias. Dada su procedencia, no se pudieron conocer los anamnésticos, ni la historia del animal.

Palabras clave: arteria maxilar interna, cabeza, equino, pterigopalatina, caso.

Anatomical Variation of Equine Internal Maxillary Artery: a Case Study

Abstract

A thematic block is taught in the Veterinary Medicine Program at La Salle University's Faculty of Agricultural Sciences that is relevant to the basic disciplinary training of future veterinarians. It is the theoretical and practical subject of the anatomy of the head of domestic species, which includes the head of horses. The study is addressed by testing the theory in the exercise of a dissection, and the exploration of the different structures that make up the head. This regional and systematic study includes angiology of the head, where emphasis is made on the branches of the common carotid artery as main vessel that irrigates the head. The common carotid artery ends in the occipital, internal carotid and external carotid ar-

1 MV, MSc. Docente área de fisiología y farmacología, Universidad de La Salle, Bogotá, Colombia.
✉ erdalmau@unisalle.edu.co

2 MV, Esp. Docente área de anatomía, Universidad de La Salle, Bogotá, Colombia.
✉ cavenegas@unisalle.edu.co

teries; the last one splits into two main terminal branches, namely: the internal maxillary artery and the superficial temporal. Generally, the internal maxillary artery follows a path that is repeated in almost all specimens that are dissected as described by different authors; however, in some cases there may be variations in the path of the artery, such as in its branches. The purpose of this work is to inform about a case that arose in a regular class in the anatomy lab during dissection of a horse head where arteries were being studied macroscopically. Dissection showed a variation in the normal path of the internal maxillary artery at the level of lateral pterygoid muscle. The case involves an 11-year old mare that was put down by unqualified personnel outside the campus, and whose head was later severed and sent to the gross anatomy labs of the Veterinary Medicine program at the Faculty of Agricultural Sciences. Given its provenance, it was not possible to know the anamnesis, nor the history of the animal.

Keywords: maxillary artery, head, horse, pterygopalatine, case.

Variación anatómica da artéria maxilar interna do equino: estudo de caso

Resumo

No Programa de Medicina Veterinária da Faculdade de Ciências Agropecuárias da Universidade de La Salle ensina-se um bloco temático relevante para a formação disciplinar básica do futuro médico veterinário. Trata-se do tema teórico-prático da anatomia da cabeça de espécies domésticas nas que se inclui a cabeça do equino. O estudo é abordado mediante a comprovação da teoria na prática de dissecação, e a exploração das diferentes estruturas que compõem a cabeça. Dentro deste estudo regional e sistemático inclui-se a angiologia da cabeça, onde se enfatiza os ramos da carótida comum como vaso arterial principal que irriga a cabeça. A artéria carótida comum termina nas artérias occipital, carótida interna e carótida externa; esta última emite dois ramos terminais principais, a saber: a artéria maxilar interna e a temporal superficial. Geralmente, a artéria maxilar interna segue um curso que se repete em quase todos os espécimes que são dissecados, em concordância com o que descrevem os diferentes autores; porém, em alguns casos podem apresentar-se variações no percurso da artéria, como nos ramos que emite. Neste trabalho busca-se informar sobre um caso que se apresentou em uma aula regular no laboratório de anatomia era feita dissecação de uma cabeça de equino estudando as artérias macroscopicamente. A dissecação mostrou uma variação no percurso normal da artéria maxilar interna na altura do músculo pterigoideo lateral. O caso envolve uma fêmea equina crioula de 11 anos que foi sacrificada fora do campus universitário por pessoal não qualificado, a cabeça foi separada posteriormente e enviado aos laboratórios de anatomia macroscópica do programa de Medicina Veterinária da Faculdade de Ciências Agropecuárias. Devido a sua procedência, não puderam ser conhecidos os anamnésicos, nem a história do animal.

Palavras chave: artéria maxilar interna, cabeça, equino, pterigopalatina, caso.

INTRODUCCIÓN

La arteria maxilar interna (figuras 1, 2 y 3) normalmente se origina de la arteria carótida externa después de que esta última emite la arteria temporal superficial, más o menos 4-5 cm ventral a la articula-

ción temporo-mandibular (figura 4), y termina en la fosa pterigopalatina (figura 5) (1,2). Se relaciona medialmente con la porción rostro-lateral de la bolsa gutural, pasa rostral y medialmente la rama vertical de la mandíbula (figura 4) acompañada de la vena maxilar interna, hace un giro medial, ventral al

músculo pterigoideo lateral emitiendo ventralmente la arteria alveolar mandibular, la pterigoideas, y dorsalmente la timpánica rostral (figuras 1, 2 y 3). Sigue medial y profundamente buscando el canal alar (figura 5) y emitiendo dorsalmente las arterias meníngea media y temporal profunda caudal; después de emitir esta última arteria descrita (temporal profunda caudal), atraviesa el foramen caudal del canal alar (figura 5) y dentro del canal emite un tronco para las arterias temporal profunda rostral y oftálmica externa (figura 2). Sale por la abertura mayor del canal alar (figuras 3 y 5) acompañada del nervio maxilar buscando la fosa pterigopalatina (figura 5), donde emite ventralmente la arteria bucal o buccinadora que proporciona una rama para la grasa retroorbitaria. Posteriormente la arteria maxilar se divide y emite dorsalmente la arteria infraorbitaria que atraviesa el foramen maxilar para seguir por el canal infraorbitario, ventralmente termina en la arteria palatina descendente (figuras 2, 3 y 5). Esta última emite las arterias de dorsal a ventral esfenopalatina, palatina mayor y palatina menor.

La información encontrada en los textos describe de forma más o menos detallada las diferentes ramas de la arteria maxilar interna, en algunos casos puede incluso cambiar la denominación del vaso arterial. Una buena descripción se encuentra en la *Anatomía de los animales domésticos* (3), planteándose que las ramas dentarias y la arteria maxilar inferior se originan de la arteria alveolar inferior, a su vez rama de la arteria maxilar; las arterias temporal profunda caudal y rostral son ramas de la arteria maxilar, así como la arteria meníngea media y la arteria malar. Esta última se origina a nivel de la órbita. En la cavidad nasal se origina la arteria esfenopalatina (también llamada pterigopalatina), en el paladar duro se encuentra la arteria palatina mayor y la arteria palatina menor a nivel del velo del paladar, siendo las tres ramas de la arteria maxilar interna. Hacia los dientes, el maxilar y la nariz está

la arteria infraorbitaria y otra rama de la maxilar es la arteria oftálmica externa, la cual da origen a las siguientes arterias: supraorbitaria (región frontal), etmoidal (raíz de la nariz y la órbita), lagrimal (glándula lagrimal), oftálmica interna (retina), bucal e infraorbitaria.

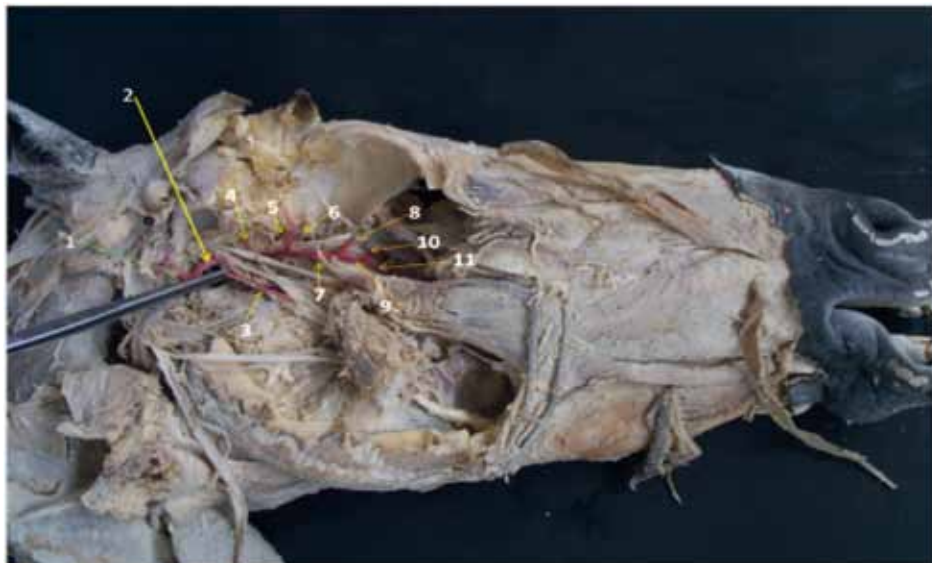
Una descripción un poco menos detallada (con respecto a la anteriormente citada) se encuentra en la *Anatomía veterinaria. Básica, comparada y clínica* (4) donde se dibujan las diferentes ramas de la arteria maxilar interna teniendo en cuenta en común las siguientes ramas: la arteria alveolar inferior (hacia el agujero mandibular), la arteria malar, la esfenopalatina, la palatina mayor y menor, y la arteria infraorbitaria. Esta última origina la arteria mental y las ramas dorsal y caudal de la *rete mirabile* (*retia mirabilia*, *rete mirabelle*). De la arteria malar se originan la arteria angular del ojo, la nasal dorsal y la nasal lateral caudal.

En las figuras 1 y 2 se muestran las ramas más comúnmente descritas de la arteria maxilar interna del equino. Posteriormente se muestra lo encontrado como variantes en el equino (figuras 6 y 8).

PROCEDIMIENTO

Para iniciar el trabajo se procedió a separar transversalmente la región de la cabeza del resto del cuerpo haciendo una incisión a la altura de la tercera vértebra cervical, utilizando la sierra de espada. Se incluyó la cabeza en una solución de agua con sal común (cloruro de sodio) en una concentración de 3 % durante 3 horas para poder ablandar los coágulos de sangre. Posteriormente, se lavó con abundante agua y se realizó el proceso de fijación y preservación infiltrando formaldehído al 5 % por la arteria carótida común, asegurando anudar la arteria con seda quirúrgica, dejando inmersa la cabeza en una cava con formaldehído al 5 % por tres días.

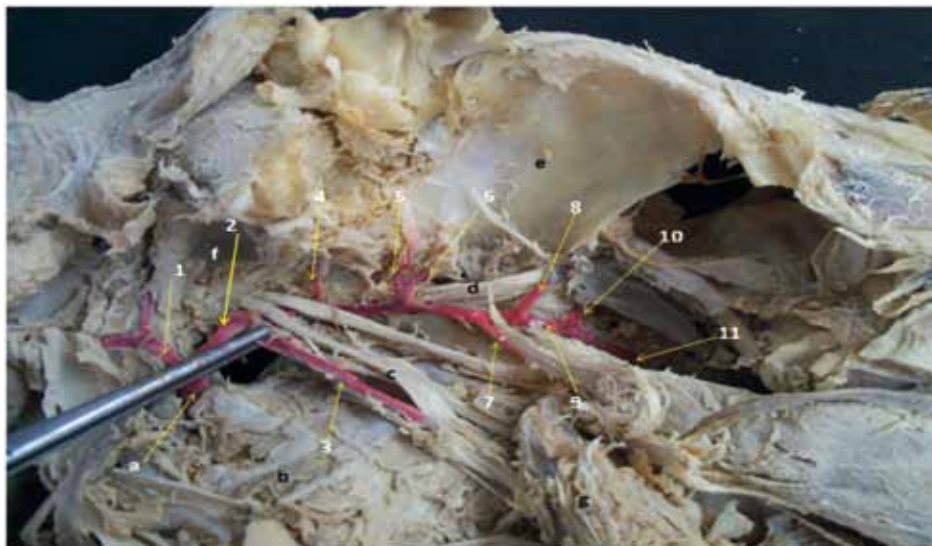
Figura 1. Vista lateral derecha de la disección profunda de la región pterigopalatina de un equino con recorrido normal de la arteria maxilar interna*



* Para resaltar la arteria maxilar interna y sus ramas, se coloreó con eosina.

1) arteria temporal superficial; 2) arteria maxilar interna; 3) arteria alveolar mandibular; 4) arteria temporal profunda aboral; 5) arteria temporal profunda rostral; 6) arteria oftálmica externa; 7) arteria bucal; 8) arteria infraorbitaria; 9) arteria palatina descendente; 10) arteria esfenopalatina; 11) arteria palatina mayor.

Figura 2. Acercamiento de la disección pterigopalatina. Vista lateral derecha de la disección profunda de la región pterigopalatina de un equino con recorrido normal de la arteria maxilar interna*



* Los vasos están coloreados con eosina.

1) arteria temporal superficial; 2) arteria maxilar interna; 3) arteria alveolar mandibular; 4) arteria temporal profunda aboral; 5) temporal profunda rostral; 6) arteria oftálmica externa; 7) arteria bucal; 8) arteria infraorbitaria; 9) arteria palatina descendente; 10) arteria esfenopalatina; 11) arteria palatina mayor. a) Arteria carótida externa; b) músculo pterigoideo medial; c) nervio alveolar mandibular; d) nervio maxilar; e) órbita ósea; f) fosa mandibular; g) músculo pterigoideo lateral reflejado rostral y ventralmente.

Figura 3. Vista lateral derecha de la disección de la región pterigopalatina sin colorear

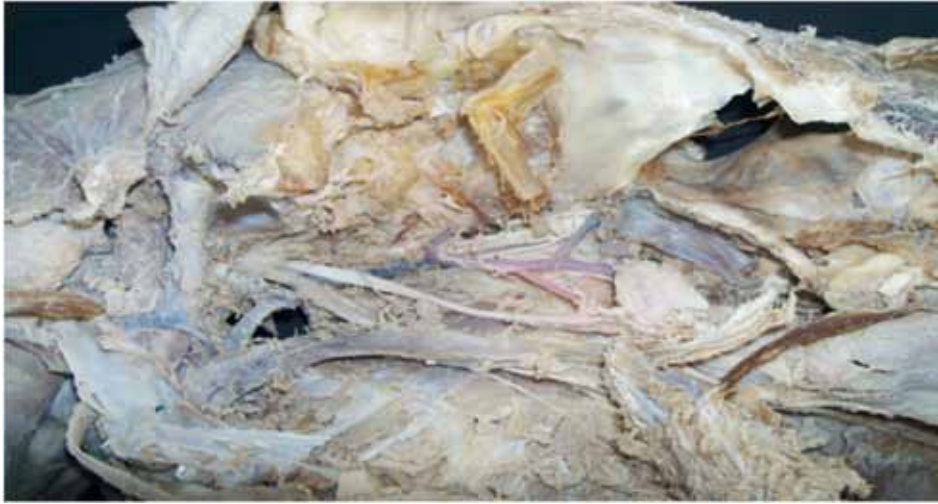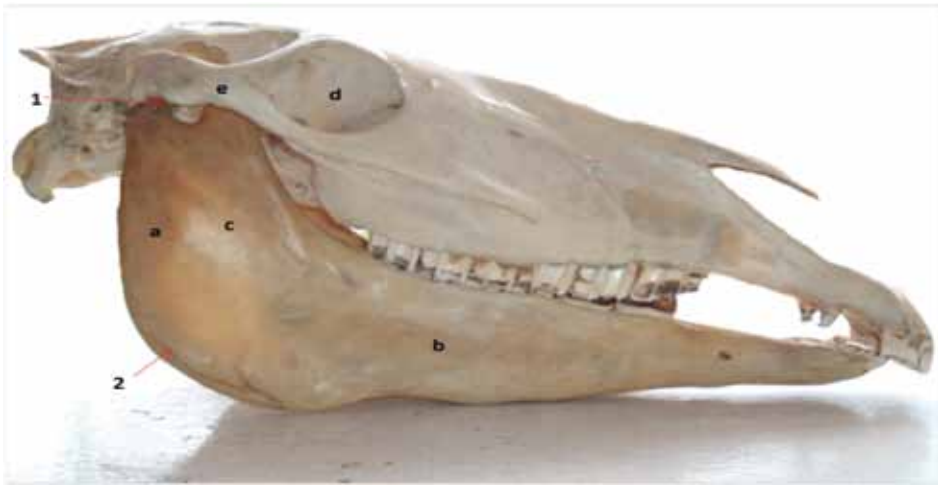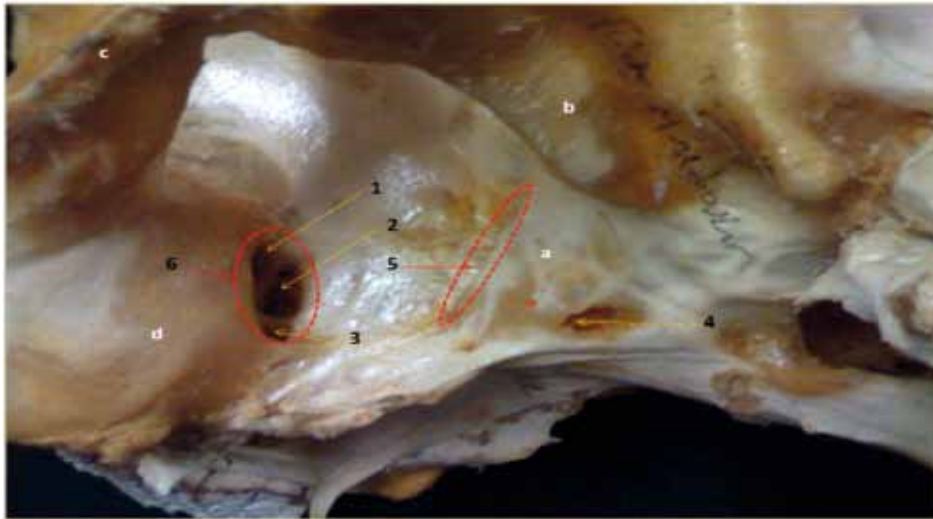


Figura 4. Vista lateral derecha de la cabeza ósea del equino



1) Articulación temporo-mandibular; 2) ángulo mandibular; a) rama vertical de la mandíbula; b) rama horizontal de la mandíbula; c) fosa masetérica; d) órbita ósea; e) arco cigomático.

Figura 5. Vista ventrolateral izquierda de la cabeza ósea del equino



1) Foramen maxilar; 2) foramen esfenopalatino; 3) foramen palatino aboral; 4) foramen alar aboral; 5) abertura mayor del canal alar; 6) fosa pterigopalatina. a) Ala temporal del hueso esfenoides; b) tubérculo mandibular del hueso temporal; c) arco cigomático.

Después se lavó con agua y se dejó por una hora escurriendo para luego infiltrar 10 ml de eosina en solución alcohólica sin sobrepasar la capacidad del vaso sanguíneo.

A las 12 h se hizo una incisión longitudinal de la cabeza por el plano medio, dejando dos partes: derecha e izquierda. Se inició la disección de la piel reflejándola dorso-ventralmente, dejando un halo de piel alrededor de los párpados, labios, base del pabellón auricular y ollares. Se reflejaron los músculos superficiales de la cara y se dejó al descubierto el músculo masetero, el cual se liberó de la inserción de la fosa masetérica de la mandíbula iniciando por la parte aboral, preservando la arteria carótida externa y sus ramas terminales, así como sus venas satélites y los nervios motores del facial. Se reflejó rostralmente el masetero, haciendo una incisión horizontal paralelamente y ventral al arco cigomático hasta llegar a la cresta facial. En este punto se dejó insertado el músculo y se preservó la vena y el nervio bucal, la vena refleja y el músculo buccinador.

Se procedió posteriormente a extraer la mandíbula usando el martillo y el cincel; se sacó la porción aboral de la rama horizontal, el ángulo, la apófisis coronoides y el cóndilo de la mandíbula. Se seccionó transversalmente la apófisis cigomática del temporal y la porción ventral de la órbita ósea. Fue necesario extraer la pared lateral de la tuberosidad maxilar, sacar el último molar y dejar libre la fosa pterigopalatina. Posteriormente se desinsertó el músculo pterigoideo lateral del borde medial del cóndilo de la mandíbula y se reflejó en dirección rostral hasta la cresta pterigoides del esfenoides; se eliminaron los vasos venosos pterigoideos, se aislaron las ramas del nervio mandibular y se procedió a disecar la arteria maxilar interna desde su origen en la arteria carótida externa, quitando la fascia y el tejido adiposo que la recubría. Lo anterior permitió evidenciar sus ramas colaterales y terminales.

El anterior procedimiento se efectuó de igual manera en la cabeza control. Después de disectar todas las ramas de la arteria se seccionó transversal-

mente el ala temporal del hueso esfenoides con el propósito de visibilizar las arterias temporal profunda rostral y la oftálmica externa. Se extrajo el ojo completo, despejando la órbita ósea.

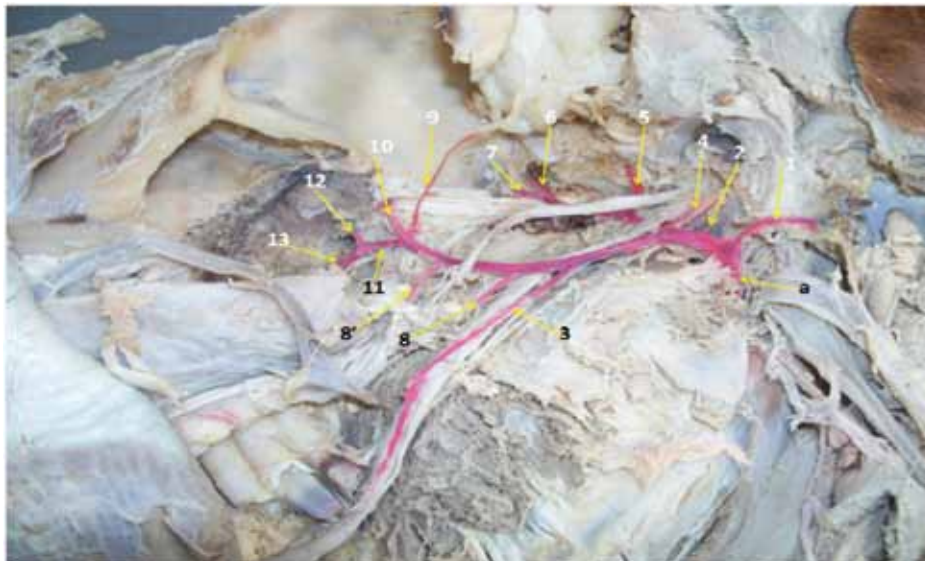
Para el registro fotográfico hubo la necesidad de resaltar los vasos sanguíneos pincelándolos con eosina.

HALLAZGOS DE LA DISECCIÓN

Al comparar la cabeza del caso de estudio con una cabeza disecada de equino con distribución normal de la arteria maxilar interna se encontraron las siguientes variaciones (figuras 6, 7 y 8).

- La arteria alveolar mandibular fue emitida 2 cm rostral al sitio de origen normal de la arteria maxilar interna, en una posición menos inclinada.
- Después de que la arteria maxilar interna se acodó medialmente y emitió la arteria meníngea media, emitió un tronco común para las arterias temporal profunda aboral, temporal profunda rostral y oftálmica externa.
- La maxilar no continuó por el canal alar para después emerger por el foramen mayor del canal alar y emitir las arterias infraorbitaria, bucal y palatina descendente, como ocurre normalmente, sino que siguió por el borde ventral del músculo pterigoideo lateral y el nervio alveolar mandibular, directamente.
- En el punto anterior emitió dos arterias bucales o buccinatorias (por lo general es única) y no emitió de esta última la arteria para el cojinete adiposo retroorbital (que sale generalmente de la bucal).
- Al final emitió un tronco común para las arterias: la que irriga el cojinete adiposo retroorbital, la infraorbitaria y la palatina descendente.

Figura 6. Acercamiento de la disección profunda de la región pterigo palatina de un equino. Vista lateral izquierda*



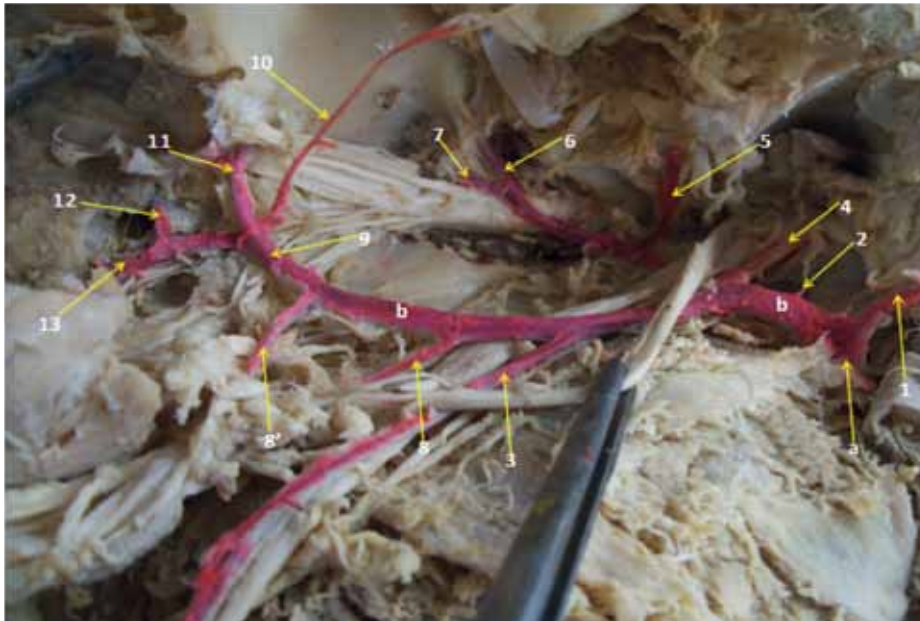
* Las arterias están resaltadas con coloración (eosina). Variación del recorrido de la arteria maxilar interna.

1) arteria temporal superficial; 2) arteria timpánica rostral; 3) arteria alveolar mandibular; 4) arteria meníngea media; 5) arteria temporal profunda aboral; 6) arteria temporal profunda rostral; 7) arteria oftálmica externa; 8 y 8') arteria bucal; 9) arteria para la grasa retroorbital; 10) arteria infraorbitaria; 11) arteria palatina descendente; 12) arteria esfenopalatina; 13) arteria palatina mayor. a) Arteria carótida externa.

Figura 7. Disección profunda de la región pterigo palatina. Vista lateral lejana. Las arterias fueron teñidas con colorante eosina

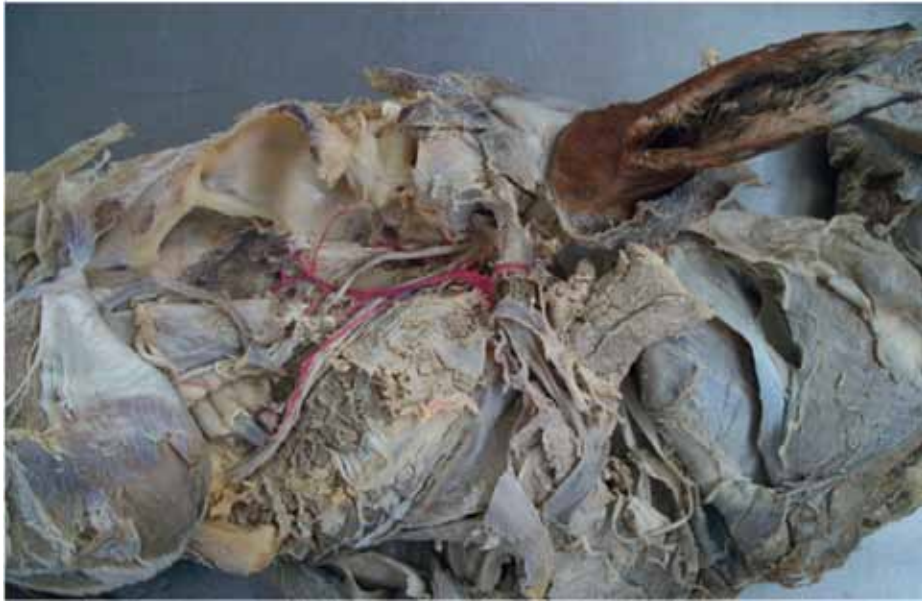

Figura 8. Acercamiento de la disección profunda de la región pterigo palatina de un equino. Vista lateral izquierda*



* Las arterias están resaltadas con coloración (eosina). Variación del recorrido de la arteria maxilar interna.

1) arteria temporal superficial; 2) arteria timpánica rostral; 3) arteria alveolar mandibular; 4) arteria meníngea media; 5) arteria temporal profunda aboral; 6) arteria temporal profunda rostral; 7) arteria oftálmica externa; 8 y 8') arteria bucal; 9) arteria palatina descendente; 10) arteria para la grasa retro-orbital; 11) arteria infraorbitaria; 12) arteria esfenopalatina; 13) arteria palatina mayor. a) Arteria carótida externa; b) arteria maxilar interna.

CONCLUSIONES

La disección de los caballos criollos colombianos se soporta en muchos casos en los reportes teóricos de los textos tradicionales, sin publicar las variantes que escasamente se presentan. Este caso en particular se ha presentado tres veces en cuatro lustros de actividad académica, al realizar la disección de especímenes equinos en clases presenciales pregrado de medicina veterinaria de la Universidad de La Salle. Los primeros casos no se publicaron dado que se utilizaron cabezas que estaban en mal estado y condición de autólisis. En esta oportunidad hay un buen registro gráfico y documental de los hallazgos.

La arteria maxilar interna —en el caso— emitió todas las ramas colaterales y terminales al igual que las emitidas en la cabeza control y, en general, en todas las cabezas que se disecaron. Las ramas de la maxilar llegaban a irrigar las mismas estructuras que irrigaban en una arteria con curso normal. En ningún sitio se presentaron anomalías morfológicas o lesiones macroscópicas que pudieran evidenciar una patología.

La revisión teórica no arrojó datos de variantes específicas de este vaso en particular para la especie equina. Si bien König (3) hace una buena descripción de las ramas de la arteria maxilar interna, otros como Shively (4) profundizan menos y, finalmente, Frandson (5) no hace alusión alguna a las diferentes ramas arteriales.

REFERENCIAS

1. Getty R, Sisson S, Grossman J. Anatomía de los animales domésticos. Tomo I, 5 edición. Barcelona: Salvat; 1988. p. 51.
2. Budras D, Sack, Röck. Co-workers on the Atlas of the Anatomy of the Horse. Schlütersche Verlagsgesellschaft; 2009.
3. König HE, Liebich, HG. Anatomía de los animales domésticos: texto y atlas en color. 2 edición. Editorial Médica Panamericana; 2005. pp. 75-176.
4. Shively MJ. Anatomía veterinaria. Básica, comparada y clínica. México DF: El Manual Moderno; 1993. p. 302.
5. Frandson RD. Anatomía y fisiología de los animales domésticos. 4 ed. México: Interamericana; 1988.

